

## Odkrivanje in zdravljenje predstopenj in raka spodnjega žrela in grla

Janez Fischinger

Klinika za otorinolaringologijo in cervikofacialno kirurgijo, Klinični center, Ljubljana, Slovenija

---

**Izhodišča.** Za pregled žrela in grla razvijajo vse boljše pripomočke, ki pa vsem zdravnikom niso dostopni. Ker narašča število bolnikov z rakom žrela in grla in ker mnogi prihajajo že z razširjeno boleznijo, je nujno, da so bolniki s težavami v žrelu in grlu čim prej pregledani vsaj z osnovnimi pripomočki. Podan je opis metod zdravljenja predstopenj in raka spodnjega žrela in grla, ki jih trenutno uporabljamo.

**Zaključki.** Boljše preživetje in manjšo invalidnost zdravljenih bi dosegli predvsem z zgodnejšo diagnozo bolezni. Presejanje, četudi samo rizičnih skupin, zaenkrat ni izvedljivo. Smiselno je povečati več truda in sredstev v prosvetljevanje prebivalstva.

**Ključne besede:** žrelo, novotvorbe – diagnostika – zdravljenje; grlo, novotvorbe – diagnostika – zdravljenje; predrakava stanja

---

### Uvod

Kljub napredku pri odkrivanju in zdravljenju predstopenj in raka v področju glave in vratu z rezultati še ne moremo biti zadovoljni. Zlasti velja to za področje spodnjega žrela. Namen članka je, da bi zdravnike, ki se sicer ožje ne ukvarjajo z diagnostiko in zdravljenjem raka v zgornjih dihalnih in prebavnih poteh, na kratko informirali o zdajšnjem stanju obravnave teh bolezni in smiselnih ukrepih, ko nanje posumimo.

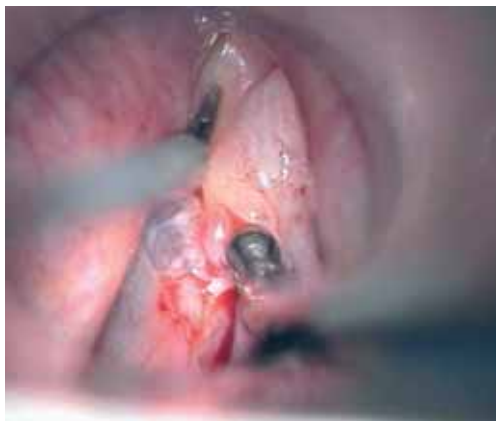Ker sta kirurška in obsevalna tehnika že precej izpopolnjeni, bi dosegli boljše

rezultate, če bi bila sum na diagnozo raka in sama diagnoza raka prej postavljeni. Spodnji del žrela in grla sta področji, ki ju brez nekaj ročne spretnosti in pripomočkov ne moremo pregledati, nikakor tudi ne iztipati. Dobra anamneza je še vedno pomemben in prvi člen v verigi odkrivanja in zdravljenja predstopenj in raka žrela in grla. Pri nas malo izbranih oziroma družinskih zdravnikov indirektno, z zrcalcem pregleduje žrelo in grlo<sup>1</sup>. Zgodnejše odkrivanje sprememb sluznice, ki so lahko predstopenje raka, bi zmanjšalo število tistih, ki so po zdravljenju že razširjenega raka invalidi ali boleznijo celo podležejo.

V svetu rak žrela in grla ter njuno regionalno širjenje še vedno zdravijo različno. Tudi poročila o stopnji uspeha pri zdravljenju se precej razlikujejo. Enako velja za obravnavo predstopenj raka. Povsem toga

---

Avtorjev naslov: doc. dr. Janez Fischinger, dr. med., dr. dent. med., Klinika za otorinolaringologijo in cervikofacialno kirurgijo, Klinični center Ljubljana, Zaloška 2, SI-1000 Ljubljana, Slovenija; telefon: + 386 1 522 4138; fax: + 386 1 522 4815; e-pošta: janez.fischinger@guest.arnes.si



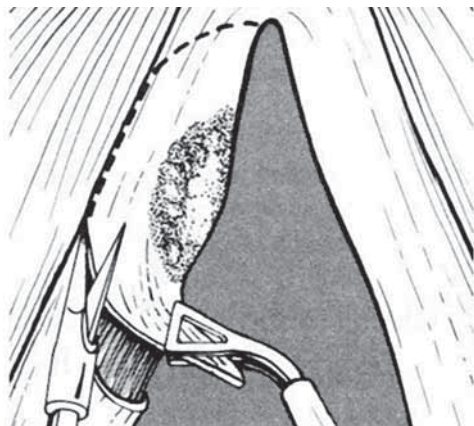
**Slika 1a.** Ekscizijska biopsija spremenjene sluznice glasilke po predhodnem injiciranju fiziološke raztopine v subepitelialno tkivo.

obravnavajo bolnika po protokolu se ne zdi smiselna, a vendar je dobro, da se držimo pri diagnosticiranju in zdravljenju vsaj tistih smernic, pri katerih ni dvoma.

### Predstopnje raka spodnjega žrela in grla

Ugotavljanje in pravilna obravnava sprememb sluznice žrela in grla, v kateri so lahko za nastanek raka visoko rizične spremembe, sta izrednega pomena. Spremembe epitelijskega žrela in grla, za katere je značilna hiperplazija z bolj ali manj izraženimi strukturnimi in celičnimi nepravilnostmi, imenujemo epiteljske hiperplastične lezije. Sluznica žrela in grla se lahko spremeni zaradi vrste vzrokov. Med najpomembnejše vzroke sodita kajenje in pretirano uživanje alkoholnih pijač. Vlogo imajo tudi fizikalne in kemične škodljivosti, napačna prehrana, genetske spremembe, hormonalne motnje in vnetja zgornjih dihal.

Spremembe sluznice se v grlu kažejo kot zadebeljena, rdečkasta sluznica, lahko z erozijami in belkastimi oblogami (kronični hiperplastični laringitis), kot belkaste ploščate ali neravne zadebelitve (levkoplakija), redko kot rdečkasta, gladka področja (eritroplakije). Lahko je prisotna le ena



**Slika 1b.** Shema ekscizijske biopsije.

sprememba, lahko kombinacija dveh ali vseh treh. V njih se razvija za nastanek raka rizični epitel (atipične hiperplazije t.i. prekanceroza), ki je uvrščen v tretjo skupino Ljubljanske klasifikacije<sup>2</sup>. V prvi in drugi skupni, enostavni in abnormni hiperplaziji, rak le izjemoma vznikne.

Levkoplakija sluznice spodnjega žrela je zelo redka, eritroplakije še nismo ugotovili.

Hiperplastični kronični laringitis, levkoplakijo in eritroplakijo odkrijemo že z zrcalcem pri pregledu grla in spodnjega žrela. Bolniki pridejo k zdravniku zaradi nejasnih, dalj časa trajajočih težav. Če je spremenjena sluznica glasilk, so hripavi.

Ker vemo, da se v levkoplakiji, eritroplakiji in v kronično vnetem epitelu grla pojavlja atipična hiperplazija z možnostjo prehoda v karcinom, poskušamo, če gre za zamejene spremembe, sluznico ekscidirati. Pri večjih površinah bi ekscizija povzročila mutilacijo, zato napravimo biopsijo iz najbolj spremenjenih predelov.

Podatki o odstotku prehoda sprememb epitelijskega atipično hiperplazijo v raka so različni. Pri dolgoletnem spremljanju bolnikov s kroničnim laringitisom ali levkoplakijo glasilk je bilo ugotovljeno, da se je pri tistih, ki so imeli rizičen epitel, v 11,6% razvil rak<sup>3</sup>.

Če ugotovimo spremenjen epitel glasilke, naredimo mikrolaringoskopijo, če je sprememba zamejena, naredimo ekscizijsko biopsijo, če so spremembe bolj difuzne, pa odstranimo ves epitelij glasilke (dekortikacija, «striping»). Za lažjo ekscizijo sluznice je Kambič prvi uporabil metodo submukozne infuzije fiziološke raztopine<sup>4</sup> (Slika 1a, Slika 1b).

Kadar je v odstranjeni sluznici ugotovljen rizični epitel, mora biti bolnik naročen na pogostejše redne kontrole. Pri nas se take bolnike napoti na kontrolne preglede v otorinolaringološko-onkološko ambulanto.

Pomembno je, da skušamo pri bolniku doseči prenehanje vpliva vseh možnih škodljivosti.

Četrta stopnja epiteljskih sprememb po Ljubljanski klasifikaciji je intraepiteljski karcinom (*carcinoma in situ*). Ta stopnja kaže znake karcinoma, kot so popolna destrukcija epitelija, izguba stratifikacije in celične diferenciacije in številne patološke mitoze, ni pa invazije v bazalno membrano. Incidenca intraepiteljskega karcinoma je veliko nižja kot invazivnega karcinoma. Pri nas zdravimo intraepiteljski karcinom z obsevanjem, ponekod se odločajo za lokalno ekscizijo ali celo za hordektomijo, odstranitev glasilke. Ne glede na metodo so bolniki ozdravljeni v več kot 90%.

### Rak spodnjega žrela in grla

Iz podatkov Registra raka za Slovenijo lahko razberemo, da je število bolnikov z rakom grla v zadnjih 20 letih relativno stabilno, število bolnikov z rakom spodnjega žrela narašča. V obdobju 1983-1992 je bilo 1058 bolnikov z rakom grla in 380 bolnikov z rakom spodnjega žrela, v naslednjem desetletju sta števili 1061 in 480. Razmerje moški : ženske je za obe vrsti raka nekaj več kot 10 : 1. Vzročni dejavniki so enaki kot za nastanek predstopenj raka.

### Rak spodnjega žrela

Najpogosteje nastane rak v piriformnem sinusu, redkeje na zadnji steni žrela in v postkrikoidnem področju. Znaki v začetnem stadiju so neznačilni, podobni kot pri kroničnem vnetju žrela. Pogosto bolnik nima nobenih težav, opazi le oteklino na vratu. Pri napredovalem tumorju pride do bolečin, tudi otalgije, težav pri požiranju solidne hrane, krvavkastega izpljunka, zadaha, lahko do hripavosti in dušenja. Bolnik hujša.

Kadar bolnik več tednov navaja stalne in enake težave kot pri faringitisu, še zlasti, če jih je več na eni strani, je potreben pregled vsega žrela in grla z zrcalcem ali rigidnim 90 teleskopom oziroma upogljivim optičnim inštrumentom. Če bolnika tako ni mogoče pregledati, naredimo endoskopsko preiskavo v splošni anesteziji. Kadar ugotovimo tumor, vzamemo vzorec, ocenimo razširitev tumorja in pregledamo še grlo, požiralnik, trahejo in bronhe, da ne bi spregledali morebitnega drugega tumorja.

Pred pričetkom zdravljenja je potrebno opraviti še pregled trebuha z ultrazvokom. Bolnik je predstavljen na otorinolaringološko-onkološkem konziliju, kjer določimo način zdravljenja.

Obsevanje tumorja spodnjega žrela predlagamo le pri zelo majhnih tumorjih brez kliničnih znakov zasevkov na vratu. Običajno zdravimo bolnike s tumorji hipofarinska najprej kirurško z ekscizijo tumorja in eno od vrst disekcij vratnih bezgavk. Da bi lahko zmanjšali obseg odstranitve vratnih bezgavk, smo začeli proučevati zaščitno bezgavko (*sentinel node*) pri rakah žrela<sup>5</sup>. Za kirurško odstranitev tumorja spodnjega žrela je potrebno napraviti eno od tipov faringotomij, običajno lateralno, in »zaledeneli rez« med operacijo za dokaz o popolni odstranitvi tumorja.

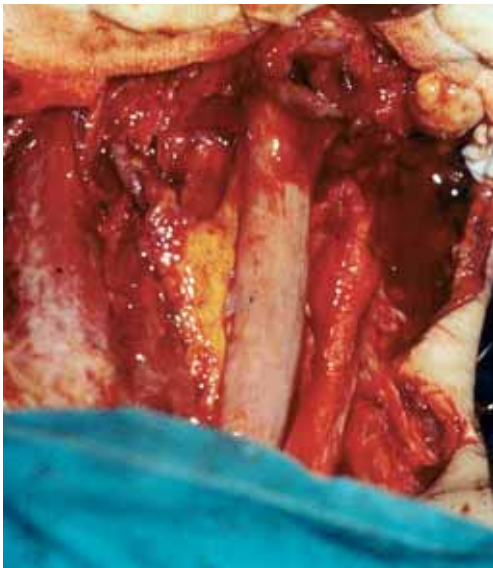
Neredko se tumor hipofarinksa širi še na grlo in ga moramo delno, običajno pa v celoti odstraniti.

Glede na histološki izvid odstranjenega tkiva v žrelu in na vratu se odločimo, če je potrebno, še za dodatno zdravljenje z obsevanjem.

Pri napredovalih tumorjih spodnjega žrela, pri zasevkih v vrat, mikroskopsko dokazani nepopolni eksciziji tumorja (R1) in drugih histološko dokazanih slabih napovednih dejavnikih, kot so rast tumorja ob živcu ali skozi kapsulo bezgavk, metastaziranja v bezgavke nizko na vratu (regija IV in V), blastomski trombi v žile na vratu, prejme bolnik radiokemoterapijo. Za kemoterapijo mora bolnik izpolnjevati določene zdravstvene kriterije.

Kadar tumor zajema večino žrelne stene in je ta pri operaciji odstranjena, naredimo rekonstrukcijo, običajno s prostim režnjem tankega črevesa (2). Za tako rekonstrukcijo je potrebno sodelovanje kirurgov različnih strok.

V splošnem dosežemo že pri zdravljenju v zgodnjih stadijih raka spodnjega žrela relativno majhen delež 5-letnega preživetja (približno 50%). Zato je potrebno pri odlo-



**Slika 2.** Bolniku je po odstranitvi vsega obsega žrela ter grla narejena rekonstrukcija s prostim režnjem tankega črevesa.

čitvi o vrsti zdravljenja zelo napredovalega raka z zelo slabo napovedjo razmisliti o kvaliteti preostalega bolnikovega življenja. Če skušamo tak tumor ozdraviti z obsežno operacijo, navadno oslabelega bolnika dodatno obremenimo z izčrpujočo, obsežno rekonstrukcijo<sup>6</sup>.

### Rak grla

Pri nas nekoliko prevladuje rak v zgornjem, supraglotičnem predelu, ne dosti manj je raka glasilk, subglotično se pojavlja redko. Pri napredovalem raku so lahko zajete vse tri etaže grla.

Hripavost je značilen znak pri raku glasilk, sicer so znaki raka neznačilni, tako kot pri raku spodnjega žrela. Enaki so tudi vzroki za nastanek.

Bolezen spoznamo običajno že pri posrednem pregledu z zrcalcem. Slaba pomičnost ene strani grla je znak globokega vraščanja tumorja. Vzorec vzamemo pri neposrednem pregledu z mikroskopom. Zaradi možnega sinhronega drugega primarnega malignoma v otorinolaringološkem področju je prav, da naredimo še panendoskopijo. Po ugotovljeni histopatološki diagnozi je bolnik predstavljen na otorinolaringološko-onkološkem konziliju, kjer mu pojasnijo naravo bolezni in predlagajo najprimernejše zdravljenje. Upoštevati moramo odločitev bolnika. Za majhen karcinom glasilke sta enako uspešna operativna odstranitev glasilke –hordektomija (klasična ali z laserjem) ali obsevanje, odločamo se glede na ostale okoliščine kot so poklic, starost, želja bolnika. Pri nas laserja za zdravljenje raka ne uporabljamo, ker menimo, da patolog rezno ploskev težje preverja.

Pri drugih lokalizacijah raka grla se odločamo prvenstveno za kirurško zdravljenje. Raka supraglotisnega predela zdravimo s horizontalno, supraglotisno hemilaringektomijo.

Kadar rak zajema sprednjo komisuro grla in je proces le na eni strani grla, gibljivi-

vost glasilke pa je še ohranjena, naredimo vertikalno hemilaringektomijo.

Pri bolj razširjenih rakah grla pride, je redko primeren poseg tričetrtinska in subtotalna laringektomija, sicer pa odstranitev vsega grla, laringektomija.

Razen pri operacijah glasilk naredimo vedno še eno od vrst odstranitve bezgavk na vratu, bodisi profilaktično odstranitev (pri klinično nezaznavnih zasevkih) do radikalne odstranitve zasevkov na vratu, ko odstranimo še mišico obračalko, notranjo jugularno veno in akcesorni živec. Po operaciji raka in odstranitvi zasevkov bolnike običajno še obsevamo.

Petletno preživetje po operaciji ali kombinaciji operacije z obsevanjem je za raka supraglotisa T1-2 80%, za T3-4 pa 50-60%, za subglotis < 40%, pri glotičnem T1No > 90% in pri T2No 70-80%, za T3 je 60-70% in pri obsegu T4 < 40%. Prisotnost regionalnih zasevkov te odstotke močno niža<sup>7</sup>.

Pri razširjenih rakah, pri makroskopsko nepopolni eksciziji raka (R1) in drugih že navedenih slabih prognostičnih znakih bolniki prejmejo radiokemoterapijo.

Pri zdravljenju predstopenj in raka spodnjega žrela in grla je pomembna tudi rehabilitacija. Še posebej to velja za govorno rehabilitacijo po odstranitvi grla, največ vstavljamo govorno protezo. Zaradi posledic operacije in obsevanja na vratu je nujna fizioterapija. Opažamo, da si bolnik, še zlasti laringektomirani, najbolje opomorejo v obmorskem klimatskem zdravilišču. Pri rehabilitaciji morajo sodelovati vsi: izbrani oziroma družinski zdravnik, operater, otorinolaringolog-foniater, radio(kemo)terapevt, fizioterapevt, medicinska sestra, socialni delavec, svojci in pacient. Vsi moramo vplivati na bolnika, da opusti škodljive razvade in se izogiba tudi vsem drugim za ponovni nastanek raka nevarnim škodljivostim.

Bolnikom, ki se ne uspejo naučiti ezofagalnega govora, vstavimo govorno protezo.

## Zaključki

Kljub novim in izboljšanim tehničnim pripomočkom za diagnozo in zdravljenje tumorjev z rezultati še vedno ne moremo biti zadovoljni. Da bi bilo čim manj mutilirajočih zdravljenj napredovalega raka in da bi izgubili manj bolnikov, smo tudi pri nas naredili poskus presejanja (*screening*), ki žal ni izpolnil naših pričakovanj<sup>8</sup>. Potrebno bi bilo postaviti okvirne enotne smernice pri obravnavi bolnika z za raka sumljivimi znaki: npr. komu napotiti bolnika s sumljivo oteklino na vratu. Zdi se, da bi veliko dosegli, če bi se bolj potrudili pri prosvetljevanju prebivalstva o nevarnostih za nastanek raka in njegovih zgodnjih znakih. Vendar velik del rizične populacije ni sprejemljiv za izobraževanje (edukacijo). Pri kasni spoznavi in začetku raka smo vsi udeleženi: bolnik, ki na znake bolezni ne reagira (*patient delay*) in osebni zdravnik, ki včasih pozno pomisli na resno bolezen ali je ne spozna (*doctors delay*), ter otorinolaringolog. Razmisliti bi veljalo tudi o boljši tehnični opremljenosti in morda o ponovni osvojitvi tehnike indirektnega pregleda žrela in grla.

## Literatura

1. Mlačak B, Fischinger J. The role of general practitioner in the detection of epithelial hyperplastic lesions and carcinoma of the larynx. *Acta Otolaryngol (Stockh)* 1997; **Suppl 527**: 152-4.
2. Gale N, Pilch BZ, Sidransky D, Westra WH, Califano J. Epithelial precursor lesions. In: Barnes L, Eveson JW, Reichart P, Sidransky D, editors. *World health organization classification of tumours. Pathology and genetics of head and neck tumours*. Lyon: International agency for research on cancer (IARC); 2005; p. 140-3.
3. Kambič V, Gale N. *Epithelial hyperplastic lesions of the larynx*. Amsterdam: Elsevier; 1995. p. 1-265.
4. Zeitels SM. Premalignant epithelium and microinvasive cancer of the vocal fold: The evolution of phonosurgical management. *Laryngoscope* 1995; **105(Suppl 67)**: 1-51.

5. Čizmarevič B. Pomen zaščitne bezgavke za izbiro zdravljenja raka ustne votline in srednjega dela žrela. Doktorska disertacija. Ljubljana; 2006. p. 1-89.
6. Žargi M, Fajdiga I, Župevc A, Šmid L. Dileme pri zdravljenju napredovalega raka spodnjega dela žrela. *Med Razgl* 2004; **43(Suppl 3)**: 125-8.
7. Becker W, Naumann HH, Pfaltz CR. *Ear nose and throat diseases*. New York: Thieme; 1994. p. 1-538.
8. Fischinger J, Mlačak B. The usefulness of screening in the early detection of laryngeal cancer. *Acta Otolaryngol (Stockh)* 1997; **Suppl 527**: 150-1.