

Damjan Radosavljevič<sup>1</sup>, Matej Drobnič<sup>2</sup>, Miro Gorenšek<sup>3</sup>, Branko Koritnik<sup>4</sup>, Nevenka Kregar - Velikonja<sup>5</sup>, Elvira Maličev<sup>6</sup>, Matjaž Jeras<sup>7</sup>, Miomir Knežević<sup>8</sup>

## Operativno zdravljenje okvar sklepne hrustanca v kolenu

*Surgical Treatment of the Knee Cartilage Lesions*

---

### IZVLEČEK

**KLJUČNE BESEDE:** kolenski sklep – kirurgija, hrustanec sklepni – kirurgija, hondrociti – transplantacija

Sklepni hrustanec ima zaradi specifične zgradbe omejeno sposobnost celjenja po poškodbah in boleznih. Že majhne, lokalizirane okvare sklepne površine lahko vodijo v razširjeno degeneracijo sklepa (artrozo), ki kasneje velikokrat zahteva zamenjavo sklepa z umetno endoprotezo. V začetku devetdesetih so se pričele razvijati nove kirurške metode za popravo poškodovanega hrustanca in zaustavitev degenerativnih sprememb v kolenskem sklepu. V razširjeni klinični uporabi sta se uveljavili mozaična plastika in vsaditev avtolognih hrustančnih celic. Pri mozaični plastiki prenesemo kostno-hrustančne čepe z manj obremenjene površine sklepa na mesto okvare na močno obremenjenem delu. Metoda se je pričela uporabljati na kolenu in se širi tudi na ostale sklepe. Največjo omejitev predstavljata razpoložljivost hrustančnega tkiva, primerne za presaditev, in starost bolnika. Vsaditev avtolognih hrustančnih celic je metoda, pri kateri iz kolena artroskopsko odvezamo koščke zdravega hrustanca na robu sklepne površine. Iz njih v kulturi namnožimo hrustančne celice ter jih vrnemo v sklep na mesto poškodbe. Dobre rezultate dosegamo pri mlajših ljudeh z omejenimi okvarami hrustanca na stegneničnem kondilu in na pogačici. Omejitve predstavljajo velikost poškodbe in difuzne degenerativne spremembe v sklepu. Obe metodi dajeta vzpodbudne rezultate pri zdravljenju lokaliziranih okvar hrustanca mlajših ljudi, medtem ko za razširjeno prizadetost hrustanca pri degenerativnih boleznih trenutno še nimamo ustrezne rešitve.

---

### ABSTRACT

**KEY WORDS:** knee joint – surgery, cartilage articular – surgery, chondrocytes – transplantation

Due to its specific structure, articular cartilage has a limited regenerative ability. Even small lesions on the articular surface progress to an osteoarthritic deformation of the joint, with the end result the implantation of an endoprosthesis. New surgical methods for knee cartilage repair were developed at the beginning of the nineties. Mosaicoplasty and transplantation of autologous chondrocytes have been widely accepted as regular clinical procedures.

---

<sup>1</sup> Damjan Radosavljevič, dr. med., Ortopedska klinika, Klinični center, Zaloška 9, 1525 Ljubljana.

<sup>2</sup> Matej Drobnič, dr. med., Ortopedska klinika, Klinični center, Zaloška 9, 1525 Ljubljana.

<sup>3</sup> Prim. Miro Gorenšek, dr. med., Ortopedska klinika, Klinični center, Zaloška 9, 1525 Ljubljana.

<sup>4</sup> Prim. Branko Koritnik, dr. med., Ortopedska klinika, Klinični center, Zaloška 9, 1525 Ljubljana.

<sup>5</sup> Dr. Nevenka Kregar - Velikonja, univ. dipl. biol., Educell d. o. o., Teslova 30, 1111 Ljubljana.

<sup>6</sup> Elvira Maličev, univ. dipl. biol., Educell d. o. o., Teslova 30, 1111 Ljubljana.

<sup>7</sup> Dr. Matjaž Jeras, mag. farm., Center za tipizacijo tkiv, Zavod za transfuzijo krvi, Šlajmerjeva 6, 1000 Ljubljana.

<sup>8</sup> Doc. dr. Miomir Knežević, univ. dipl. biol., Educell d. o. o., Teslova 30, 1111 Ljubljana.

Mosaicoplasty is a method in which osteochondral plugs are transferred from less load-bearing areas of the joint to a defect located on the major load-bearing surface. This technique was originally used on the knee joint, but there have also been many recent reports of its use on other joints. The major problems are cartilage availability and the patient's age. Transplantation of autologous chondrocytes is based on arthroscopic removal of small cartilage pieces from the edge of the knee joint surface. Chondrocytes from the removed cartilage are cultivated in vitro and implanted back into the defect. Treatment of focal lesions of the femoral condyles and the patella has proved successful in young patients. Limitations include lesion size and concomitant osteoarthritic changes at the site of the defect. Both methods have yielded encouraging results for the treatment of focal chondral lesions, but the osteoarthritic type of cartilage injury remains an unsolved issue.

## UVOD

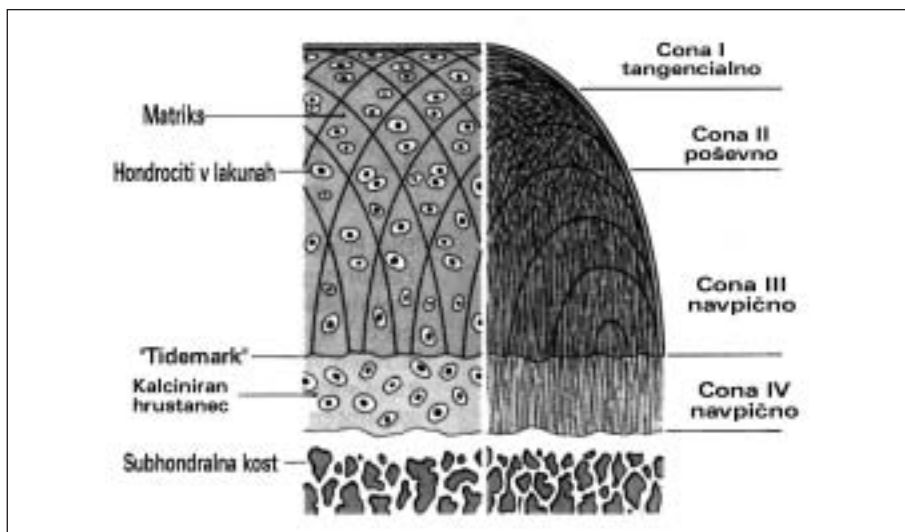
### Zgradba in funkcija sklepnega hrustanca

V človeškem telesu najdemo hrustančna tkiva na številnih mestih, kjer opravljajo različne funkcije in so se temu primerno specifično razvila. Ločimo štiri tipe hrustanca: hialini, elastični, vezivni in endohondralni, ki je samo vmesna stopnja v procesu zakostenevanja. Med seboj se razlikujejo po sestavi in vsebnosti vezivnih ali elastičnih vlaken v medcelični. Razlike v zgradbi se odražajo v različnih biomehanskih lastnostih. Vse štiri oblike

nastanejo z diferenciacijo mezenhimskih celic v zarodku. V našem prispevku se bomo omejili le na hrustanec v sklepih, ki je hialinega tipa (1).

Sklepni hrustanec je, kljub na prvi pogled enostavni zgradbi, kompleksno organizirano tkivo. Makroskopsko deluje kot gladka steklasta površina, ki s pomočjo sinovialne tekočine omogoča gibanje dveh sklepni površin z minimalnim trenjem in zmanjšuje obremenitve na kost pod njim. Lahko absorbira obremenitve do petkratne telesne teže. Specifičnost hrustančnega tkiva je odsotnost krvnega obtoka, limfne drenaže ter oživčenja.

48



Slika 1. Shema zgradbe sklepnega hrustanca. Prirajeno po (5). V sklepnem hrustancu ločimo štiri cone. Imajo različen potek kolagenih vlaken (desno) ter različno obliko celic in sestavo medceličnine (levo).

Osnovni gradniki sklepnega hrustanca so hrustančne celice (hondrociti), ki jih obdaja hrustančna medceličnina (matriks). Celic je v človeškem sklepnem hrustancu manj kot 1 % celotnega volumna, v medceličnini pa leži tako, da med njimi ni neposrednega stika. Sklepni hrustanec odraslih se prehranjuje večinoma z difuzijo iz sinovialne tekočine, zelo majhen delež hranilnih snovi za hrustančeve globoke plasti verjetno prihaja tudi iz kosti ležeče pod njim (2). V zadnjem času se v literaturi pojavljajo prispevki, ki sicer zagovarjajo večji pomen prehrane hrustanca iz kosti, vendar te hipoteze trenutno niso širše sprejete (3, 4).

Hrustančno medceličnino sestavljajo kolagen, nekolagenske beljakovine, proteoglikanski agregati in voda. Slednja predstavlja kar 60–75 % celotne hrustančne teže. Večino kolagena (90–95 %) tvori mehansko najodpornější kolagen tipa II. V manjši meri je v hialinem hrustancu najti še kolagenska vlakna tipa V, VI, IX, X in XI. Arhitekturna urejenost kolagenskih vlaken zagotavlja hrustancu trdnost in odpornost na raztezanje, medtem ko mu proteoglikani z vezavo vode omogočajo primeren odgovor pri stiskanju (2). Sklepni hrustanec sestavljajo štiri plasti, ki se razlikujejo po obliki celic, sestavi medceličnine in usmerjenosti kolagenskih vlaken (slika 1). Kolagena je največ v povrhnji plasti, njegova koncentracija z globino upada. Proteoglikanov je v povrhnji plasti malo, največ jih je na sredini, v globokih plasteh pa spet nekoliko manj. Voda ima podobno razporeditev kot proteoglikani, ker se nanje veže. Najgloblja plast je mineralizirana in predstavlja ločnico proti kosti (2).

### **Celjenje poškodovanega hrustanca**

Kljub temu da hondrociti izdelujejo medceličnino vse življenje, to ne zadošča za ustrežno popravo po poškodbi. Odziv hrustanca na poškodbo je odvisen od globine okvare. Če je pod hrustancem ležeča kost neprizadeta, sledi poškodbi le blaga reakcija hondrocitov iz okolice poškodbe, ki sicer nekoliko proliferirajo, vendar na prizadeto mesto ne migrirajo in ga ne zapolnijo – intrinzično celjenje (6–8). Omejena okvara se sčasoma navadno povečuje, ker na njenih nepravilnih robovih

delujejo ponavljajoče se nefiziološke obremenitve. Že okvare velikosti 1 cm<sup>2</sup> lahko na bolj obremenjenih površinah sklepa privedejo do razširjenih artrotičnih sprememb (7). Kadar sega poškodba preko celotne debeline hrustanca do kosti, pride na mestu okvare, zaradi uničenja podhrustančnih žil, do krvavitve in tvorbe fibrinskega strdka – ekstrinzično celjenje (6–8). Če je strdek razbremenjen, migrirajo vanj nediferencirane mezenhimske celice (6, 10). Iz njih izhajajo celice, ki po šestih do osmih tednih v kostnem delu okvare izgradijo kostnino, hrustančni del pa zapolnijo z vezivno-hrustančnim tkivom (11, 12). Vezivno-hrustančno tkivo je makroskopsko zelo podobno pravemu hialinemu hrustancu, vendar se od njega pomembno razlikuje v strukturi in urejenosti kolagenskih vlaken ter sestavi proteoglikanov, zaradi česar nima enakovrednih biomehanskih lastnosti. To tkivo, predvsem na večjih površinah, sčasoma degenerira (12, 13).

Ne glede na globino poškodbe degenerativni proces na hrustancu s hitrejšim ali počasnejšim potekom napreduje vse do sekundarne artroze. Zaključimo lahko, da sklepni hrustanec odraslih nima zadostne sposobnosti, da trajno zazdravi lokalizirane okvare, ki so posledica poškodbe ali bolezni (6, 8, 14).

### **Vrste in razdelitev okvar sklepnega hrustanca**

Okvare sklepnega hrustanca so posledica poškodbe, različnih patoloških procesov ali celo sprememb na genetski ravni. Zgolj zmerne obremenitve sklepov skozi celotno življenje do degeneracije ne vodi. Dinamične zmerne obremenitve celo spodbudijo sintezo hrustančne medceličnine. Problematične so dolgotrajne, tako statične kot dinamične preobremenitve, ki pogosto vodijo do degeneracije hrustančne medceličnine in posledično do porušenega delovanja celotnega sklepa (15, 16).

Hrustančne okvare v sklepih delimo na degenerativne in poškodbene. Degenerativne okvare nastanejo zaradi počasi potekajočega patološkega procesa, ki je večinoma primaren. Prav tako so degenerativne okvare lahko tudi sekundarne kot posledica neke druge začetne patološke spremembe na hrustancu (poškodba, revmatoidni artritis, hemofilija ...)

ali neuravnotežene obremenitve sklepa (razvojna displazija kolka, nepravilno drsenje pogačice...). Pričnejo se z drobnimi razpokami ter mehčanjem in cefranjem povrhnjih plasti hrustanca. Ker tkivo ni sposobno regeneracije, se proces širi na okolišnje kost, kar vodi v deformacijo sklepa. Poškodbene okvare so največkrat lokalno omejene in jih žargonsko imenujemo »hrustančni defekt«. Glede na globino poškodbe ločimo: udarnino hrustanca, prelom hrustanca ter prelom hrustanca skupaj s kostjo ležečo pod njim (osteohondralni prelom). Delitev je smotrna zaradi različnega odziva na zdravljenje (6).

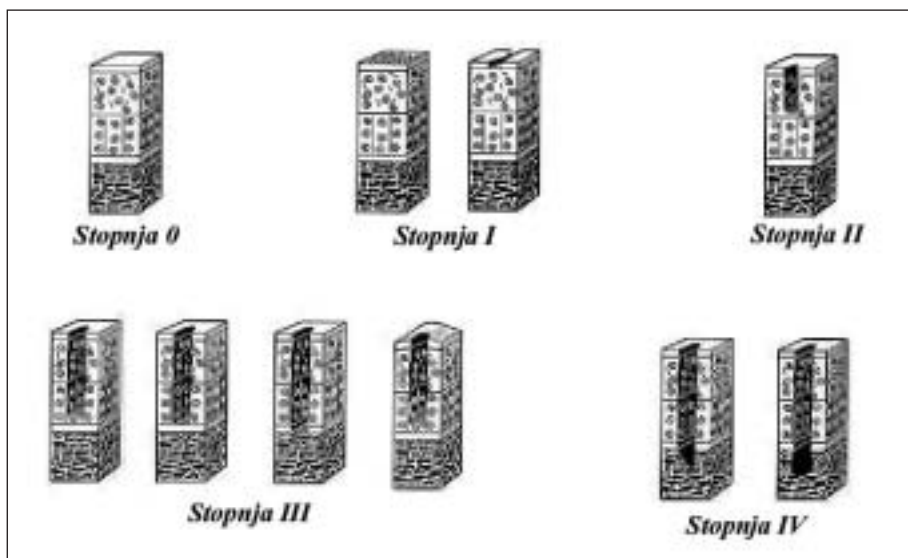
Outerbridge je že leta 1961 podal klasifikacijo delitve hrustančnih okvar glede na globino prizadetega hrustanca (17). Kljub temu da je bila razdelitev narejena za hrustanec na pogačici, se je uveljavila tudi na ostalih delih kolenskega sklepa in se še vedno pogosto uporablja (slika 2). Delitev po Outerbridgeu je prevzelo tudi Mednarodno združenje za zdravljenje hrustanca (ICRS – *International Cartilage Repair Society*), ki je zaradi vse večje dejavnosti na področju zdravljenja poškodb in bolezni hrustanca podalo nov protokol za klinično, artroskopsko in radiološko spremljanje uspešnosti posameznih operativnih

postopkov. Protokol vključuje splošni vprašalnik o kvaliteti življenja, specialni vprašalnik o stanju kolenskega sklepa, klinični pregled kolena, podatke o doseganju zdravljenju ter sheme za označevanje mesta in globine hrustančnih okvar. V zaključku so dodane še tabele za vrednotenje kontrolnih artroskopij (18). Pri analizi več kot 30.000 artroskopij kolena so ugotovili prisotnost hrustančnih okvar kar v 63 % (19).

## ZDRAVLJENJE OMEJENIH HRUSTANČNIH OKVAR V KOLENEM SKLEPU

Okvare sklepnega hrustanca v kolenu so lahko v posameznih primerih popolnoma brez simptomov, vendar večinoma povzročajo bolečino, otekanje in različen obseg motenega delovanja sklepa. Za lajšanje simptomov imamo na voljo fizikalno vedenjska sredstva (npr. razbremenjevanje, sprememba fizičnih aktivnosti, pasivno razgibanje...), zdravljenje z zdravili (sistemska in znotraj sklepna protibolečinska in protivnetna zdravila) ter kirurške posege. Zadnje dejanje v vrsti kirurških posegov je vsaditev endoproteze z dobro

50



Slika 2. Delitev hrustančnih okvar po ICRS protokolu. Prirejeno po (17). Stopnja 0 – normalen hrustanec / Stopnja I – povrhnje razpoke in mehčanje hrustanca / Stopnja II – okvara do 50% debeline hrustanca / Stopnja III – več kot 50% debeline okvarjena, kost neprizadeta / Stopnja IV – prizadeta tudi kost pod hrustancem.

poznanimi pozitivnimi in negativnimi posledicami. V našem prispevku se bomo omejili na kirurške metode, ki skušajo funkcijo sklepa čim dlje ohraniti brez vstavitve umetnih vsadkov.

### Čiščenje kolenskega sklepa

Čiščenje (toaleto) sklepa lahko naredimo na več načinov. Najosnovnejši postopek je izpiranje (lavaža) kolena z več litri elektrolitske raztopine. To lahko naredimo z iglo večjega premera, vendar pa danes to počnemo večinoma artroskopsko. Z izpiranjem iz svetline sklepa in sinovialne ovojnice mehansko odstranimo manjša prosta telesa (večinoma delce hrustanca), vnetne celice ter mediatorje vnetja. Z artroskopskimi inštrumenti lahko odstranimo še nekoliko večja prosta telesa ter zgladimo (angl. *shaving*) razcefran hrustanec in druge sklepne strukture (npr. meniske). To dodatno čiščenje imenujemo tudi *debridement*. Več študij je pokazalo, da s čiščenjem pri bolnikih z okvarjenim hrustancem pomembno zmanjšamo simptome v kolenskem sklepu, vendar pa to izboljšanje ni trajno (20, 21). Letos objavljena dvojno slepa raziskava z naključnim razporejanjem bolnikov je celo pokazala, da ni bilo nobenih razlik med tremi skupinami bolnikov, ki so jim kolenski sklep artroskopsko samo izprali, izprali in zgladili hrustanec oz. naredili samo zareze na koži (22). Razlog je, da pri čiščenju in glajenju sklepnih struktur odstranimo samo povrhnji del hrustanca, ne izzovemo pa celjenja okvarjenega hrustanca in ta se okvarja naprej (8). Čiščenje sklepa se uporablja večinoma kot paliativni postopek, s katerim lahko pri bolnikih z začetno artrozo kolena za nekaj časa odložimo večji operativni poseg. Pri mlajših aktivnih bolnikih samo čiščenje kolena kot trajna rešitev težav ne zadošča (8, 14).

### Osteotomija

Pri biomehansko neuravnoteženih sklepih pride do preobremenitve enega dela sklepa, kar lahko privede do okvare hrustanca na tem mestu in posledične artroze. Ena izmed kirurških rešitev v takšnih primerih je spreminjanje kotov in rotacij na kosteh v bližini sklepa, kar imenujemo korektivna osteotomi-

ja. S korektivnimi osteotomijami skušamo razbremeniti najbolj okvarjeni del hrustanca, doseči čim boljše ujemanje med sklepnimi površinami in omogočiti čim bolj optimalno drsenje sklepnih struktur. V klinični praksi so pogoste korektivne osteotomije kolčnega in kolenskega sklepa, ki dajejo zadovoljive rezultate (8, 14). Večinoma so narejene v koronarni ravnini (varus oz. valgus). Mehanizem izboljšanja simptomov ni povsem jassen. Zmanjšanje bolečine pripisujejo zmanjšanemu pritisku na okvarjen hrustanec, zmanjšanemu pritisku v kosti ležeči pod prizadetim hrustancem ali nastanku nove sklepne površine (8). Izboljšanje težav ni trajno (23, 24), vendar ostajajo osteotomije kljub temu pomemben poseg za nekajletno odložitev endoproteze (25). Osteotomije so zaradi zagotavljanja mehanske uravnoteženosti sklepa pogosto pridružene drugim operativnim posegom na hrustancu.

### Predrtje kosti pod hrustancem

S predrtjem hrustanca do kosti umetno izzovemo ekstrinzično pot celjenja. Začetki njene uporabe segajo v sredino preteklega stoletja, ko je bila poznana kot »*Pridie debridement*« (26). Danes obstaja več tehnik, ki jih v literaturi najdemo pod naslednjimi imeni: mikronalomljenje podhrustančne kosti (angl. *micro-fracture*), odbrušenje hrustanca (angl. *abrasion chondroplasty*), navrtanje podhrustančne kosti (angl. *subchondral drilling*) (11, 27) ... Proces ekstrinzičnega celjenja, ki je bil natančneje opisan v uvodu, privede do tvorbe vezivno-hrustančnega tkiva na mestu poškodbe. Zdravljenje, predvsem večjih okvar, ni trajno, ker nastalo tkivo po 8–12 mesecih izgublja komponente hialinega hrustanca in degeneracija napreduje (6, 8, 14). Predrtje kosti je primerno za krite manjših lokaliziranih okvar do velikosti 2 cm<sup>2</sup>. Prednost te metode je sorazmerno enostavna operativna tehnika, ki jo je moč izvesti tudi artroskopsko. Nenazadnje je ugodna tudi s cenovnega vidika (28).

### Presaditve pokostnice in pohrustančnice

Pri iskanju rešitve za zapolnjenje hrustančnih okvar so tako raziskovalci kakor kliniki večkrat pomislili na nadomestek iz pohrustančnice

(perihondrij) ali iz pokostnice (periost). Pohrstančnica že vsebuje veliko elementov sklepnega hrustanca, medtem ko so z raziskavami na živalih pokazali, da so se nezrele celice iz kambijske plasti pokostnice sposobne preobraziti v hrustančnim podobne celice ter izgrajevati nov, hialinemu podoben hrustanec (29, 30). Rezultati so boljši pri mlajših osebkih, saj s staranjem sposobnost preobrazbe kambijskih celic upada.

Večina avtorjev okvarjen hrustanec očisti do kosti in v ležišču s šivi in fibrinskim lepilom pritrudi ustrezno velik del pokostnice. Največkrat jo pridobijo z zgornjega dela golenice iste okončine. Kambijsko plast najpogosteje obrnejo navznoter proti kosti (31–33). Podobno tehniko uporabljajo tudi za presaditev pohrstančnice, ki jo odvezamejo z rebrnih hrustancev (34).

Presaditev pohrstančnice, kljub uspešnim raziskavam na živalih, v širšo klinično uporabo ni bila sprejeta. Uporaba na ljudeh je v glavnem omejena na poskusno dejavnost ene klinične skupine. Ugotovili so, da srednjeročni rezultati niso zanesljivi, saj je imelo več kot 50 % bolnikov slab izhod zdravljenja. Težava je tudi, ker ni moč pridobiti dovolj tkiva za kritje večjih površin (34).

Presajanje pokostnice se je na ljudeh obneslo nekoliko bolje. Največji zagovornik presajanja samo pokostnice, brez dodatka drugih celic, je ameriški ortoped O'Driscoll (31). Nujen pogoj za preobrazbo kambijskih celic so normalne obremenitve, ki vladajo v kolenskem sklepu. Ker takoj po operaciji polna obremenitev ni dovoljena, je potrebno čim prej pričeti s pasivnim razgibavanjem sklepa na električni opornici (t. i. CPM – *continuous passive motion*) (29, 31). Poleg omenjenega avtorja so posamezne primere presajanja pokostnice opisovali tudi drugi (32, 33, 35). Nekateri so sicer poročali o dobrih kliničnih rezultatih, vendar je bil delež neuspešnih operacij prevelik. V pregledni študiji, kjer so združili objavljene rezultate več različnih avtorjev, presajanja pokostnice, kot ga poznamo danes, za širšo klinično uporabo ne priporočajo (36). Uporaba pokostnice pri zdravljenju hrustančnih okvar pa ni povsem zamrla, saj le-ta služi kot pokrov pri vsaditvi avtolognih hrustančnih celic.

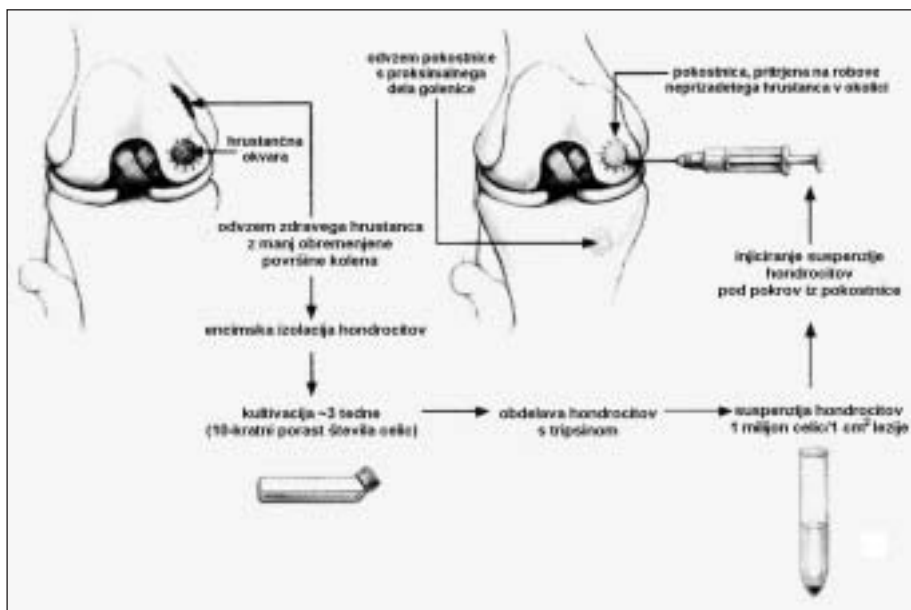
## Vsaditev avtolognih hrustančnih celic

Odkritja, da je moč z avtolognimi hrustančnimi celicami (ACT), vzgojenimi v kulturi, nadomestiti poškodovan sklepni hrustanec, so v drugi polovici osemdesetih let odprla vrata številnim raziskavam na tem področju (37). Dobri rezultati poskusov na živalih so privedli do njene uporabe tudi na ljudeh. Leta 1994 so Švedi objavili izsledke prvih 23 bolnikov, operiranih z uporabo avtolognih hrustančnih celic (angl. *autologous chondrocyte transplantation* – ACT) (slika 3) (38). Poleg potrditve, da se na zdravljenem mestu izgradi hialinemu podoben hrustanec, so dobili tudi dobre klinične rezultate. Osnovni namen prizadevanj je nadomestiti poškodovano ali bolezensko spremenjeno hrustančno tkivo z lastnim trajnim živim tkivom in tako zmanjšati simptome v sklepu ter preprečiti predčasno degeneracijo preostalega hrustanca.

Metoda temelji na artroskopskem odvzemu delčkov zdravega hrustanca (200–250 mg) z manj obremenjene površine kolenskega sklepa, iz katerega encimsko izolirajo posamezne hrustančne celice ter jih laboratorijsko kultivirajo v bolnikovem lastnem serumu. Namnožene celice čez približno tri tedne vsadimo na mesto okvarjenega hrustanca. Vsaditev zaenkrat zahteva artrotomijo kolena. Mesto okvare očistimo do kosti in ga prekrijemo s pokostnico. Slednjo odvezamemo z zgornje tretjine golenice; pritrudimo jo tako, da je kambijska plast obrnjena proti dnu. Pokrov iz pokostnice prišijemo na zdrave robove sosednjega hrustanca, mesto stika pa še dodatno zatesnimo s fibrinskim lepilom (38).

Mehanizem tvorbe novega hrustanca iz vsajenih celic ni povsem jasen. Možne so tri razlage:

- Vsajene hrustančne celice same izgradijo medceličnino in okvaro zapolnijo, pokostnica deluje le kot pokrov.
- Pokostnica s parakrinim izločanjem rastnih dejavnikov vzpodbuja rast vsajenih celic.
- Pokostnica in vsajene celice stimulirajo »domače« hrustančne celice v okolici ali nezrele celice v presajeni pokostnici, da poškodovano mesto zapolnijo (38).



Slika 3. Shematični prikaz vsaditve avtolognih hrustančnih celic. Prirejeno po (30). Z roba sklepne površine odvzamemo hrustanec in ga kultiviramo. Po treh tednih celice injiciramo na mesto okvare, prekrito s pokrovom iz pokostnice.

ACT se hitro uveljavlja v Evropi, Ameriki in drugod. Doslej je bilo na svetu opravljenih več kot 5000 vsaditev v kulturi vzgojenih hrustančnih celic (39). Originalni avtorji ACT so pred kratkim objavili pregled rezultatov 2- do 9-letnega pooperativnega sledenja (40). Ti so najboljši pri omejenih poškodbenih ali osteohondritičnih okvarah hrustanca na stegeničnih kondilih. Sočasno z vsaditvijo celic je nujno zagotoviti tudi biomehansko stabilnost sklepa (rekonstrukcija prednje križne vezi, pravilno drsenje pogačice). Skrb za boljšo stabilizacijo sklepnih struktur je privedla tudi do izboljšanja rezultatov pri vsaditvi celic na pogačico, ki so bili sprva nezadostni. Uspehi zdravljenja hrustančnih okvar na goleničnem delu kolena in pri multiplih okvarah so slabši. Sedanja oblika ACT ni primerna za zdravljenje razširjenih degenerativnih okvar sklepa. V vsakdanji praksi lahko zdravimo okvare s površino od 1 do 15 cm<sup>2</sup> (40). Velik delež uspešnih kliničnih rezultatov (zmanjšanje bolečin, otekanja in izboljšano delovanje kolenskega sklepa) so potrdili tudi drugi avtorji (41–43). V kulturi vzgojene avtologne hrustančne celice smo

leta 1996 pričeli uporabljati tudi na Ortopedski kliniki v Ljubljani. Večina bolnikov je imela omejene hrustančne okvare na stegeničnih kondilih in pri njihovem zdravljenju imamo po petih letih dobre izkušnje. Tega ne moremo trditi za bolnike, ki so imeli pri operaciji že prisotne razširjene degenerativne spremembe (44).

Kljub temu da večina avtorjev govori o dobrih kliničnih rezultatih še vedno ni ustreznih dokazov o poreklu hrustančnih celic, ki zapolnijo okvarjeno mesto. Več, predvsem bazičnih raziskovalcev, je mnenja, da te celice izvirajo bodisi iz kosti, ležeče pod hrustancem, bodisi iz pokostnice (8, 14). Tudi nadaljnje študije na živalih niso ustrezno odgovorile na to vprašanje; v raziskavi na zajcih so celo pokazali, da ni bilo histoloških razlik med tkivi, ki so zrasla v umetno narejenih okvarah v kolenu, ne glede na to, ali so jih zdravili samo s presajeno pokostnico, s celicami in pokostnico ali pa so mesto okvare pustili prazno (13). Problematična je tudi pritrditev pokrova iz pokostnice, saj so v študiji na kozah dokazali zgodnje odtrganje tega pokrova pri večini poskusnih živali (45).

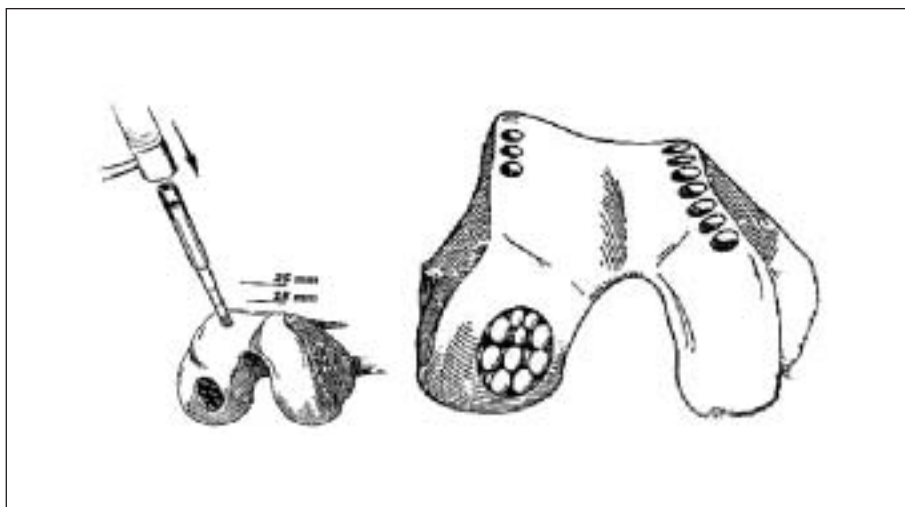
V letošnjem letu so predstavili prve rezultate multicentrične norveške študije z naključnim razporejanjem bolnikov v dve skupini (46). Ena je bila zdravljenja s pomočjo manj invazivne in cenejše metode z mikronalomljenjem pod hrustancem ležeče kosti, medtem ko je druga prejela zdravljenje z ACT. Po dveh letih so ugotovili, da je funkcionalni rezultat prve skupine boljši (manj invaziven postopek), vendar pa je delež hialinemu podobnega hrustanca v vzorcih druge skupine pomembno večji (celjenje z bolj kvalitativnim in trajnim tkivom). Za dokončne rezultate bo potrebno počakati vsaj še nekaj let.

Pri klinični uporabi avtolognih hrustančnih celic se pojavljajo številne novosti. Njena uporaba se s kolena širi na druge sklepe (gleženj, rama, kolk). Poskusi so usmerjeni v razvoj biorazgradljivih nosilcev za celice oz. v izdelavo trodimenzionalnega hrustanca. Izpopolnjujejo se tudi operativni inštrumenti, ki bodo čez čas omogočili artroskopski potek operacije (trenutno je artroskopsko mogoč samo odvzem celic). Kljub sorazmerno visoki ceni je ACT v zadovoljivem razmerju med stroški in koristjo (47). Ustreznih bolnikov je kar precej, saj so hrustančne okvare primerne za zdravljenje z ACT našli kar pri 4 % artroskopij kolena (19).

### Presaditve kostno-hrustančnih čepov (mozaična plastika)

Metoda ni povsem nova, vendar se je njena uporaba izboljšala in razširila v devetdesetih letih. Prvi je o izboljšani tehniki poročal Matsusue na Japonskem (48). Temelji na odvzemu kostno-hrustančnih čepov z manj obremenjene površine kolenskega sklepa, ki jih preneseemo na mesto okvare na bolj obremenjenem delu istega sklepa. Več tulcev nam omogoča odvzem cilindričnih čepov različnih premerov glede na velikost poškodovanega tkiva. Dokončno zapolnjena hrustančna okvara izgleda kot mozaik, od tod tudi ime mozaična plastika (slika 4). Največ je k njenemu razmahu prispeval Madžar Hangody (49). Operacija lahko poteka tudi artroskopsko. Na voljo imamo več različnih orodij številnih proizvajalcev, ki pa se med seboj pomembno ne razlikujejo.

Indikacije za mozaično plastiko so omejene s površino okvare in starostjo bolnikov. Tehnika je primerna za lokalizirane hrustančne in kostno-hrustančne okvare do 5 cm<sup>2</sup> pri mlajših bolnikih. S pravilno namestitvijo čepov je možno izboljšati obliko deformirane sklepne površine. Kontraindikacije so tumorji, bolezn sinovialne ovojnice in razširjena artroza sklepa (51). Mozaična plastika je



Slika 4. Shematski prikaz mozaične plastike. Prirejeno po (50). Na manj obremenjenem delu kolena odvajamo osteohondralne čepove (levo) in jih preneseemo na mesto okvare na močno obremenjeni površini sklepa (desno).



uporabna tudi na drugih sklepih: kolku, komolcu, gležnju, palcu noge (50–52).

Kontrolne artroskopije so pokazale dobro preživetje presajenega hrustanca. V odvzetih vzorcih so našli pravi hialini hrustanec v 60–80%, preostali delež je tvorilo vezivno-hrustančno tkivo, ki je zapolnilo prostore med vsajenimi čepi (51). Največ izkušenj z mozaično plastiko imajo na Madžarskem, kjer so po desetih letih njene uporabe poročali o dobrih kliničnih rezultatih pri več kot 80% bolnikov s hrustančnimi okvarami na različnih delih kolena in v gležnju (51). V študiji, kjer je sodelovalo več centrov, so pri zdravljenju z mozaično plastiko ugotovili boljše klinične rezultate kot pri zdravljenju s predrtjem pod hrustancem ležeče kosti (51). Primerjalna študija med mozaično plastiko in ACT je pokazala enako dobre klinične rezultate obeh metod; histološka analiza tkiv, odvzetih pri kontrolnih artroskopijah, pa je razkrila pomembno večji delež hialinega hrustanca pri presajanju kostno-hrustančnih čepov (43). Podobno uspešnost navajajo tudi drugi avtorji (53, 54). Na odvzemnih mestih čepov se razraste kost, nad njo pa vezivna-hrustančevina. Nekateri bolniki tožijo zaradi bolečin na odvzemnih mestih, kar so Handgody in sod. opazili pri le 3% bolnikov po preteku enega leta (51).

Nemalo je tudi nasprotnikov presajanja kostno-hrustančnih čepov. Sem sodi velika večina bazičnih raziskovalcev hrustanca. Mnenja so, da v sklepu ni nič odvečnega hrustanca in da z odvzemom čepov naredimo samo še dodatno škodo (8, 14). Očitajo tudi, da pred uporabo na ljudeh ni bila narejena nobena primerna študija na živalih. S kasnejšo študijo na ovcah so dokazali, da presajen hrustanec hitro degenerira (55). To naj bi bilo predvsem posledica neprimerne vezave z okolišnjim hrustancem (8).

Kljub vsem dvomom se klinična uporaba mozaične plastike širi. Njene poglobitve prednosti pred konkurenčnimi metodami

so: na mestu zdravljenja dobimo pravi hialini hrustanec, tehnika je malo invazivna, imamo možnost zdravljenja tako hrustančnih kakor tudi kostno-hrustančnih okvar, okrevanje je sorazmerno hitro. Šele čas bo pokazal, ali s presajanjem osteohondralnih čepov upočasnimo tudi razvoj predčasne artroze ali pa ga nemara celo pospešimo.

## ZAKLJUČEK

### Kam vodi pot v prihodnost?

Raziskave s področja ohranjanja in zdravljenja hrustanca so se v preteklem desetletju močno razmahnile. Za omejene poškodbe sklepnega hrustanca v kolenu mladih ljudi nekatere rešitve že obstajajo, bistveno težje pa je pri razširjenih okvarah sklepov starejših bolnikov, ki jih še vedno rešujemo večinoma z umetnimi endoprotezami. Ena od možnosti zdravljenja hrustančnih okvar so prav gotovo izboljšane tehnike in kombinacije doslej poznanih metod.

Uporaba avtolognih hrustančnih celic se je zaradi dobrih rezultatov v kolenu pričela širiti tudi na druge sklepe (rama, kolk) in druge tipe hrustanca (medvretenčna ploščica). Veliko raziskav poteka na izgradnji primernih nosilcev (matric) za hondrocite, v teku pa je tudi razvoj orodij za artroskopsko vsaditev celic v koleno. Pričenjajo se študije s področja kostno-hrustančnih rastnih dejavnikov ter vzgoje avtolognih nediferenciranih mezenhimske celic, ki jih izolirajo iz kostnega mozga. Iz teh celic se v zarodnem obdobju razvijejo hrustanec, kost, vezivo in skeletne mišice. Z vplivi različnih rastnih dejavnikov bo iz nediferenciranih celic nekoč mogoče vzgojiti lastne zrele celice tudi pri odraslih ter z njimi zdraviti poškodbe različnih mezenhimske tkiv. Avtologne hrustančne celice, vzgojene v kulturi, so torej le začetek nove dobe v kirurgiji, imenovane tudi biokirurgija (56).

## LITERATURA

1. Atkins RM. The Musculoskeletal System. In: Duthie RB, Bentley G eds. *Mercer's Orthopaedic Surgery*. 9th ed. London: Arnold; 1996. pp. 102–13.
2. Huber M, Trattig S, Lintner F. Anatomy, biochemistry, and physiology of articular cartilage. *Invest Radiol* 2000; 35: 573–80.
3. Imhof H, Breitenseher M, Kainberger F, Rand T, Trattig S. Importance of subchondral bone to articular cartilage in health and disease. *Top Magn Res Im* 1999; 10: 180–92.
4. Malinin T, Ouellette EA. Articular cartilage nutrition is mediated by subchondral bone: a long-term autograft study in baboons. *Osteoarthritis Cart* 2000; 8: 483–91.
5. Niethard FU, Pfeil J. *Orthopaedie*. Stuttgart: Hippokrates Verlag; 1997. pp. 181.
6. Frenkel SR, Di Cesare PE. Degradation and repair of articular cartilage. *Front Biosc* 1999; 4: 671–85.
7. Buckwalter JA, Mankin HJ. Articular cartilage. II. Degeneration and osteoarthritis, repair regeneration and transplantation. *J Bone Joint Surg Am* 1997; 79A: 612–32.
8. Hunziker EB. Articular cartilage repair: basic science and clinical progress. A review of the current status and prospects. *Osteoarthritis Cart* 2001; 10: 432–63.
9. Buckwalter JA, Einhorn TA, Bolander ME, Cruess RL. Healing of musculoskeletal tissues. In: Rockwood CA, Green D eds. *Fractures*. 4th ed. Philadelphia: Lippincott; 1996. pp. 261–304.
10. Shapiro F, Koide S, Glimcher MJ. Cell origin and differentiation in the repair of full thickness defects of articular cartilage. *J Bone Joint Surg Am* 1993; 75A: 532–53.
11. Johnson LL. Arthroscopic abrasion arthroplasty. *Clin Orthop* 2001; 391: Supplement: 306–17.
12. Jackson DW, Lalor PA, Aberman HM, Simon TM. Spontaneous repair of full-thickness defects of articular cartilage in a goat model. A preliminary study. *J Bone Joint Surg Am* 2001; 83A: 53–64.
13. Breinan HA, Minas T, Hsu HP, Nehrer S, Sledge CB, Spector M. Effect of cultured autologous chondrocytes on repair of chondral defects in a canine model. *J Bone Joint Surg Am* 1997; 79A: 1439–51.
14. Buckwalter JA, Mankin HJ. Articular cartilage repair and transplantation. *Arthritis Rheum* 1998; 41: 1331–42.
15. Buckwalter JA, Lane NE. Aging, sports and osteoarthritis. *Sports Med Arthritis Rev* 1996; 4: 276–87.
16. Helminen HJ, Hyttinen MM, Lammi MJ, Arokoski JAP, Lapvetelaieinen T, Jurvelin J, Kiviranta I, Tammi MI. Regular joint loading in youth assists in the establishment and strengthening of the collagen network of articular cartilage and contributes to the prevention of osteoarthritis later in life: a hypothesis. *J Bone Miner Metab* 2000; 18: 245–57.
17. Outerbridge RE. The etiology of chondromalacia patellae. *J Bone Joint Surg Br* 1961; 43B: 752–7.
18. ICRS Comitee. The cartilage standard evaluation form/knee. *ICRS Newsletter* 1998; 1: 5–8.
19. Curl WW, Krome J, Gordon ES, Rushing J, Smith BP, Pochling GG. Cartilage injuries: a review of 31.516 arthroscopies. *Arthroscopy* 1997; 13: 456–60.
20. Edelson R, Burks RT, Bloebaum RD. Short-term effects of knee washout for osteoarthritis. *Am J Sport Med* 1995; 23: 345–9.
21. Linschoten NJ, Johnson CA. Arthroscopic debridement of knee joint arthritis: effect of advancing articular degeneration. *J South Orthop Assoc* 1997; 6: 25–36.
22. Moseley JB, O'Malley K, Petersen NJ, Menke TJ, Brody BA, Kuykendall DH, Hollingsworth JC, Ashton CM, Wray NP. A controlled trial of arthroscopic surgery for osteoarthritis of the knee. *N Engl J Med* 2002; 347: 81–8.
23. Insall J, Joseph D, Msika C. High tibial osteotomy for varus gonarthrosis. A long-term follow-up study. *J Bone Joint Surg Am* 1984; 66A: 1040–8.
24. Berman AT, Bosacco SJ, Kirshner S, Avolio A. Factors influencing long term results in high tibial osteotomy. *Clin Orthop* 1991; 272: 192–8.
25. Coventry M, Ilstrup D, Wallrichs S. Proximal tibial osteotomy. A critical long-term study of eighty-seven cases. *J Bone Joint Surg Am* 1993; 75A: 196–201.
26. Insall J. The Pridie debridement operation for osteoarthritis of the knee. *Clin Orthop* 1974; 101: 61–7.
27. Steadman JR, Rodkey WG, Rodrigo JJ. Microfracture: surgical technique and rehabilitation to treat chondral defects. *Clin Orthop* 2001; 391 Suppl: 362–9.
28. Farr J. Cartilage restoration update. [online/cited 16.2.2001]. Available from: URL: <http://www.cartilagerestoration.org/news/news2.html>
29. Moran ME, Kim HK, Salter RB. Biological resurfacing of full-thickness defects in patellar articular cartilage of the rabbit. Investigation of autogenous periosteal grafts subjected to continuous passive motion. *J Bone Joint Surg Br* 1992; 74: 659–67.
30. Coutts RD, Woo SL, Amiel D, von Schroeder HP, Kwan MK. Rib perichondrial autografts in full-thickness articular cartilage defects in rabbits. *Clin Orthop* 1992; 275: 263–73.
31. O'Driscoll SW. Articular cartilage regeneration using periosteum. *Clin Orthop* 1999; 367 Suppl: 186–203.
32. Madsen BL, Noer HH, Carstensen JP, Normark F. Long-term results of periosteal transplantation in osteochondritis dissecans of the knee. *Orthop* 2000; 23: 223–6.

33. Korkala OL, Kuokkanen HOM. Autoarthroplasty of knee cartilage defects by osteoperiosteal plugs. *Arch Orthop Trauma Surg* 1995; 114: 253-6.
34. Bouwmeester SJ, Beckers JM, Kuijer R, van der Linden AJ, Bulstra SK. Long-term results of rib perichondrial grafts for repair of cartilage defects in the human knee. *Int Orthop* 1997; 21: 313-7.
35. Angermann P, Riegels-Nielsen P, Pedersen H. Osteochondritis dissecans of the femoral condyle treated with periosteal transplantation. Poor outcome in 14 patients followed for 6-9 years. *Acta Orthop Scand* 1998; 69: 595-7.
36. Angermann P. Periosteal transplantation in the treatment of cartilage defects in the knee. *ICRS Newsletter* 2000; 3: 8-9.
37. Grande DA, Pitman MI, Peterson L, Menche D, Klein M. The repair of experimentally produced defects in rabbit articular cartilage by autologous chondrocyte transplantation. *J Orthop Res* 1989; 7: 201-18.
38. Brittberg M, Lindhal A, Nilsson A, Ohlsson C, Isaksson O, Peterson L. Treatment of deep cartilage defects in the knee with autologous chondrocyte transplantation. *N Engl J Med* 1994; 331: 889-95.
39. du Moulin G, Entrasser C, Kiepienski G. Quality systems for autologous chondrocyte implantation: a 5000 patient experience with Carticel. In: Koritnik B, Radosavljevič D, Gorenšek M, et al eds. *Cartilage Weekend. The 2nd symposium of recent advances in cartilage repair and tissue engineering*. Ljubljana: Orthopaedic Clinic, Clinical Centre; 2001: 20.
40. Peterson L, Minas T, Brittberg M, Nilsson A, Sjoegren-Jansson E, Lindhal A. Two- to 9-year outcome after autologous chondrocyte transplantation of the knee. *Clin Orthop* 2000; 374: 212-34.
41. Minas T. Autologous chondrocyte implantation for focal chondral defects of the knee. *Clin Orthop* 2001; 391: Supplement: 349-61.
42. Browne J, Mandelbaum B, Ergellet C, Fu F, Micheli L, Moseley B. 5-year multicenter outcome of autologous chondrocyte implantation of the knee. *Genzyme report*: Genzyme corporation, 2002.
43. Horas U, Schnettler R, Pelinkovic D, Herr G, Aigner T. Knorpelknochen transplantation versus autogene Chondrocytentransplantation. *Chirurg* 2000; 71: 1090-7.
44. Drobnič M, Radosavljevič D, Koritnik B, et al. Five years of autologous chondrocyte transplantation for the treatment of femoral condyle defects. In: Kandel R, Mainil-Varlet P, eds. *4th ICRS symposium transactions*. Toronto: Ardel; 2002.
45. Dreisang IMK, Hunziker EB. Delamination rates of tissue flaps used in articular cartilage repair. *J Orthop Res* 2000; 18: 909-11.
46. Knutsen G, Engebretsen L, Ludvigsen TC, et al. Autologous chondrocyte implantation versus microfracture. A prospective randomised Norwegian multicenter-trial. In: Kandel R, Mainil-Varlet P, eds. *4th ICRS symposium transactions*. Toronto: Ardel; 2002.
47. Minas T. Chondrocyte implantation in the repair of chondral lesions of the knee: economics and quality of life. *Am J Orthop* 1998; 27: 739-44.
48. Matsuse Y, Yamamuro T, Hama H. Arthroscopic multiple osteochondral transplantation to the chondral defect in the knee associated with anterior cruciate ligament disruption. *J Arthritis Rel Surg* 1993; 9: 318-21.
49. Hangody L, Kish G, Karpati Z, Eberhart R. Osteochondral plugs: autogenous osteochondral mosaicplasty for the treatment of focal chondral and osteochondral articular defects. *Operative Tech Orthop* 1997; 7: 312-22.
50. Christel P, Versier G, Landreau Ph, Djian P. Osteochondral grafting using the mosaicplasty technique. *Maitrise Orthopedique: Articles-Knee* [online/cited 7. 2. 2001]. Available from: URL: [http://www.maitrise-orthop.com/corpusmaitri/orthopaedic/mo76\\_mosaicplasty/index.html](http://www.maitrise-orthop.com/corpusmaitri/orthopaedic/mo76_mosaicplasty/index.html)
51. Hangody L, Feczko P, Bartha L, Bodo G, Kish G. Mosaicplasty for the treatment of articular defects of the knee and ankle. *Clin Orthop* 2001; 391 Suppl: 328-36.
52. Koritnik B, Radosavljevič D, Gorenšek M. Mosaicplasty of the hallux rigidus. *ICRS Newsletter* 2000; 3: 16.
53. Bobic V. Autologous osteochondral grafts in the management of articular cartilage lesions. *Orthopade* 1999; 28: 19-25.
54. Laprell H, Petersen W. Autologous osteochondral transplantation using the diamond bone-cutting system (DBCS): 6-12 years follow-up of 35 patients with osteochondral defects at the knee joint. *Arch Orthop Trauma Surg* 2001; 121: 248-53.
55. Aeschliman D, Lyons P, Masterlark T, Hayashi k, Graf B, Vanderby R. Repair of cartilage defects with autogenous osteochondral transplants (mosaic plasty). In: *46th Annual Meeting, Orthopaedic Research Society*. Orlando: 2000: 183.
56. O'Driscoll SW. Preclinical Cartilage Repair. Current Status and Future Perspectives. *Clin Orthop* 2001; 391 Suppl: 397-401.