

# Notranja utesnitev rotatorne manšete pri vrhunskih športnikih

## *Internal impingement of the rotator cuff in professional sportsmen*

**K. Stražar, O. Zupanc**

Ortopedska klinika, Klinični center Ljubljana

Avtor za dopisovanje (*correspondence to*):

Ortopedska klinika KC Ljubljana, Zaloška 9, 1000 Ljubljana; e-naslov: klemen.strazar@kclj.si

Prispelo/Received: 16.3.2006

### **Izvleček**

Notranja utesnitev rotatorne manšete je v športih, v katerih so prisotni ponavljajoči se meti ali udarci nad glavo, pogosta poškodba. 12 vrhunskih športnikov z notranjo utesnitvijo rotatorne manšete, dokazano z magnetnoresonančno artrografijo, je bilo zdravljenih po enakem protokolu. Če po treh mesecih konzervativno zdravljenje ni bilo uspešno, smo se odločili za artroskopsko operacijo. Konzervativno zdravljenje notranje utesnitve rotatorne manšete je v vrhunskem športu manj uspešno. To velja predvsem za individualne športe. Artroskopsko gladenje zaradi notranje utesnitve delno raztrgane rotatorne manšete in gladenje zadnjega zgornjega labruma je po naših izkušnjah zadosten operativni poseg, kadar gre za izolirano delno raztrganino supraspinatusa in je rehabilitacija ustrezna. Vračanje v vrhunski šport je manj uspešno, če se poškodbi pridruži še trakcijska poškodba, imenovana SLAP.

**Ključne besede.** Notranja utesnitev rotatorne manšete, vrhunski šport, artroskopija.

### **Abstract**

*Internal impingement of the rotator cuff is a common injury in sports involving repetitive strokes and over-the-head throws. Twelve professional sportsmen with internal impingement of the rotator cuff confirmed by MR arthrography were treated with the same protocol. Patients showing no improvement after three months of conservative treatment were referred for arthroscopic surgery. Conservative treatment of internal impingement of the rotator cuff seems to be less effective in professional sportsmen, especially in those practising individual sports. In our experience, arthroscopic debridement of the injured site of the rotator cuff and the postero-superior labrum is sufficient as the operative procedure in patients with isolated rotator cuff injuries if they undergo the proper rehabilitation programme. Return to the professional sport is less satisfactory in patients with associated SLAP lesion.*

**Key words.** *Internal impingement of the rotator cuff, professional sport, arthroscopy.*

## Uvod

Zaradi težav z ramenskim sklepom se pogosto končana športnikova kariera, predvsem pri športih, kjer so prisotni pogosti meti ali udarci z roko nad glavo. Pred razvojem artroskopije ramenskega sklepa nekaterih vzrokov kronične bolečine v rami nismo poznali in jih zato nismo znali pravilno zdraviti. V zadnjih 15 letih je napredek slikovne diagnostike, predvsem slikanja z magnetno resonanco (MR) in z magnetno resonanco po vbrizgavanju kontrastnega sredstva v sklep (MR artrografija), ter artroskopije že pomagal številnim športnikom nadaljevati športno kariero in dosežati še naprej vrhunske rezultate.

Notranja utesnitev rotatorne manšete je najpogostejši razlog za kronično bolečino v rami pri športnikih, kot so metalci žoge pri baseballu in softballu, metalci kopja, igralci rokometu in odbojke, tenisa, badmintona ter igralci squasha (1,2). V vseh omenjenih športih je biomehanika meta ali udarca nad glavo zelo podobna (3,4). Hitrost, ki jo doseže žogica (kopje pri metalcih kopja), je odvisna od kinetične energije, ki jo uspe generirati športnik med metom oziroma udarcem nad glavo. V končni fazi zamaha je rama v abdukciji 90 – 100 stopinj in skrajni zunanji rotaciji. Mišice rotatorne manšete v tem položaju zagotovijo stabilnost sklepa z aktivnim centriranjem glavice nadlaktnice v glenoid. V začetni fazi izmaha se koncentrično aktivirajo notranji rotatorji rame (predvsem mišica subskapularis in del velike prsne mišice – m. pectoralis major), zunanji rotatorji (predvsem mišici infraspinatus in teres minor) pa preprečujejo translacijo glavice nadlaktnice naprej s kontrolirano ekscentrično kontrakcijo. Neželeni učinek kokontraksije zunanjih rotatorjev je manjša končna hitrost roke in zato manjša kinetična energija. Sposobnost športnika, da inhibira kokontraksijo in tako poveča hitrost meta ali udarca nad glavo, ima za posledico povečano translacijo glavice nadlaktnice naprej. Pri ponavljajočih se metih in udarcih nad glavo pride še do utrujanja aktivnih stabilizatorjev ramenskega sklepa (rotatorne manšete) in posledično do še večjega premika glavice nadlaktnice naprej. Pojavi se funkcionalna nestabilnost ramenskega sklepa (4,5). Posledica tako prilagojenega meta ali udarca nad glavo je tudi raztegnitev sprednjega dela in skrajšanje zadnjega dela kapsule ramenskega sklepa. Zaradi povečane

zunanje rotacije v rami, translacije glavice nadlaktnice naprej, skrajšanja zadnjega dela sklepne kapsule ter utrujanja stabilizatorjev sklepa prideta v končni fazi zamaha in začetni fazi izmaha tetivi infraspinatusa in supraspinatusa v stik z zgornjim zadnjim labrumom. Pojav imenujemo notranja utesnitev rotatorne manšete (6). Zaradi kroničnega draženja tetiv in zgornjega zadnjega labruma se med metom ali udarcem nad glavo v rami pojavi bolečina, ki športnika pogosto prisili, da za nekaj časa zmanjša obremenitve ali prilagodi tehniko udarca ali meta (7). Če se stanje ne umiri, se lahko kronično nadražene tetive na mestu utesnitve ob zadnji zgornji labrum natrgajo, pride do delne znotrajsklepne raztrganine, redko kasneje do popolne raztrganine (4,8,9). Lahko se pojavi oslABLJENA moč v rami, še vedno pa športnika najbolj ovira bolečina v skrajnih legah zamaha udarca ali meta nad glavo.

Drug problem pri omenjenih športih je traksijska poškodba narastišča tetive dolge bicepsove glave na glenoid, poimenovana Superior Labrum from Anterior to Posterior (SLAP) (10). Nastane zaradi podobnih razlogov kot notranja utesnitev rotatorne manšete (11). V skrajni abdukciji in zunanji rotaciji v končni fazi zamaha pri udarcu ali metu nad glavo se bicepsova tetiva sprosti in zarotira okrog svoje osi. Tik pred začetkom izmaha pride do močne koncentrične kontrakcije tetive dolge bicepsove tetive. V fazi utrujenosti stabilizatorjev rame so sile na mestu narastišča tetive lahko tako velike, da lahko pride na tem mestu do traksijske poškodbe. Tetiva dolge bicepsove glave se lahko odtrga skupaj z zgornjim labrumom iz glenoida. Do traksijske poškodbe SLAP lahko pride tudi v fazi izmaha, ko so prisotne velike ekscentrične obremenitve tetive dolge bicepsove glave. Pri športnikih pride najpogosteje do poškodbe SLAP 2. stopnje (10).

Notranjo utesnitev rotatorne manšete predvsem v zgodnji fazi je s kliničnim pregledom težko prepoznati, saj so vsi klinični testi lahko normalni, mišična moč pa ohranjena (4). Nanjo vedno pomislimo na podlagi natančne anamneze. MR artrografija omogoča prepoznavanje majhnih delnih poškodb rotatorne manšete, ko kontrastno sredstvo zateka v tetivo, pokaže pa tudi znake morebitne sočasne poškodbe SLAP.

Ker subjektivne težave že po kratkotrajnem počitku izzvenijo, je pri športnikih težko opredeliti, koliko časa naj bi konzervativno zdravljenje notranje

utesnitve rotatorne manšete trajalo, različna pa so tudi mnenja o najbolj primernem načinu operativnega zdravljenja in o trajanju in načinu rehabilitacije (4,9-11) po posegu.

Namen prispevka je prikazati naše izkušnje pri zdravljenju notranje utesnitve rotatorne manšete pri vrhunskih športnikih.

## Bolniki in metode

Na Ortopedski kliniki v Ljubljani smo v tekmovalni sezoni 2004/05 obravnavali 12 športnikov (5 moških, 7 žensk), kategoriziranih v vrhunskem razredu, povprečne starosti 26 let (min. 20 let, maks. 33 let), z notranjo utesnitvijo rotatorne manšete dominantne roke (ena športnica je bila levičarka), vse iz vrst tveganih športov (rokomet – 3, odbojka – 6, tenis – 2, met kopja – 1). Pri vseh je bila napravljena MR artrografija, pri enem športniku (metalec kopja) je preiskava pokazala tudi znake traksijske poškodbe SLAP 2. stopnje. Vsi bolniki so bili najprej zdravljeni konzervativno po enakem protokolu. Tri mesece smo jim odsvetovali metanje in udarce nad glavo, pod kontrolo fizioterapevta so vsak dan izvajali raztezne vaje za zadnjo kapsulo in se izogibali pretirani pasivni zunanji rotaciji, še posebej z ramo v abdukciji. Bolečino smo zdravili medikamentno in s protibolečinskim obsevanjem, ki smo ga prilagajali sproti glede na njen učinek (elektromagnetno obsevanje, ultrazvočno obsevanje, diadinator). Vsi so bili vključeni v aerobni trening za ohranjanje telesne kondicije. Po treh mesecih smo se na podlagi športnikovih subjektivnih težav med vračanjem k športu odločili in bolnika operirali ali pa je začel s postopnim normalnim treningom in nato s tekmovanji. Vsi, pri katerih konzervativno zdravljenje ni bilo uspešno, so bili operirani na enak način. V položaju polsedle (Beach-chair) smo napravili artroskopijo rame, opredelili velikost in globino raztrganine tetive in znotraj sklepno površino atetive zgladili. Natančno smo pregledali in potipali tudi mesto narastišča tetive dolge bicepsove glave na zgornji glenoid ter v primeru poškodbe SLAP zgornji labrum učvrstili na glenoid s sidrnimi šivi. Sledila je trimesečna rehabilitacija po enakem protokolu, ki velja za konzervativno zdravljenje. V primerih hkratne poškodbe SLAP pa so se operiranci vrnili k športu po šestih do osmih mesecih. Ne glede na to, kakšno je bilo zdravljenje, smo

vsakega po letu dni pregledali, opredelili uspešnost zdravljenja z vprašalnikom Constant ter s subjektivno oceno športnika o intenzivnosti športne dejavnosti v primerjavi s tisto pred pričetkom težav.

## Rezultati

Po konzervativnem zdravljenju se je le eni športnici (rokometašici) stanje izboljšalo (vprašalnik Constant po poškodbi 94, po konzervativnem zdravljenju 98), morala pa je prilagoditi svoje igralno mesto v ekipi. Pri vseh ostalih je vrednost vprašalnika Constant ostala enaka. Kljub težavam se ena športnica (rokometašica) ni odločila za operacijo in je nadaljevala športno dejavnost, vendar na slabši ravni kot pred začetkom težav. Metalec kopja, ki se ni odločil za operacijo in je imel na MR artrografiji vidne znake poškodbe SLAP 2. stopnje, je bil prisiljen prenehati z aktivnim športom. Vsi ostali so bili operirani, med njimi je le ena športnica imela blage težave med teniškim serviranjem in ni dosegala enakih rezultatov kot pred začetkom težav (vprašalnik Constant 94). Pri njej smo med posegom ugotovili tudi poškodbo SLAP in zgornji labrum učvrstili na glenoid s sidrnimi šivi (Slika 1).

Vsi ostali športniki so se vrnili k športu in dosegali enako dobre rezultate kot pred začetkom težav (Constant vprašalnik 100, subjektivna ocena športne dejavnosti 4).

## Razprava

Načela zdravljenja notranje utesnitve rotatorne manšete se v literaturi pri različnih avtorjih razlikujejo (4,12). Priporočeno je vsaj trimesečno konzervativno zdravljenje. Rezultati konzervativnega zdravljenja notranje utesnitve rotatorne manšete v naši skupini vrhunskih športnikov so bili slabi. Pri iskanju razlogov za to ne moremo mimo dejstva, da gre za posebno skupino poškodovancev, ki jim šport pomeni vir zaslužka, zato so prepogosto neučakani in se težko sprijaznijo z daljšim konzervativnim zdravljenjem. Ko se subjektivno stanje nekoliko izboljša, pogosto prezgodaj ponovno preobremenijo sklep. Vrhunski šport le izjemoma dovoljuje prilagoditev igralnega mesta. V naši skupini športnikov je to uspelo rokometašici, ki je namesto pogostih metov prevzela pretežno obrambne naloge v ekipi. Veliko športnikov z

utesnitvijo rotatorne manšete je potrebno operirati. Obseg operativnega zdravljenja je odvisen od stopnje notranje utesnitve rotatorne manšete (1,4,8,9,12). Pri delni raztrganini tipa A1 in A2 Snyder priporoča le gladenje znotraj-sklepne površine delno pretrgane tetive rotatorne manšete (9). Redko lahko med artroskopijo ugotovimo bolj obsežno poškodbo, tipa A3 ali celo tipa A4, ki pa jo je potrebno rekonstruirati z metodo znotrajtetivnega šivanja ali pa z brivnikom napravimo popolno raztrganino ter jo učvrstimo na narastišče s sidrnimi šivi (9). V naši skupini športnikov so bile ugotovljene le poškodbe tipa A1 in A2, zato smo le gladili površine rotatorne

manšete. V zadnjem času se pojavljajo dvomi o tem, ali je gladenje pri poškodbah A1 ali A2 rotatorne manšete, kadar je razlog za nastanek te poškodbe notranja utesnitev, zadostno. Vse več avtorjev zagovarja pomembnost skrajšanja sprednje ramenske kapsule s šivi ali s termičnim krčenjem, nekateri pa dodatno tudi sprostitjo zadnjo kapsulo (4,12). V medicini merimo uspeh metod zdravljenja na podlagi dolgoročnih rezultatov, teh pa žal na tem področju še ni. Naši dobri kratkoročni rezultati operativnega zdravljenja notranje utesnitve rotatorne manšete nakazujejo, da dodatni posegi na kapsuli niso potrebni.

## Tabela 1

Podatki o športnikih, izvidih predoperativne diagnostike (MR artrografije) in rezultatih zdravljenja.

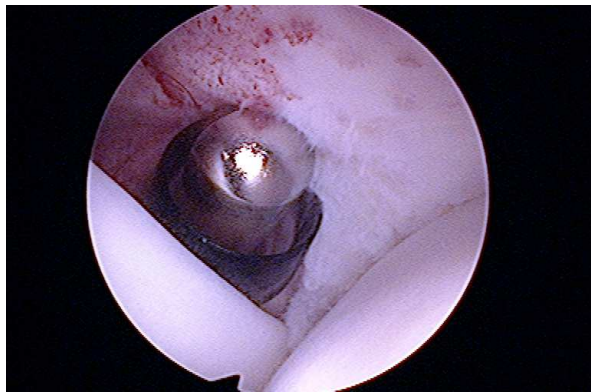
Starost (leta)	Spol	Šport	Izvid MR artrografije	Obseg operacije	Vprašalnik Constant (pred in po Konzervativni t./ po oper.)	Ocena športne dejavnosti po končanem zdravljenju
33	Ž	rokomet	RRM	/	92/92	3
31	Ž	rokomet	RRM	/	94/98	4
26	Ž	rokomet	RRM	A2, SLAP	90/90/100	4
28	M	odbojka	RRM	A2	90/90/100	4
20	Ž	odbojka	RRM	A1	94/94/100	4
23	M	odbojka	RRM	A2	96/96/100	4
25	Ž	tenis	RRM	A2, SLAP	90/90/94	3
21	Ž	tenis	RRM	A2	92/92/100	4
23	M	odbojka	RRM	A1	94/94/100	4
26	M	odbojka	RRM	A2	96/96/100	4
26	Ž	odbojka	RRM	A2	94/94/100	4
31	M	met kopja	RRM, SLAP	/	92/92	2

## Legenda

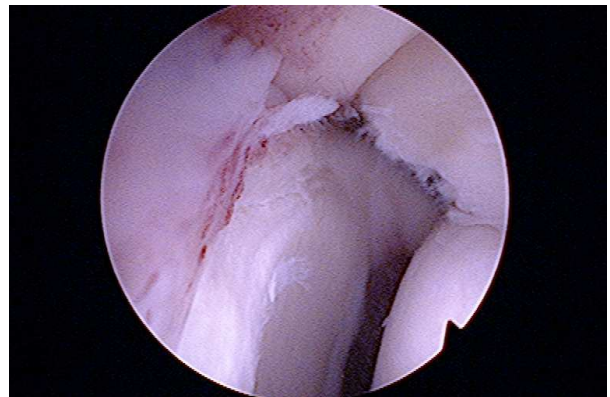Ž – ženska, M – moški, RM – ruptura rotatorne manšete, SLAP – poškodba SLAP, OP – operacija

Ocena znotraj-sklepne poškodbe rotatorne manšete po Snyderju (ref):  
 A1 – manj kot 25% debeline je natrgane  
 A2 – 25 – 50% debeline je raztrgane  
 A3 – 50 – 75% debeline je raztrgane  
 A4 – več kot 75% debeline je raztrgane

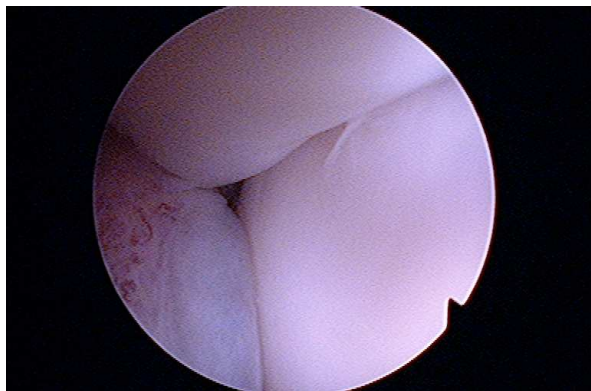
Ocena športne dejavnosti vrhunškega športnika:  
 5 – na višji ravni kot pred poškodbo  
 4 – na enaki ravni kot pred poškodbo  
 3 – na nižji ravni kot pred poškodbo  
 2 – na ravni rekreativnega športnika  
 1 – ne morem se ukvarjati več s športom



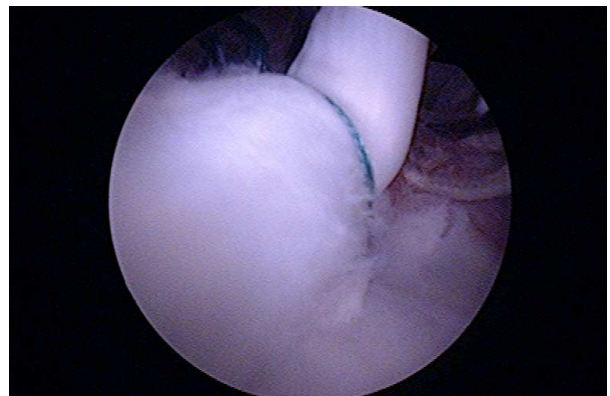
A – gladenje delne raztrganine supraspinatusa (tip A1)



B – zadnji zgornji labrum, mesto notranje utesnitve



C – skrajna faza zamaha med metom, notranja utesnitev supraspinatusa



D – SLAP po učvrstitvi z dvojnimi sidrnimi šivom supraspinatusa

### Slika 1

Artroskopija ramena – notranja utesnitev rotatorne manšete in poškodba SLAP

Seveda pa je potrebno upoštevati, da je rehabilitacija vseh operiranih potekala v strogo kontroliranih pogojih pod budnim očesom na tem področju dobro izobraženih fizioterapevtov, kar je pomembno vplivalo na rezultate zdravljenja. Ker je skupina obravnavanih vrhunskih športnikov majhna, rezultatov ne moremo statistično ovrednotiti in zato tudi ne zanesljivo sklepati o primernosti uporabljenih metod zdravljenja. Sočasna poškodba SLAP pa ne le podaljša rehabilitacijo, ampak pomembno vpliva tudi na končni rezultat zdravljenja (4,10-12).

V Sloveniji je registriranih preko 3000 kategoriziranih športnikov, od tega jih je več kot 600 iz vrst športov, s tveganjem za nastanek notranje utesnitve rotatorne manšete. Na Ortopedski

kliniki v Ljubljani spodbujamo organiziranost strokovnjakov iz različnih, z omenjenimi športi kakor koli povezanih področij. Glavni namen take organiziranosti je predvsem preprečevanje poškodb. Potrebno je ozaveščanje športnikov in njihovih trenerjev o posledicah nepravilnega treniranja ter kompleksno zdravljenje poškodb v zgodnjih fazah, kar obeta boljši končni rezultat zdravljenja in vrnitev športnika na enako raven kot pred pričetkom težav.

### Zaključki

Konzervativno zdravljenje notranje utesnitve rotatorne manšete je dolgotrajno in pogosto ni uspešno. Razvoj artroskopije ramenskega sklepa

je izboljšal rezultate zdravljenja posledic notranje utesnitve, raztrganin tetiv rotatorne manšete, in poškodbe SLAP, ki je pogosto sočasna poškodba v športih s ponavljajočimi se meti in udarci nad glavo. Napredek je potreben na področju preprečevanja tovrstnih poškodb.

## Literatura

1. Nirschl RP. Prevention and treatment of elbow and shoulder injuries in tennis players. *Clin Sports Med* 1988; 7: 289-308
2. Hill JA. Epidemiologic perspective on shoulder injuries. *Clin Sports Med* 1983; 2: 241-6
3. Fleisig GS, Dillman CJ, Andrews JR. Proper mechanism for baseball pitching. *Clin Sports Med* 1989; 1: 151-70
4. Krishnan SG, Hawkins RJ. Rotator cuff and impingement lesions in adult and adolescent athletes. In: DeLee JC, Drez D eds. *Orthopaedic sports medicine*. 2nd ed. Vol 1. Philadelphia: Saunders, 2003: 1065-95
5. Davidson PA, ElAttrache NS, Jobe CM et al. Rotator cuff and postero-superior glenoid labrum injury associated with increased glenohumeral motion. *J Shoulder Elbow Surg* 1995; 4: 384-90
6. Walch G, Liotard JP, Boileau P, Noel E. Postero-superior glenoid impingement. Another impingement in the shoulder. *J Radiol* 1993; 74: 47-50
7. Jobe FW, Bradley JP. Rotator cuff injuries in baseball: prevention and rehabilitation. *Sports Med* 1988; 6: 378-87
8. Neer CS II. Impingement lesions. *Clin Orthop* 1983; 173: 70-7
9. Snyder S. Arthroscopic repair of partial articular supraspinatus tendon avulsions: PASTA lesions of the rotator cuff tendons. In: Snyder S ed. *Shoulder arthroscopy*. 2nd ed. Philadelphia: Lippincott Williams & Wilkins, 2003: 219-29
10. Snyder S. Superior labrum, anterior to posterior lesions of the shoulder. In: Snyder S ed. *Shoulder arthroscopy*. 2nd ed. Philadelphia: Lippincott Williams & Wilkins, 2003: 147-65
11. Maffet MW, Lowe WR. Superior labral injuries. In: DeLee JC, Drez D eds. *Orthopaedic sports medicine*. 2nd ed. Vol 1. Philadelphia: Saunders, 2003: 1046-64
12. Jobe FW, Tibone JE, Pink MM, Jobe CM. The shoulder in sports. In: Rockwood CA, Matsen FA III, Wirth MA, Lippitt SB eds. *The shoulder*. 3rd ed. Vol 2. Philadelphia: Saunders, 2004: 1279-306