

Primož Kotnik<sup>1</sup>, Tadej Battelino<sup>2</sup>

# Obravnava otroka z motnjo v razvoju spola

## *Management of Children with Disorders of Sex Development*

---

### IZVLEČEK

**KLJUČNE BESEDE:** spol, razvoj, genetika, otrok

Motnje v razvoju spola so posledica različnih dednih in okoljskih dejavnikov. Najpogosteje jih odkrijemo neposredno po porodu, pri majhnih otrocih ali mladostnikih. Kažejo se lahko kot nerazvito spolovilo, neujemanje med anatomskimi strukturami notranjega in zunanjega spolovila, anomalije spolnih kromosomov in motnja v razvoju gonad. V prispevku predstavljamo normalen razvoj spola s poudarkom na molekularno-genetskih mehanizmi. Predstavljena je tudi najnovejša nomenklatura motenj razvoja spola, ki ukinja nekatera diskriminatorska poimenovanja kot npr. transseksualnost. Ena glavnih manifestacij je nerazvito spolovilo. V zaključku je tako predstavljena obravnava otroka z nerazvitim spolovilom, ki služi kot primer celostne obravnave otroka z motnjo v razvoju spola. Zaradi sorazmerne redkosti in kompleksnosti mora v obravnavi oseb s to motnjo vedno sodelovati za to usposobljen multidisciplinarni tim. Zavedati se moramo precejšnje nujnosti stanja, saj so predvsem pri novorojenčkih in malih otrocih mogoči akutni zapleti, kot so elektrolitske motnje in hipoglikemija.

---

### ABSTRACT

**KEY WORDS:** gender, development, genetics, child

Disorders of sex development are caused by various genetic and environmental factors. Their diagnosis is most frequently made either immediately after birth or in small children and adolescents. These disorders are manifested as ambiguous genitalia, a mismatch between anatomic structures of the internal and external genitals, sex chromosome abnormalities or disorders of gonadal development. The article first discusses normal gender development, with emphasis on molecular and genetic mechanisms. The new nomenclature of disorders of sex development is also presented. One of the most frequent manifestations of these disorders is ambiguous genitalia. Therefore, the final part of the article presents the management of a child with ambiguous genitalia, which serves as an example of complete management of a disorder of sex development. Due to the relative rarity and complexity, a multidisciplinary team of experts must be involved in the management of subjects with this disorder. It is also important to be aware of the relative urgency of these disorders. Furthermore, the course of such disorders may be complicated by acute events, such as electrolyte imbalance and hypoglycemia, especially in newborns and small children.

---

<sup>1</sup> Asist. dr. Primož Kotnik, dr. med., Klinični oddelek za endokrinologijo, diabetes in presnovne bolezni, Pediatrična klinika, Univerzitetni klinični center Ljubljana, Bohoričeva ulica 20, 1525 Ljubljana; Medicinska fakulteta, Univerza v Ljubljani, Vrazov trg 2, 1000 Ljubljana

<sup>2</sup> Prof. dr. Tadej Battelino, dr. med., Klinični oddelek za endokrinologijo, diabetes in presnovne bolezni, Pediatrična klinika, Univerzitetni klinični center Ljubljana, Bohoričeva ulica 20, 1525 Ljubljana; Medicinska fakulteta, Univerza v Ljubljani, Vrazov trg 2, 1000 Ljubljana; tadej.battelino@mf.uni-lj.si

## UVOD

Obravnava osebe z motnjo v razvoju spola (MRS) je zahtevna zaradi več dejavnikov. Zanj obstajajo številni genetski in negenetski vzroki. Posamezna motnja ni vedno povezana z enako klinično sliko. Dolgoročni izid posamezne motnje je zaradi različnih dejavnikov, ki vplivajo nanjo pred rojstvom in po njem, težko predvideti. Zdravljenje, tako z zdravili kot kirurško, je trenutno omejeno in nepopolno. MRS so sorazmerno redke; pogostost vseh oblik MRS je ocenjena na 1:4.500 živorojenih otrok. Zaradi vseh naštetih vzrokov je treba v obravnavo čim prej vključiti izkušen multidisciplinarni tim, da bi bil dolgoročni izid čim boljši (1).

Ker je področje kompleksno, smo MRS v prispevku predstavili strukturirano s poudarkom na najpomembnejših značilnostih. Najprej je predstavljena najnovejša nomenklatura MRS, ki diskriminatorskih poimenovanj, kot je transseksualnost ipd., ne vsebuje več. Nato povzamemo normalen razvoj spola s poudarkom na molekularno-genetskih mehanizmi. Sledi opis celostne obravnave

otroka z MRS na primeru otroka z motnjo v razvoju spolovila.

## NOMENKLATURA MOTENJ RAZVOJA SPOLA

Med MRS uvrščamo naslednje motnje (1):

- nerazvito zunanje spolovilo,
- neujemanje med anatomskimi strukturalmi notranjega in zunanjega spolovila,
- anomalije spolnih kromosomov in
- motnje v razvoju gonad.

Področje MRS je zelo kompleksno, zato je bilo treba izdelati dobro nomenklaturu. To je pomembno predvsem z vidika analize dolgoročnega izida MRS. V tabeli 1 je predstavljena nedavno narejena nova nomenklatura MRS, ki upošteva nova spoznanja na genetsko-molekularnem področju in ukinja nekatera poimenovanja, kot so transseksualnost, interseksualnost, hermafroditizem, psevdohermafroditizem, ki so bila opredeljena kot diskriminatorska. Cilj nove nomenklature je tudi, da bi bila toliko fleksibilna, da bi lahko v prihodnosti vanjo brez težav uvrstili nove oblike MRS (1).

4

Tabela 1. Nomenklatura motenj v razvoju spola. AMH – anti-Müllerjev hormon, LH – luteinizirajoči hormon, MRS – motnja v razvoju spola, StAR – steroidogeni akutni regulatorni protein, SOX9 – SRY-related HMG box-containing-9, SRY – spol določujoča regija na kromosomu Y.

Spolni kromosom MRS	46, XY MRS	46, XX MRS
47, XXY – Klinefelterjev sindrom in variante 46, X – Turnerjev sindrom in variante 46, XX/46, XY – himerizem 45 X/46 XY gonadna disgenaza 46 XX/46 XY gonadna disgenaza	<p><b>Motnje v razvoju gonade (moda):</b></p> <ul style="list-style-type: none"> <li>• popolna ali delna disgenaza moda,</li> <li>• regresija moda in</li> <li>• ovotestikularna MRS.</li> </ul> <p><b>Motnje v tvorbi ali delovanju androgenov:</b></p> <ul style="list-style-type: none"> <li>• motnja v tvorbi androgenov (mutacije receptorja LH, pomanjkanje 17-hidroksisteroid dehidrogenaze, mutacija StAR, pomanjkanje 5<math>\alpha</math>-reduktaze) in</li> <li>• motnja v delovanju androgenov (delna ali popolna neodzivnost za testosteron, motnja v delovanju AMH ali njegovega receptorja, endokrini motilci).</li> </ul> <p><b>Drugo:</b> sindromske motnje s pridruženimi motnjami v razvoju spolovila (kloakalna ekstrofija, Aarskogov sindrom), hipospadija, kriporhizem, endokrini motilci, sindrom izginjajočega moda.</p>	<p><b>Motnje v razvoju gonade (jajčnik):</b></p> <ul style="list-style-type: none"> <li>• ovotestikularna MRS,</li> <li>• gonadna disgenaza in</li> <li>• testikularna MRS (SRY + duplikacija SOX9 gena).</li> </ul> <p><b>Eksces androgenov:</b></p> <ul style="list-style-type: none"> <li>• vir je zarodek (pomanjkanje 3<math>\beta</math>-hidroksisteroid dehidrogenaze, 21-hidroksilaze, 11-hidroksilaze),</li> <li>• fetoplacentarni vir (pomanjkanje aromataze ali oksireduktaze) in</li> <li>• vir je mati (zdravila ali snovi z androgenim učinkom, virilizirajoči tumorji matere).</li> </ul> <p><b>Drugo:</b> sindromske motnje z pridruženimi motnjami v razvoju spolovila (kloakalna ekstrofija), agenezija ali hipolazija Müllerjevih vodov, nepravilnosti maternice, atrezija vagine, adhezija labij.</p>

## MOLEKULARNO-GENETSKE OSNOVE RAZVOJA SPOLA

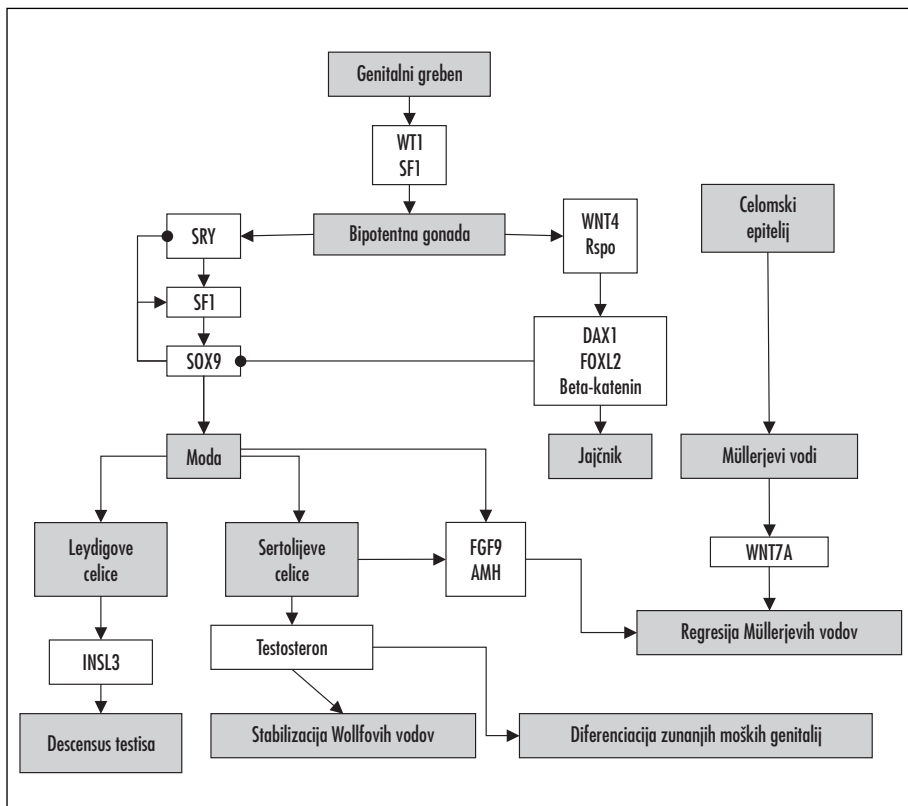
Razvoj spola poteka v dveh stopnjah. V prvi stopnji se bipotentna oz. nediferencirana gonda razvije v moda ali jajčnik. S tem je spol določen (determiniran). V drugi stopnji se razvijejo strukture notranjega in zunanjega spolovila pod vplivom faktorjev, izločenih iz razvijajočih se gonad, nadledvičnic in posteljice. Druga faza je faza razvoja (diferenciacije) spola (2–4).

### Razvoj gonad – določitev spola

Kot je prikazano na sliki 1, je za razvoj bipotentne gonade iz genitalnega grebena ključna aktivacija genov *WT1* (angl. *Wilm's tumor suppressor 1*) in *SF1* (angl. *steroidogenic fac-*

*tor 1*). Oba produkta sta transkripcijska faktorja in vplivata na izražanje številnih faktorjev nižje v kaskadi razvoja gonad, pa tudi drugih organov. Posledica okvare teh dveh genov so ne le anomalije gonad, temveč tudi ledvic in nadledvičnic (5, 6).

Bipotentne gonade se razvijejo v starosti šestih tednov in imajo potencial razvoja v moda ali jajčnik. Prisotnost kromosoma Y, natančneje gena *SRY*, vodi v razvoj moda. *SRY* kodira transkripcijski faktor, ki se izloča iz pre-Sertolijevih celic in pospeši diferenciacijo v Sertolijevo celico. Da bi se to zgodilo, mora biti dosežena kritična vrednost *SRY*, sicer se bipotentna gonada razvija v smeri jajčnika. Na povečano izražanje *SRY* pomembno vpliva *SF1*. *SF1* in *SRY* povečata izražanje *SOX9*



Slika 1. Shema genov, ki sodelujejo v razvoju spola. AMH – anti-Müllerjev hormon, DAX1 – dosage-sensitive sex reversal adrenal hypoplasia congenita critical region on X, FGF9 – fibroblast growth factor 9, FOXL2 – forehead box L2, INSL3 – insulin-like 3 protein, Rspo – RSpodin protein, SF1 – steroidogenic factor 1, SRY – spol določujoča regija na kromosomu Y, SOX9 – SRY-related HMG box-containing-9, WNT4 – wingless-related MMTV integration site 4, WNT7A – Wnt-7a metein, WT1 – Wilm's tumor suppressor 1.

(angl. *SRY-related HMG box-containing-9*). Le-ta je najpomembnejši dejavnik, ki vpliva na razvoja moda. SOX9 v sklopu pozitivne povratne zanke vpliva na lastno izražanje. Za razvoj moda mora biti raven SOX9 vseskozi visoka. Pospešuje izražanje drugih genov, pomembnih za razvoj mod. Fibroblastni rastni faktor 9 (angl. *fibroblast growth factor 9*, FGF-9) pospešuje izražanje SOX9 in zavira delovanje WNT4 (angl. *wingless-related MMTV integration site 4*), pomembnega dejavnika v razvoju jajčnika. SOX9 pospešuje izražanje AMH (anti-Müllerjev hormon), ki v modih pospešuje razvoj zarodnih in Leydigovih celic. Preko aktivacije prostaglandina D-sintetaze sta pospešena prehod SOX9 v jedro celice in proliferacija Sertolijevih celic. Ob tem SOX9 nasprotuje izražanju genov *WNT4*, *DAX1* (angl. *dosage-sensitive sex reversal adrenal hypoplasia congenita critical region on X*) in *FOXL2* (angl. *forkhead box L2*), ki so pomembni v razvoju jajčnika (2, 4, 7–11).

Razvoj bipotentne gonade v jajčnik ni pasiven dogodek v odsotnosti faktorjev, ki pospešujejo razvoj moda, kot je bilo mišljeno do nedavnega. Osnova je odsotnost kromosoma Y oz. *SRY* v bipotentni gonadi. Če je aktivnost *SRY* nezadostna oz. je izražanje v embriogenezi prepozno ali nezadostno, se bipotentna gonada razvije v jajčnik. Poveča se izražanje betakatenina, ki zavre izražanje *SOX9*. Dodaten pomembni dejavnik, ki zavira izražanje *SOX9*, je transkripcijski faktor *FOXL2*. Ta spodbuja tudi razvoj celic granulose. Tudi jedrni receptor *DAX1* zavira delovanje *SOX9*, ob tem pa ima vlogo tudi pri razvoju mod, saj spodbuja razvoj spermatogenezo. Izražanje *DAX1* spodbuja *WNT4*, ki ima vlogo tudi v razvoju nekaterih drugih organov, kot so ledvice, jajcevodi in maternica. Zavira razvoj moškega spola in spermatogenezo ter aktivno spodbuja razvoj jajčnika. R-spondini so nedavno opredeljeni rastni faktorji, ki spodbujajo razvoj jajčnika. Delujejo skupaj z betakateninom, *WNT4* in *FOXL2* ter spodbujajo njihove učinke na razvoj jajčnika (4, 7–10).

### **Razvoj notranjega in zunanjega spolovila (razvoj spola)**

V primerjavi z razvojem gonad, pri katerem se iz ene strukture, tj. bipotentne gonade, razvijejo ali moda ali jajčnik, imajo zarodki

s kariotipom XY in XX zasnovo za razvoj tako ženskih kot moških struktur notranjega spolovila. Pri zarodkih XY se iz Wolffovih struktur razvijejo: nadmodnik, semenovod in seminalne vezikule, Müllerjeve strukture pa izginejo. Pri zarodkih XX se iz Müllerjevih struktur razvijejo jajcevodi, maternica in zgornja tretjina vagine, medtem ko Wolffove strukture izginejo (12).

Sertolijeve celice v modih izločajo AMH. Zaznamo ga v starosti sedmih tednov. AMH se veže na receptor na mezenhimskih celicah Müllerjevih struktur, posledica tega je regresija teh struktur z apoptozo, ki jo inducira matriksna metaloproteinaza 2 (angl. *matrix metalloproteinase 2*, MMP2) (13–15). Leydigove celice v modih izločajo testosteron. Do sredine nosečnosti njihovo delovanje stimulira humani horionski gonadotropin (angl. *human chorionic gonadotropin*, hCG) iz posteljice, v drugi polovici nosečnosti pa se aktivira hipotalamo-hipofizo-gonadna os in izločanje testosterona spodbuja luteinizirajoči hormon (LH). Testosteron stabilizira razvoj Wolffovih struktur pri moškem zarodku. Ob tem na razvoj nadmodnika in semenovodov vplivajo dodatni faktorji, kot so kostni morfogeni proteini (angl. *bone morphogenic proteins*, BMP), gena *HOXA10* in *HOXA11* (angl. *homeobox gen*), rastni diferenciacijski faktor 7 (angl. *growth differentiation factor 7*, GDF7), relaksin, LGR4 (angl. *orphan G-protein-coupled receptor*), PDGFA (angl. *platelet-derived growth factor A*) in njegov receptor (PDGFRA) (12). V zadnjem času je vedno več poročil o vplivu nekodirajoče RNA na razvoj različnih struktur spolovila (16).

Moško zunanje spolovilo je do starosti sedmih tednov spolno nediferencirano. Iz genitalne izbokline, urogenitalne brazde in labioskrotalne gube se razvije zunanje spolovilo. Androgeni po pretvorbi v dihidrotestosteron v tarčnih tkivih povzročijo spajanje urogenitalnih brazd ter nastanek spongiozne ga korpusa in penilnega dela sečnice. Genitalna izboklina se razvije v kavernozi del penisa, labioskrotalne gube pa tvorijo mošnjo. Penis je prvič viden v starosti 9 tednov, v starosti 14 tednov pa je zunanje spolovilo že povsem maskulinizirano (3, 12).

Pri ženskem zarodku v odsotnosti AMH in testosterona Müllerjeve strukture perzisti -

rajo, Wolffove strukture pa regresirajo (4, 15). Zaradi odsotnosti androgenov pri ženskem zarodku se urogenitalne brazde in labioskrotalne gube razvijajo v male in velike sramne ustnice. Genitalna izboklina tvori klitoris, spodnji del vagine pa nastane iz vaginalne plošče (4, 12).

## PSIHOSEKSUALNI RAZVOJ IN ZA SPOL SPECIFIČNA DIFERENCIACIJA MOŽGANOV

Da bi se pravilno odločili o spolu, v katerem bodo starši otroka vzgajali, moramo upoštevati tudi za spol značilen psiho seksualni razvoj. Ta tradicionalno vsebuje tri dele. Spolna identiteta je lastna predstava osebe o tem, ali je moški ali ženska. Spolna vloga opisuje značilnosti osebe, ki so v splošni populaciji spolno dimorfne (npr. preferenca, s kakšno igrarčo se otrok igra, fizična agresivnost). Spolna usmerjenost zajema erotično zanimanje osebe za posamezni spol (vedenje, fantaziranje, privlačnost).

Psiho seksualni razvoj je za spol značilen. Pomembno vlogo ima intrauterina izpostavljenost spolnim hormonom, predvsem androgenom, kot tudi neposreden vpliv nekaterih genov na spolnih kromosomih na možganske strukture (17–19). Intrauterina izpostavljenost androgenom (bodisi lastnim, materinim ali zunanjim) v kritičnem obdobju za razvoj možganov vpliva na za moški spol specifično vedenje (20). Nasprotno pa večina študij ne povezuje prenatalne ravni izpostavljenosti androgenom s spolno identiteto in spolno usmerjenostjo (21).

Nezadovoljstvo s spolom je pogostejše pri osebah z MRS kot v splošni populaciji. Pri ženskah s kongenitalno adrenalno hiperplazijo (KAH), ki so v prenatalnem razvoju izpostavljene visokim koncentracijam androgenov, je zadovoljstvo z vzgojo v ženskem spolu na splošno zmanjšano. Verjetnost za spremembo spola je pri njih večja kot v splošni populaciji (22, 23). Podatek o tem, ali je bil plod med nosečnostjo izpostavljen androgenom, je torej eden od pomembnih dejavnikov pri odločitvi o tem, v katerem spolu bomo otroka vzgajali, čeprav je na osnovi kariotipa, molekular-

nogenetskih preiskav in ravni prenatalne izpostavljenosti androgenom mogoče predvideti stopnjo nezadovoljstva s spolom (1).

## OBRAVNAVA OTROKA Z MOTNJO V RAZVOJU SPOLA

Ker diagnozo MRS postavimo najpogosteje pri otrocih, bomo v nadaljevanju predstavili smernice za obravnavo otroka z MRS. Predvsem pri novorojenčkih in majhnih otrocih se moramo zavedati sorazmerne nujnosti stanja, hkrati pa jih ne smemo prekomerno obremeniti s preiskavami ali celo prezgodnjim in morda nepotrebnim ali napačnim zdravljenjem.

Pomembno je vedeti, da so predvsem pri novorojenčku oz. majhnem otroku z MRS mogoči pomembni akutni zapleti osnovnega obolenja, kot so elektrolitske motnje ali hipoglikemija. Te zaplete lahko najpogosteje pričakujemo pri deklicah zaradi insuficience nadledvičnice v sklopu klasične oblike KAH, pri dečkih pa zaradi motnje v delovanju 3 $\beta$ -hidroksisteroid-dehidrogenaze tipa 2, CYP11A1 (angl. *cytochrome P450, family 11, subfamily A, polypeptide 1*) ali StARA (angl. *steroidogenic acute regulatory protein*); kongenitalna lipidna adrenalna hiperplazija (1, 24–26).

MRS je nujno stanje tudi s socialnega vidika. Otroku oz. novorojenčku je treba določiti spol, v katerem ga bodo starši vzgajali. Pomembno pa je, da spola ne določimo, dokler ga ne pregleda tudi za to usposobljen specialist. Zaradi sorazmerne redkosti in kompleksnosti motnje naj bodo otroci z MRS obravnavani v centru, kjer deluje za to izkušen multidisciplinarni tim. Tega sestavljajo pediater-endo-krinolog, urolog in ginekolog, ki so specializirani za obravnavo otrok, pediatrični psiholog oz. psihiater, genetik, specializiran medicinski tehnik, socialni delavec in medicinski etik (27). Otrok naj bo v takšnem centru voden dolgoročno.

### Anamneza in klinični pregled

Obravnavo otroka z MRS mora biti diskretna. S starši moramo komunicirati odprto in iskreno. Pri vseh odločitvah, ki jih vedno

sprejememo skupaj s starši, pa moramo imeti v ospredju predvsem dobrobit otroka (1, 26).

Pred izvedbo laboratorijskih in slikovnih preiskav sta potrebni natančna in usmerjena anamneza ter klinični pregled. Pomembni so podatki o konsangvinosti staršev in o nepojasnjenih smrtih sorojencev ali bližnjih sorodnikov ob porodu ali neposredno po njem, saj se več oblik MRS deduje recesivno. Z usmerjeno anamnezo je treba pridobiti podatke o odsotnosti pubertete pri bližnjih sorodnikih, o neplodnosti, odsotnosti menstruacij, ginekostastiji, operacijah ingvinalne kile pri deklicah, hipospadijah pri dečkih ter seveda o primerih otrok z motnjami v razvoju spolovila.

V nosečniški anamnezi usmerjeno povprašamo o virilizaciji matere pred zanositvijo ali med nosečnostjo. Pomemben je podatek o predhodnih spontanih splavih, izpostavljenosti androgenom, estrogenom ali možnim endokrinim motilcem med nosečnostjo.

Največkrat na MRS pomislimo pri otroku s spolovilom, ki ni značilno za predvideni spol. Spolovilo pregledamo sistematično in opis natančno zabeležimo, saj se videz lahko s časom pri različnih MRS spreminja. Pri pregledu smo pozorni na obarvanost spolovila. Hiperpigmentacija skupaj s prekomerno izgubo telesne teže in splošno slabim stanjem je pomemben kazalec insuficience nadledvičnice. Natančno moramo opisati velikost falične strukture, ki je določena z dorzalno dolžino iztegnjene falične strukture in obsegom glavice. Ob porodu je spodnja meja dolžine penisa 2 cm, zgornja meja dolžine klitoris pa je 1 cm (28). Opredelimo lokacijo izstopa sečnice. Opišemo ali ima otrok eno ali dve perianalni odprtini. Izmerimo anogenitalno razdaljo. Pri deklicah je to dolžina od osrednjega dela anusa do posteriornega dela združitve velikih sramnih ustnic. Pri dečkih je to razdalja od osrednjega dela anusa do mesta, kjer se gladka koža perianalne regije začne gubati in preide v nagubano kožo mošnje. Povečana razdalja pri deklicah je znamenje virilizacije, zmanjšana razdalja pri dečkih pa znamenje suboptimalne androgenizacije. Opredelimo tudi prisotnost in lokacijo ter simetričnost gonad (29).

Za opis androgenizacije zunanega spolovila pri deklicah se največkrat uporabi skala po Praderju (30, 31):

- Prader 1: normalno zunanje žensko spolovilo s klitoromegalijo (izstop vagine in sečnice je normalen);
- Prader 2: delno zlepljenje sramnih ustnic in klitoromegalija (vagina in sečnica se združita pred izstopom v valjasti strukturi, imenovani urogenitalni sinus);
- Prader 3: zlepljenje labioskrotalnih gub do te mere, da obstaja le ena odprtina iz urogenitalnega sinusa, in klitoromegalija (vagina in sečnica se združita pred izstopom v valjasti strukturi, imenovani urogenitalni sinus);
- Prader 4: zlepljenje labioskrotalnih gub do te mere, da je na bazi falične strukture le ena odprtina (vagina in sečnica imata skupno izstopišče na bazi falične strukture);
- Prader 5: popolno virilizirano spolovilo z velikostjo falične strukture, primerno penisu, popolna fuzija labij in odprtina sečevoda na glavici falične strukture (vagina in sečnica imata skupno izstopišče na vrhu falične strukture).

Za opis suboptimalne androgenizacije pri dečkih je uporabna ocena zunanje maskulinizacije. Ocenjevani so prisotnost oz. naslednje značilnosti spolovila: zlepljenost gub mošnje, mikropenis, položaj izstopišča sečnice (normalen, glandularen, penilen, perinealen), položaj gonade (skrotalna, ingvinalna, abdominalna, odsotna). Za opis notranjih spolovil je uporabljana ocena notranje maskulinizacije, pri kateri ocenjujemo prisotnost naslednjih struktur: maternice, jajcevodov, nadmodnika in semenovodov (32).

Ob pregledu spolovila je pomemben tudi natančen pregled drugih delov telesa. Še posebej je treba pozornost posvetiti dismorfni znakom, ki nas opozorijo na možnost sindroma vzroka MRS (29).

## Laboratorijske preiskave

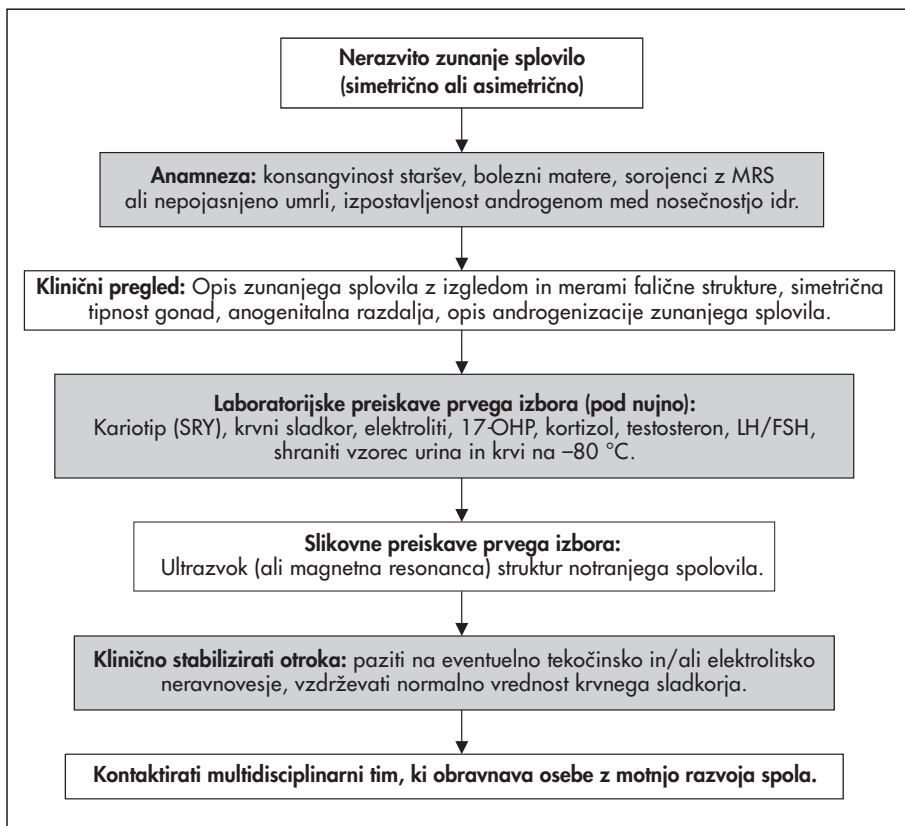
Podrobneje bomo opisali potek preiskav pri otroku z nerazvitim spolovilom. Pri MRS, ki se kažejo na drug način, so opisane preiskave prav tako smiselne, a ne nujno v opisanem zaporedju (slika 2). Na prvem mestu so preiskave, ki nam bodo pomagale opredeliti akutno

ogroženost otrokovega zdravja. Sledijo preiskave, ki jih navadno opravimo v centrih, usposobljenih za obravnavo otrok z MRS.

Najprej moramo opredeliti insuficienco nadledvičnice, ki novorojenčka akutno življenjsko ogroža. Ob značilnih kliničnih simptomih in znakih določimo za starost in spol povišano plazemsko vrednost progesterona 17-OH. Lažno nizke vrednosti progesterona 17-OH pri insuficienci nadledvičnice so redke, so pa lahko povzročene s prenatalnim ali neonatalnim zdravljenjem s kortikosteroidi. Blago povišane vrednosti lahko zasledimo pri nedonošenih novorojenčkih ob odvzemu vzorca pred 36 urami življenja in blagih oblikah KAH (33). Ob progesteronu 17-OH dodatno določimo elektrolite (hiponatriemija, hiperkalemija), vrednost glukoze (hipoglikemija) in kortizola (hipokortizolemija).

Predvsem če gonad ne tipamo, je smiselna določitev AMH. Le-ta je skoraj povsem odsoten pri novorojenih deklicah. Njegova vrednost se nato v prvih 14 dneh življenja blago poviša. Če je vrednost na spodnji meji normale, je smiselna ponovna določitev AMH v t. i. minipuberteti (15.–90. dan življenja) (34).

Oprelitev kariotipa je esencialna za postavitev diagnoze MRS. Z njo določimo t. i. kromosomski spol. Zelo hitro lahko prisotnosti kromosoma Y oz. dela, ki vsebuje SRY, določimo z metodo fluorescentne *in-situ* hibridizacije (angl. *fluorescence in-situ hybridization*, FISH) ali z verižno reakcijo s polimerazo (angl. *polymerase chain reaction*, PCR). Naknadno je treba določiti celoten kariotip, saj je mogoča tudi delecija in translokacija SRY, posledica česar je napačna interpretacija analize FISH. Zavedati pa se moramo, da je mogoča tudi razlika med kariotipom, ki ga



Slika 2. Predlog poteka obravnave otroka z motnjo v razvoju spolovila. 17-OHP – 17-hidroksiprogesteron, FSH – folikel stimulirajoči hormon, LH – luteinizirajoči hormon, MRS – motnja v razvoju spola, SRY – spol določujoča regija na kromosomu Y.

določimo v perifernih levkocitih in gonadnem tkivu (1).

Določitev testosterona in njegovih prekurzorjev je smiselna le znotraj prvih 36 ur življenja, ko je njegovo izločanje še stimulirano z materinim hCG, in v minipuberteti, ko se prehodno aktivira hipotalamo-hipofizo-gonadna os. V istem vzorcu lahko določimo tudi vrednosti gonadotropinov LH in folikel stimulirajočega hormona (FSH) (35).

Če v prvem obdobju, 6–36 ur po rojstvu, ne odvzamemo krvi za ustrezne preiskave (lahko jo tudi shranimo, če določitev takrat ni mogoča), lahko kasneje opravimo test hCG, s katerim ugotavljamo sposobnost gonadnega tkiva, da izloča testosteron, ali test adrenokortikotropnega hormona (ACTH), s katerim testiramo funkcijo nadledvičnice (1).

### **Slikovne preiskave**

S slikovnimi preiskavami opredelimo prisotnost in lego notranjih spolovil ter mod. Pri nekaterih oblikah MRS je smiselno opredeliti tudi stanje drugih trebušnih organov, predvsem ledvic.

Najbolj dostopna in, če je preiskovalec izkušen, tudi najbolj povedna je preiskava z ultrazvokom. Med neinvazivnimi slikovnimi preiskavami je vedno bolj v ospredju tudi magnetna resonanca. Kasneje sledijo bolj invazivne preiskave, kot sta genitourtrografija ali cistouetrografija, ki jih navadno opravimo pred načrtovanimi operativnimi posegi (36).

### **Molekularnogenetske preiskave**

Dokončno diagnozo postavimo z molekularno-genetskimi preiskavami. Kompleksnost MRS potrjuje dejstvo, da le pri 20% oseb z MRS ugotovimo specifično molekularno-genetsko diagnozo, ne upoštevajoč tistih, pri katerih diagnozo lahko postavimo na osnovi tipičnega biokemičnega profila (1). Ob klasični metodi, kot je sekvencioniranje gena, za katerega sumimo, da je okvarjen, se vedno bolj uporabljajo novejšje molekularno-genetske metode, ki omogočajo hitrejšo in obsežnejšo diagnostiko, kot so CGH (angl. *Comparative Genomic Hybridisation*), CAS (angl. *Custom Array Sequencing*) in NGS (angl. *Next Generation Sequencing*). Te metode omogočajo hitro analizo velikih količin podatkov, tako na nivoju DNA kot RNA (37).

### **Odločitev o spolu in dolgoročna obravnava**

Odločitev o spolu, v katerem bodo starši otroka vzgajali, sprejmejo starši v sodelovanju z multidisciplinarnim timom. Vloga tima je poskrbeti za celovito obravnavo otroka z MRS in nuditi podporo staršem pri odločitvi (1, 26). Odločitev je odvisna od vzroka MRS, videza zunanega spolovila, kirurških možnosti poprave spolovila, njegove funkcionalnosti, možnosti spontane pubertete, sposobnosti zadovoljivega spolnega življenja, možne plodnosti, pogledov družine in kulturnih posebnosti okolja, v katerem bo otrok živel. Pomemben podatek je tudi izpostavljenost androgenom med prenatalnim razvojem (38, 39).

Pri otrocih z zunanjim in/ali notranjim nerazvitim spolovilom je pomembno, da se zgodaj odločimo o vrsti, številu in zaporedju operativnih posegov (40, 41). Pomemben razmislek ob načrtovanju kirurških posegov velja za možnosti razvoja tumorjev gonad. Največja verjetnost za razvoj tumorja gonad je pri vseh MRS, pri katerih v trebušni votlini ležeče tkivo vsebuje kromosom Y. Največja verjetnost za razvoj tumorja je pri gonadni disgenезi (46XY, 46X/46XY – mešana, delna, popolna). Najpogostejši tumor, ki se razvije iz takšne gonade, je gonadoblastom, ki lahko alterira v agresivnejše oblike, kot sta disgerminom in seminom. Manjša verjetnost za razvoj tumorja je pri sindromu popolne neobčutljivosti za androgene, MRS z ovotestisom in pri Turnerjevem sindromu (pri katerem gonada ne vsebuje kromosoma Y) (42, 43).

Pri odločitvi o spolu otroka je pomemben tudi razmislek o potrebnem zdravljenju z zdravili. Pri MRS, pri katerem je treba puberteto inducirati, začnemo s spolnimi hormoni zdraviti, ko naj bi puberteta naravno nastopila. Z zdravljenjem jo poskušamo čim bolj simulirati, saj želimo doseči čim bolj optimalen razvoj sekundarnih spolnih znakov, pospešitev hitrosti rasti v puberteti, optimalno kopičenje kostnine in ustrezen psihosocialni razvoj (44).

Pomemben del dolgoročne obravnave otroka z MRS je psihološka obravnava. Ko je otrok duševno dovolj razvit, da lahko primer-no sodeluje, je treba opredeliti njegovo spolno identiteto (kar je navadno med 18. mesecem in tremi leti). Netipično spolno vedenje je



pogostejše pri otrocih z MRS, kar pa ni kazalec, da je treba otroku določiti drugi spol. Vloga specialista za duševno zdravje je zato izrednega pomena pri nadaljnjem vodenju osebe z MRS in njegove družine skozi vse življenje (1, 26).

Nujno je, da je multidisciplinarni tim dolgoročno povezan z družino otroka z MRS. Tako se med člani tima in otrokom ter starši zgradi nujno zaupanje, hkrati pa omogoča oceno uspešnosti obravnave.

## ZAKJUČEK

Posledice MRS so nerazvito spolovilo, neujezanje med anatomskimi strukturami notranjega in zunanjega spolovila, anomalije spolnih kromosomov in motnja v razvoju gonad.

Največkrat se z MRS srečamo pri novorojenčkih in malih otrocih. Predvsem v tem obdobju je treba najprej opredeliti spremljajočo motnjo v funkciji nadledvičnice, ki je lahko življenje ogrožajoča. Preden otroku določimo spol, moramo v obravnavo vključiti tim strokovnjakov, ki je usposobljen za obravnavo oseb z MRS. Spol, v katerem bodo starši otroka vzgajali, je potrebno določiti hitro, upoštevajoč naravo motnje, možnosti zdravljenja, vpliv na rodnost in zadovoljstvo v spolnem življenju, želje družine in kulturno okolje v katerem bo otrok živel. Odločitev sprejmejo otrokovi starši s podporo tima strokovnjakov. Obravnava mora biti diskretna, komunikacija s starši pa odprta in iskrena. Vse odločitve, ki jih sklenemo pa morajo biti predvsem v dobrobit osebe z MRS.

## LITERATURA

- Hughes IA, Houk C, Ahmed SF, et al. Consensus statement on management of intersex disorders. *Arch Dis Child*. 2006; 91 (7): 554–63.
- Sekido R, Lovell-Badge R. Sex determination involves synergistic action of SRY and SF1 on a specific Sox9 enhancer. *Nature*. 2008; 453 (7197): 930–4.
- Mendonca BB, Domenice S, Arnholt IJ, et al. 46, XY disorders of sex development (DSD). *Clin Endocrinol (Oxf)*. 2009; 70 (2): 173–87.
- Kousta E, Papathanasiou A, Skordis N. Sex determination and disorders of sex development according to the revised nomenclature and classification in 46, XX individuals. *Hormones (Athens)*. 2010; 9 (3): 218–131.
- MacLaughlin DT, Donahoe PK. Sex determination and differentiation. *N Engl J Med*. 2004; 350 (4): 367–78.
- Parker KL, Rice DA, Lala DS, et al. Steroidogenic factor 1: an essential mediator of endocrine development. *Recent Prog Horm Res*. 2002; 57: 19–36.
- Lin L, Achermann JC. Steroidogenic factor 1 (SF-1, Ad4BP, NR5A1) and disorders of testis development. *Sex Dev*. 2008; 2 (4–5): 200–9.
- Yao HH, Matzuk MM, Jorgez CJ, et al. Follistatin operates downstream of Wnt4 in mammalian ovary organogenesis. *Dev Dyn*. 2004; 230 (2): 210–5.
- Philibert P, Biason-Lauber A, Rouzier R, et al. Identification and functional analysis of a new WNT4 gene mutation among 28 adolescent girls with primary amenorrhea and mullerian duct abnormalities: a French collaborative study. *J Clin Endocrinol Metab*. 2008; 93 (3): 895–900.
- Tomizuka K, Horikoshi K, Kitada R, et al. R-spondin1 plays an essential role in ovarian development through positively regulating Wnt-4 signaling. *Hum Mol Genet*. 2008; 17 (9): 1278–91.
- Sekido R, Lovell-Badge R. Sex determination and SRY: down to a wink and a nudge? *Trends Genet*. 2009; 25 (1): 19–29.
- Wilhelm D, Koopman P. The makings of maleness: towards an integrated view of male sexual development. *Nat Rev Genet*. 2006; 7 (8): 620–31.
- Munsterberg A, Lovell-Badge R. Expression of the mouse anti-mullerian hormone gene suggests a role in both male and female sexual differentiation. *Development*. 1991; 113 (2): 613–24.
- Roberts LM, Visser JA, Ingraham HA. Involvement of a matrix metalloproteinase in MIS-induced cell death during urogenital development. *Development*. 2002; 129 (6): 1487–96.
- Klattig J, Englert C. The Mullerian duct: recent insights into its development and regression. *Sex Dev*. 2007; 1 (5): 271–8.
- McFarlane L, Wilhelm D. Non-coding RNAs in mammalian sexual development. *Sex Dev*. 2009; 3 (6): 302–16.

17. De Vries GJ, Rissman EF, Simerly RB, et al. A model system for study of sex chromosome effects on sexually dimorphic neural and behavioral traits. *J Neurosci.* 2002; 22 (20): 9005–14.
18. Skuse DH, James RS, Bishop DV, et al. Evidence from Turner's syndrome of an imprinted X-linked locus affecting cognitive function. *Nature.* 1997; 387 (6634): 705–8.
19. Arnold AP, Burgoyne PS. Are XX and XY brain cells intrinsically different? *Trends Endocrinol Metab.* 2004; 15 (1): 6–11.
20. Hines M. Sex steroids and human behavior: prenatal androgen exposure and sex-typical play behavior in children. *Ann N Y Acad Sci.* 2003; 1007: 272–82.
21. Hines M. Prenatal testosterone and gender-related behaviour. *Eur J Endocrinol.* 2006; 155 Suppl 1: S115–S121.
22. Malouf MA, Migeon CJ, Carson KA, et al. Cognitive outcome in adult women affected by congenital adrenal hyperplasia due to 21-hydroxylase deficiency. *Horm Res.* 2006; 65 (3): 142–50.
23. Wisniewski AB, Migeon CJ, Malouf MA, et al. Psychosexual outcome in women affected by congenital adrenal hyperplasia due to 21-hydroxylase deficiency. *J Urol.* 2004; 171 (6 Pt 1): 2497–501.
24. Young J, Tardy V, de la Perriere AB, et al. Detection and management of late-onset 21-hydroxylase deficiency in women with hyperandrogenism. *Ann Endocrinol (Paris).* 2010; 71 (1): 14–8.
25. Welzel M, Wustemann N, Simic-Schleicher G, et al. Carboxyl-terminal mutations in 3 beta-hydroxysteroid dehydrogenase type II cause severe salt-wasting congenital adrenal hyperplasia. *J Clin Endocrinol Metab.* 2008; 93 (4): 1418–25.
26. Consortium on the management of disorders of sex development. Clinical guidelines for the management of disorders of sex development in childhood [internet]. Whitehouse Station (NJ): Intersex Society of North America; c2006 [citirano 2011 Jun 20]. Dosegljivo na: <http://www.accordalliance.org/dsdguidelines/clinical.pdf>
27. Pasterski V, Prentice P, Hughes IA. Consequences of the Chicago consensus on disorders of sex development (DSD): current practices in Europe. *Arch Dis Child.* 2010; 95 (8): 618–23.
28. Feldman KW, Smith DW. Fetal phallic growth and penile standards for newborn male infants. *J Pediatr.* 1975; 86 (3): 395–8.
29. Thankamony A, Ong KK, Dunger DB, et al. Anogenital distance from birth to 2 years: a population study. *Environ Health Perspect.* 2009; 117 (11): 1786–90.
30. Prader A. Genital findings in the female pseudo-hermaphroditism of the congenital adrenogenital syndrome; morphology, frequency, development and heredity of the different genital forms. *Helv Paediatr Acta.* 1954; 9 (3): 231–48.
31. Rink RC, Adams MC, Misseri R. A new classification for genital ambiguity and urogenital sinus anomalies. *BJU Int.* 2005; 95 (4): 638–42.
32. Ahmed SF, Khwaja O, Hughes IA. The role of a clinical score in the assessment of ambiguous genitalia. *BJU Int.* 2000; 85 (1): 120–4.
33. Van der Kamp HJ, Wit JM. Neonatal screening for congenital adrenal hyperplasia. *Eur J Endocrinol.* 2004; 151 Suppl 3: U71–U75.
34. Plotton I, Gay CL, Bertrand AM, et al. AMH determination is essential for the management of 46, XY DSD patients [izvleček]. *Horm Res.* 2010; 72 Suppl 3: 365.
35. Forest MG, Sizonenko PC, Cathiard AM, et al. Hypophyso-gonadal function in humans during the first year of life. 1. Evidence for testicular activity in early infancy. *J Clin Invest.* 1974; 53 (3): 819–28.
36. Chavhan GB, Parra DA, Oudjhane K, et al. Imaging of ambiguous genitalia: classification and diagnostic approach. *Radiographics.* 2008; 28 (7): 1891–904.
37. Bashamboo A, Ledig S, Wieacker P, et al. New technologies for the identification of novel genetic markers of disorders of sex development (DSD). *Sex Dev.* 2010; 4 (4–5): 213–24.
38. Meyer-Bahlburg HF, Dolezal C, Baker SW, et al. Prenatal androgenization affects gender-related behavior but not gender identity in 5–12-year-old girls with congenital adrenal hyperplasia. *Arch Sex Behav.* 2004; 33 (2): 97–104.
39. Berenbaum SA, Bailey JM. Effects on gender identity of prenatal androgens and genital appearance: evidence from girls with congenital adrenal hyperplasia. *J Clin Endocrinol Metab.* 2003; 88 (3): 1102–6.
40. Creighton SM, Minto CL, Steele SJ. Objective cosmetic and anatomical outcomes at adolescence of feminising surgery for ambiguous genitalia done in childhood. *Lancet.* 2001; 358 (9276): 124–5.
41. Gollu G, Yildiz RV, Bingol-Kologlu M, et al. Ambiguous genitalia: an overview of 17 years' experience. *J Pediatr Surg.* 2007; 42 (5): 840–4.
42. Fallat ME, Donahoe PK. Intersex genetic anomalies with malignant potential. *Curr Opin Pediatr.* 2006; 18 (3): 305–11.
43. Cools M, Drop SL, Wolffenbuttel KP, et al. Germ cell tumors in the intersex gonad: old paths, new directions, moving frontiers. *Endocr Rev.* 2006; 27 (5): 468–84.
44. Warne GL, Grover S, Zajac JD. Hormonal therapies for individuals with intersex conditions: protocol for use. *Treat Endocrinol.* 2005; 4 (1): 19–29.