

Danijel Petrovič<sup>1</sup>

## Razvoj sečil

### *The Development of the Urinary Tract*

---

#### IZVLEČEK

---

**KLJUČNE BESEDE:** sečila, embriologija

Ledvice se razvijejo iz intermediarnega mezoderma. Znotrajmaternično se razvijejo trije sistemi sečil: pronefros, mezonefros in metanefros ali stalni ledvici. Stalni ledvici se razvijeta iz dveh virov, iz metanefrogenega divertikla (uretrov brstič) in iz metanefrogenega blastema. Iz uretrovega brstiča nastanejo sečevod, ledvični meh, velike in male čašice in 1–3 milijoni zbiralc, iz metanefrogenega blastema pa se razvijejo ledvične cevke. Zbiralca sprožijo nastanek metanefrogene tkivne kape, iz celic metanefrogene tkivne kape nastane ob straneh skupek celic – ledvični mehurček. Iz ledvičnega vezikla se postopoma razvijejo Bowmanova kapsula, proksimalni zviti tubul, Henlejeva zanka in distalni zviti tubul. Uriniferi tubul nastane torej iz dveh delov, iz nefrona in zbiralca, ki imajo embriološko različen izvor. Sečni mehur nastane iz primitivnega urogenitalnega sinusa in je endodermalnega izvora, medtem ko sta sečevoda mezodermalnega izvora.

---

#### ABSTRACT

---

**KEY WORDS:** urinary tract, embryology

The intermediate mesoderm gives rise to the kidney. Three pairs of kidney make an appearance in succession during development: pronephros, mesonephros and metanephros or permanent kidneys. Permanent kidneys develop from metanephric diverticulum (ureteric bud) and metanephric blastema. The ureteric bud gives rise to the ureter, renal pelvis, major and minor calyces, and approximately one to three million collecting tubules, whereas the metanephric blastema gives rise to nephrons. The collecting tubules penetrate the metanephric blastema, and they induce the formation of renal vesicles. Renal vesicles give rise to small tubules, which form nephrons or excretory unit (Bowman's capsule, proximal convoluted tubule, loop of Henle, and distal convoluted tubule). Urogenital sinus gives rise to urinary bladder and the uretra. Ureters are of mesodermal origin, whereas the epithelium of urinary bladder is of endodermal origin.

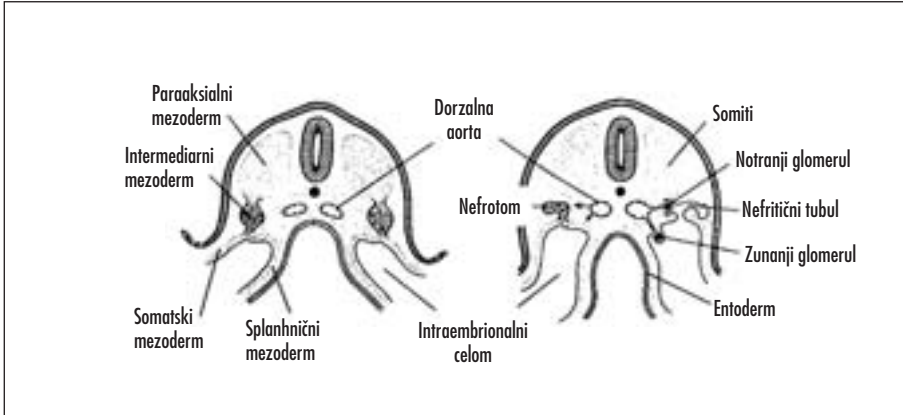
---

<sup>1</sup> Doc. dr. Danijel Petrovič, dr. med., Inštitut za histologijo in embriologijo, Medicinska fakulteta, Korytkova 2/1, 1105 Ljubljana.

## IZVOR LEDVIC

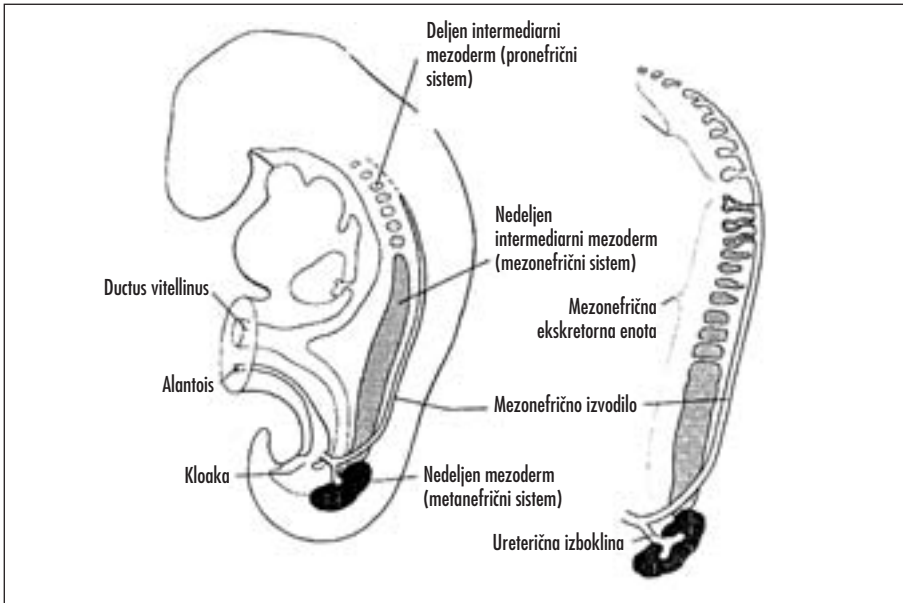
Ledvice se razvijajo iz intermediarnega mezoderma (1–6). Razvoj sečil je genetsko določen in številni geni so udeleženi v tem procesu. Natančen mehanizem delovanja genov pri razvoju sečil ni poznan, delno pa se lahko o pomenu posameznih genov sklepa na osnovi živalskih modelov (7, 8). V tretjem

tednu razvoja se intraembrionalni mezoderm diferencira v tri enote: paraaksialni mezoderm (tvori somite), lateralno ploščo (cepi se v somatski in splahnčni mezoderm, ki obdaja intraembrionalni celom) in intermediarni mezoderm (prehodno povezuje paraaksialni mezoderm in lateralno ploščo) (slika 1) (1–5).



Slika 1. V tretjem tednu razvoja človeškega zarodka nastanejo iz intermediarnega mezoderma celični skupki – nefrotomi. Iz nefrotomov se razvijajo nefritične cevke, ki so povezane z intraembrionalnim celomom.

230



Slika 2. Shematski prikaz odnosa med intermediarnim mezodermom pronefros, mezonefros in metanefros. V vratni in zgornji prsni regiji je intermediarni mezoderm deljen, v spodnji prsni, ledveni in križni regiji pa je nedeljen.

V vratni regiji je prekinjena povezava intermediarnega mezoderma s somiti in tvori deljene celične skupke, imenovane nefrotome (slika 2) (1, 2). Nefrotomi rastejo in razvije se jim svetlina. Novonastali tubuli, nefritični tubuli, se medialno odpirajo v intraembrionalni celom, lateralno pa rastejo v kavdalni smeri. Nefritični tubuli sosednjih segmentov se združijo in tvorijo vzdolžno izvodilo na vsaki strani zarodka. Hkrati poteka invaginacija manjših vej dorsalne aorte v steno nefritičnih tubulov (notranji glomeruli) ter v intraembrionalni celom (zunanji glomeruli). Nefritični tubuli tvorijo skupaj z notranjimi glomeruli izločalno (ekskretorno) enoto (1-3).

V prsni, ledveni in križni regiji je prekinjena povezava med celicami intermediarnega mezoderma in intraembrionalnega celoma, zaradi česar se zunanji glomeruli ne razvijejo. Segmentacija postopoma izgine, nedeljen nefrogeni povezek pa tvori dva, tri ali več ekskretornih tubulov na odsek (1-3).

Znotrajmaternično se razvijejo trije sistemi sečil: pronefros, mezonefros in metanefros (1-5).

### Pronefros

Pronefros je najpreprostejši sistem sečil, ki se razvije najprej, na začetku četrtega tedna. Prehodno ga najdemo v vratni regiji, a kmalu propade. Od pronefrosa ostanejo le pronefrič-

na izvodila, ki jih uporabi naslednji sistem sečil, mezonephros (1, 2).

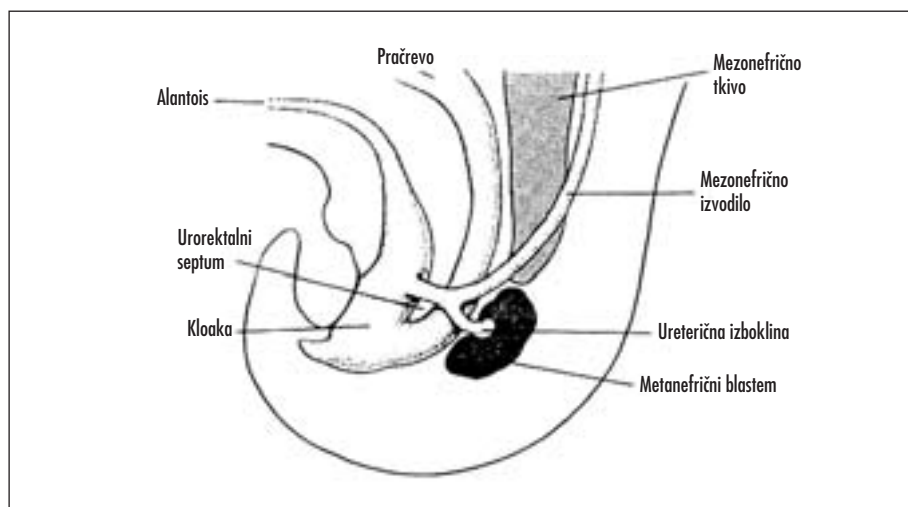
### Mezonefros

Mezonefros se razvije na začetku četrtega tedna iz spodnjih vratnih in zgornjih ledvenih odsekov, kavdalno od zakrnelega pronefrosa. Mezonefrični ledvici sestojita iz glomerulov in mezonefričnih tubulov, ki se odpirajo v mezonefrična izvodila, mezonefrična izvodila pa se odpirajo v kloako. Izvor mezonefričnih izvodil so pronefrična izvodila. Mezonefri propadejo proti koncu prvega trimesečja, mezonefrični tubuli postanejo lat. *ductuli efferentes testis*, iz mezonefričnih izvodil pa se razvijejo različne strukture (1, 2).

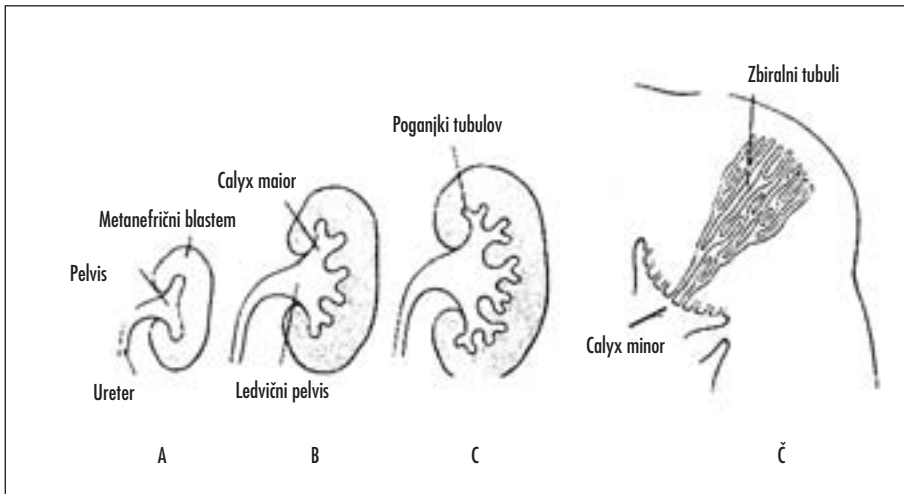
### Metanefros

Na začetku petega tedna se iz spodnje ledvene in križne regije razvije naslednji sistem sečil, metanefros ali stalni ledvici, ki začne delovati štiri tedne kasneje. Seč se izloči v amnijsko votlino in se pomeša z amnijsko tekočino. Plod pogoltne vsak dan nekaj sto mililitrov amnijske tekočine, ki se nato vsrka skozi prebavila. Izločki se izločijo skozi placentalno membrano v materino kri (1-5).

Stalni ledvici se razvijeta iz dveh virov, iz metanefrogenega divertikla (ureterov brstič) in iz metanefrogenega blastema (slika 3) (1, 2).



Slika 3. Pet tednov star zarodek. Ureterov brstič začne prodirati v metanefrogeni blastem.



Slika 4. Metanefros – shematski prikaz nastanka ledvičnega meha, čašic in zbiralc. Vsaka čašica, ki prodira globlje, tvori nove poganjke, ki se spet delijo, tako da je končno več kot dvanajst generacij tubulov.

Zbiralca se razvijejo iz uretrovega brstiča, ki zraste iz stene mezonefričnega izvodka blizu vhoda v kloako (slika 3). Uretrov brstič, ki raste v metanefrogeni blastem, tvori na distalnem delu primitivni meh, ki se nato razdeli na kranialni in kaudalni del, ki predstavljata bodoče glavne čašice (lat. *calices maiores*). Vsaka čašica, ki prodira globlje, tvori nove poganjke, ki se spet delijo, tako da je končno več kot dvanajst generacij tubulov (slika 4). Tubuli se delijo do konca petega meseca, tubuli druge generacije pa se povečajo, vsrkajo tretjo in četrto generacijo tubulov ter tvorijo manjše čašice (lat. *calices minores*). Tubuli pete generacije in vseh nadaljnjih se podaljšajo, deset do petindvajset tubulov se steka v manjše čašice (lat. *calyx minor*) ter tvori piramide. Iz ureterične izbokline nastanejo sečevod, ledvični meh, velike čašice in manjše čašice in 1–3 milijoni zbiralc (slika 4) (1, 2).

## IZLOČALNI SISTEM

Izločalni sistem se razvije iz metanefrogene blastema (slika 5). Zbiralca prodirajo v metanefrogeni blastem ter sprožijo nastanek metanefrogene tkivne kape. Celice metanefrogene tkivne kape se selijo lateralno in tvorijo skupen celic na obeh straneh tubula, ledvični mehurček. Iz ledvičnih mehurčkov se

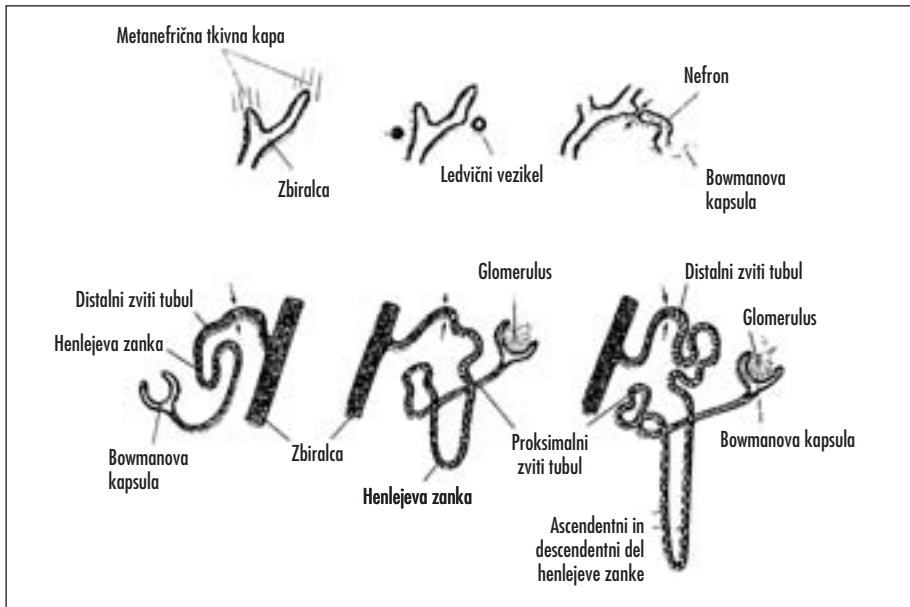
razvijejo majhni tubuli, ki tvorijo nefron oziroma izločalno enoto. V proksimalni konec nefrona vraste majhen kapilarni klobčič (glomerulus), oblikuje se Bowmanova kapsula, distalni konec nefrona pa poveže z zbiralcem. Nefron se postopoma podaljšuje in tako nastane proksimalni zviti tubul, Henlejeva zanka in distalni zviti tubul (1, 2).

Urinforni tubul sestoji iz dveh delov, iz nefrona in zbiralc. Nefroni in zbiralca imajo embriološko različen izvor. Nefroni nastanejo iz mezodermalne metanefrogene mase celic, zbiralca pa iz uretrovega brstiča (1, 2). Nastanek urinifernega tubula iz mezodermalnega metanefrogene blastema in uretrovega brstiča usmerjajo številni transkripcijski dejavniki in protoonkogeni, interakcija med tkivoma različnega izvora in proces apoptoze (8).

Metanefros, ki je izvorno v medenični regiji, se seli kranialno. Vzrok selitve naj bi bila zmanjšanje telesne krivine in rast telesa v ledveni in križni regiji. Ko je metanefros še v medenični regiji, ga oskrbujejo arterije iz pelvičnega dela aorte, kasneje pa višje ležeče arterije aorte (1–5).

## SEČNI MEHUR IN SEČNICA

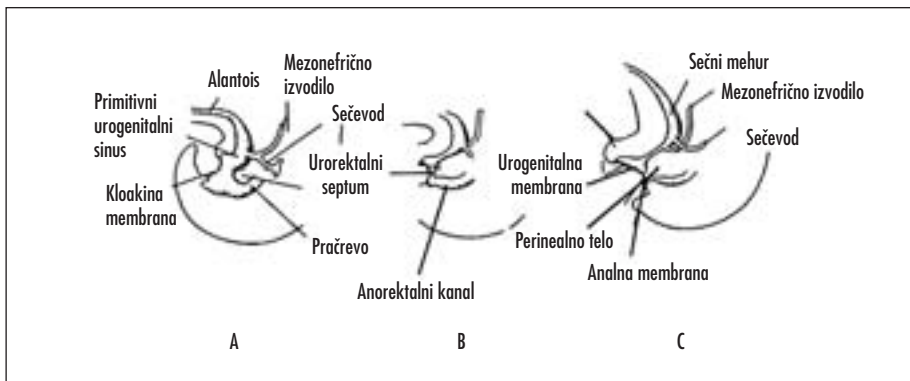
V četrtem do sedmem tednu se kloaka razdeli na zadnji del, anorektalni kanal, in sprednji del, primitivni urogenitalni sinus.



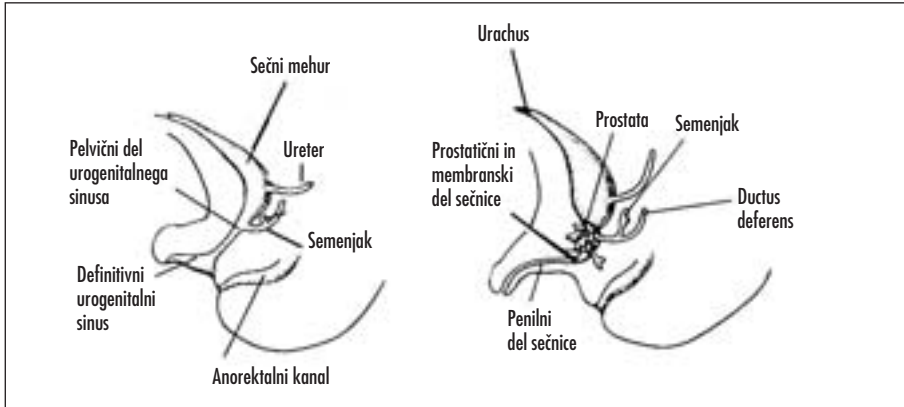
Slika 5. Shematski prikaz nastanka metanefrične izločalne enote. Puščice kažejo mesta, kjer izločalna enota vzpostavi neposredno povezavo z zbiralci, kar omogoči prost pretok seča.

Istočasno se v kotu med primitivnim črevesom in alantoisom razvije prečni mezodermalni greben, urorektalni pretin (slika 6). Urorektalni pretin raste navzpred proti kloaki in se združi s kloakino membrano, na mestu združitve nastane perinealno telo. Kloakina membrana je z nastankom perinealnega telesa razdeljena na spredaj ležečo urogenitalno membrano in zadaj ležečo analno membrano (slika 6) (1–3, 6).

Primitivni urogenitalni sinus tvorijo trije deli. Največji del predstavlja sečni mehur. Sprva je sečni mehur povezan z alantoisom, ko pa alantoisova svetlina obliterira, ostane debel vezivni povezek lat. *urachus*, ki povezuje vrh sečnega mehurja z umbilikusom (slika 7). Pri odraslih predstavlja *urachus* lat. *ligamentum umbilicale medianum*. Drugi del primitivnega urogenitalnega sinusa predstavlja ozek kanal, pelvični del urogenitalnega sinusa, iz



Slika 6. V četrtem do sedmem tednu se kloaka razdeli na anorektalni kanal in primitivni urogenitalni sinus. Mezonefrično izvodilo se postopoma vsrka v steno urogenitalnega sinusa, sečevoda vstopita v sečni mehur ločeno.



Slika 7. Iz primitivnega urogenitalnega sinusa nastanejo sečni mehur, medenični del urogenitalnega sinusa in dokončni urogenitalni sinus.

katerega se pri moških razvijeta membranozni in prostatični del sečnice, pri ženskah pa celotna sečnica (1–3, 6). Tretji del ali dokončni urogenitalni sinus je penilni del urogenitalnega sinusa, ki je na straneh sploščen ter ga omejuje urogenitalna membrana (slika 7) (1,2).

Med delitvijo kloake se znatno spremeni položaj mezonefričnih izvodil in sečevodov. Kavalni del mezonefričnih izvodil se vsrka v steno sečnega mehurja. Sečevoda vstopita v sečni mehur ločeno. Kasneje v razvoju se

sečevoda premakneta kranialno, mezonefrična izvodila pa se pomaknejo skupaj in vstopijo v prostatični del sečnice. Mezonefrična izvodila in sečevodi so mezodermalnega izvora, epitelij mukoze sečnega mehurja pa endodermalnega izvora (1, 2).

Pri dojenčkih in otrocih do šestega leta starosti je sečni mehur v trebuhu (1, 2). V veliko pelvično votlino začne vstopati po šestem letu starosti, medtem ko vstopi v malo pelvično votlino šele po puberteti. Takrat pravimo, da je sečni mehur pelvični organ (2, 6).

## LITERATURA

- Langman J. Urogenital system. In: Langman J, ed. Medical embryology. 3<sup>rd</sup> ed. Baltimore: Williams & Wilkins; 1977. p. 160–74.
- Moore KL, Persaud TVN. The urogenital system. In: Moore KL, Persaud TVN, eds. The developing human. 6<sup>th</sup> ed. Philadelphia: Saunders; 1998. p. 303–47.
- McLachlan J. The urinary system. In: McLachlan J, ed. Medical embryology. 1<sup>st</sup> ed. Reading: Addison-Wesley; 1994. p. 323–38.
- Fitzgerald MJT, Fitzgerald M. Abdomen: suprarenal glands, kidneys and inferior caval vein. In: Fitzgerald MJT, Fitzgerald M, eds. Human embryology. 1<sup>st</sup> ed. London: Bailliere Tindall; 1994. p. 134–41.
- Kališnik M. Oris histologije z embriologijo. Ljubljana: Acta stereologica in DZS; 1990.
- Fitzgerald MJT, Fitzgerald M. Pelvis and perineum: vagina, bladder and urethra, external genitalia. In: Fitzgerald MJT, Fitzgerald M, eds. Human embryology. 1<sup>st</sup> ed. London: Bailliere Tindall; 1994. p. 153–8.
- Herzlinger D, Qiao J, Cohen D, Ramakrishna N, Brown AM. Induction of kidney epithelial morphogenesis by cells expressing Wnt-1. *Dev Biol* 1994; 166: 815–8.
- Horster MF, Braun GS, Huber SM. Embryonic renal epithelia: induction, nephrogenesis, and cell differentiation. *Physiol Rev* 1999; 79: 1157–91.