biologija

Jasna Štrus

NAVODILA ZA VAJE IZ SPLOŠNE ZOOLOGIJE

1. del

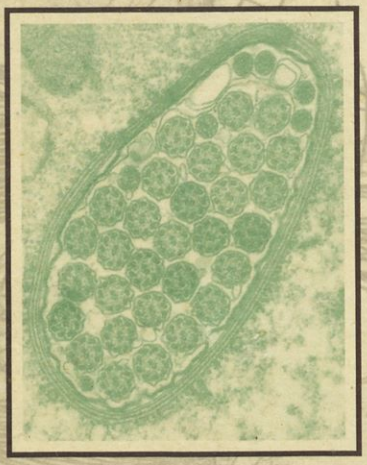

scripta

biologija

Univerza v Ljubljani
Študentska organizacija Univerze v Ljubljani

scripta

CIP - Kataložni zapis o publikaciji
Narodna in univerzitena knjižnica, Ljubljana

591(075.8)(076.5)

ŠTRUS, Jasna
Navodila za vaje iz splošne zoologije. Del 1 / Jasna Štrus. - V Ljubljani : Študentska organizacija Univerze, 1996. - (Zbirka Scripta. Biologija)

Vsebina na nasl. str.: Mikroskop in mikroskopiranje ; Ultrastruktura celice ; Histologija in organografija vretenčarjev

62178816

Zbirka SCRIPTA

Glavna in odgovorna urednica:
Manica Ferenc

Član uredništva:
Branko Zver

Naslov uredništva:
Beethovnova 9/I
61000 Ljubljana
tel: (061)210-332
fax: (061)222-618

Recenzent:
prof. dr. Pavel Ličar

Zasnova naslovnice:
Jaka Modic

Računalniško oblikovanje:
Bojan Verbič

Izvedba:
CICERO d.o.o.
Ljubljana, september 1996

ISBN:
86-7347-071-4

Po mnenju Ministrstva za kulturo Republike Slovenije št. 415-45/96,
z dne 10.07.1996, šteje zbirka SCRIPTA med proizvode,
za katere se plačuje 5% davek od prometa proizvodov.

biologija

Jasna Štrus

NAVODILA ZA VAJE IZ SPLOŠNE ZOOLOGIJE

1. del

Mikroskop in mikroskopiranje

Ultrastruktura celice

Histologija in organografija vretenčarjev

scripta

Vsebina

Uvod

Brucom in vsem, ki so ali bodo prehodili to pot!

Navodila za vaje iz Splošne zoologije so namenjena študentom prvega letnika biologije na Biotehniški in Pedagoški fakulteti ter vsem, ki jih zanima zgradba in delovanje celic, tkiv in organskih sistemov živali.

Namen navodil v pisni obliki je seznaniti študente z vsebino posamezne vaje in posredovati temeljno znanje za njeno izvedbo. Pri praktičnem delu vaj bodo študenti spoznali osnovne gradbene in funkcionalne lastnosti živali, od celice do organizma. Pri izbiri vsebine in oblikovanju teksta so me vodile dolgoletne izkušnje pri delu s študenti prvih letnikov biologije. Osnovno spoznanje je, da so motivi za delo predznanje, zanimanje in pa čustveni odnos, ki ga daje le delo z živimi organizmi. Vaje so zasnovane tako, da lahko študent opazuje živali, ki jih gojimo v laboratoriju ali prinesemo iz naravnega okolja. Analiza histoloških preparatov in fiksiranih živali omogoča spoznavanje telesne zgradbe, anatomije in podrobne zgradbe tkiv.

Prvi del navodil zajema poglavja iz mikroskopije, ultrastrukture celice, histologije in organografije vretenčarjev. Predstavljene so osnove svetlobne in elektronske mikroskopije s povdarkom na metodah, ki se uporabljajo v bioloških raziskavah, vključno z meritvami. Področje celične ultrastrukture obsega spoznavanje celične površine, celičnih organelov in citoskeleta. Podrobno je obdelana ultrastruktura mišičnega vlakna. V poglavju histologije se bodo študenti seznanili z metodo priprave histoloških preparatov in zgradbo tkiv vretenčarjev, poglavje organografije pa zajema predvsem zgradbo in delovanje čutil vretenčarjev.

Navodila za vaje iz Splošne zoologije študentu omogočajo pripravo za praktično izvedbo vaje in ustrezen pristop k delu, ki je poleg veselja in vztrajnosti pogoj za uspešno izvedbo vaje. Če bo uspeh dosežen, bo delo doseglo svoj namen!

Za vzpodbudo še misel Lukrecija Kara iz Sovretovega prevoda knjige "O naravi sveta" (T.Lucretius Carus, De rerum natura, leto 50 p.n.š.):

"Vidiš, tako vse to spoznal po neznatnem boš trudu:
saj bo iz enega jasno ti drugo in noč ne bo temna vzela pota spod nog,
dokler da izvabiš naravi zadnjo skrivnost: tako stvar luč bo prižigala stvari."

Vsem, ki so kakorkoli prispevali k vsebini, obliki in izidu tega dela, najlepša hvala!

Predvsem hvala tisočim brucom, ki so me spremljali kot asistentko na Oddelku za biologijo in sodelovali pri nastajanju tega dela! Sodelavcema Pavlu Ličarju in Tinetu Valentinčiču sem hvaležna za uvajanje v praktično delo pri vajah iz Splošne zoologije in za nasvete ter spodbude pri pedagoškem delu. Tehničnima sodelavcema Mojci Godek in Luki Malenšku hvala za pripravo in zbiranje materiala za vaje in izdelavo histoloških preparatov ter fotografij. Hvala tudi mojim učiteljem biologije posebej akademiku prof dr. Janezu Matjašiču, ki me je kot brucko vodil skozi čudovit in zanimiv svet živali.

Ljubljana, avgust 1996
Avtorica JŠ

Svetlobni mikroskop in opazovanje bioloških preparatov

S prostim očesom lahko v ugodnih svetlobnih razmerah opazujemo objekte, ki so večji od nekaj desetink milimetra. Spodnja meja ločljivosti človeškega očesa je 0.1 mm, kar pomeni da lahko razločimo dve strukturi, ki sta oddaljeni 0.1 mm, če ju opazujemo pri normalni zorni razdalji 25 cm in pod zornim kotom 2 ločnih minut. Mikroskop je optična naprava, s katero povečujemo zorni kot pod katerim opazujemo predmete. Prvo idejo o konstrukciji optične naprave s katero lahko povečujemo preparate je predstavil že Kepler leta 1611. Naravoslovec in arhitekt R. Hook je leta 1665 uporabljal mikroskop in prvi opisal celico. Njegov sodobnik Leeuwenhoek je leta 1674 izdelal prvi mikroskop, ki je bil iz steklene leče vgrajene v bakreno ploščo, preparat je bil pritrjen na igli in se je lahko pomikal v navpični smeri. Izdelal je več kot 200 mikroskopov in njegove natančno brušene leče so lahko povečale tudi do 270 krat. Spremembe, ki sta jih v zgradbo svetlobnega mikroskopa vnesla razvoj tehnike in množična uporaba so predvsem v kvaliteti leč, uporabi novih svetlobnih virov (laser) in možnostih za kombinacijo z novejšimi fotografskimi in video tehnikami (Abbé 1876, Zernicke 1932, Nomarski 1952, Allen in Inoué 1981).

Zgradba svetlobnega mikroskopa

Osnovni sestavni del svetlobnega mikroskopa (sl.1.1) so leče. Današnje leče so večinoma iz silicijevega ali flouritnega stekla in sestavljajo lečja. Akromatski tip lečja je sestavljen iz ene ali več bikoveksnih in bikonkavnih leč, s tem sta odpravljeni osnovni napaki leč, sferična in kromatična aberacija. Do teh napak pride pri prehodu svetlobe skozi različne dele leče. Posledica sferične aberacije je ukrivljena slika, saj se svetloba pri prehodu skozi rob leče lomi bolj kot pri prehodu skozi središče leče. Rob leče deluje kot prizma, ki razkloni belo svetlobo v barvne komponente in ker se modra svetloba lomi bolj kot rdeča, pride pri prehodu svetlobe skozi bikonveksno lečo do kromatične aberacije. Posledica kromatične aberacije je slika, ki ima moder ali rdeč rob. S kombinacijo bikonveksne in bikonkavne leče sta obe napaki odpravljeni. Poleg tega se v mikroskopiji srečujemo še z nekaterimi drugimi napakami kot so astigmatizem in ukrivljenost slike, koma in distorzija. Te napake lahko odpravimo z vstavljanjem zaslonk med leče ali z brušenjem robov. Osnovni sistemi leč v svetlobnem mikroskopu so kondenzor, objektiv in okular.

Abbejev kondenzor (sl. 1.2) je sistem dveh, akromatski kondenzor pa večih leč, ki preslikajo svetlobni vir v ravnino objekta, ki ga opazujemo. Kvaliteta kondenzorja je odvisna od kotne odprtine leče, ki vpliva na numerično aperturo (glej razlago pri objektivu) kondenzorja (med 0.9 in 1.2). Z aperturno zaslonko pod kondenzorjem uravnavamo kontrastnost slike, s tem pa vplivamo na numerično aperturo celotnega sistema leč. Za ustrezno nastavitev zaslonke glej navodila za pripravo mikroskopa!

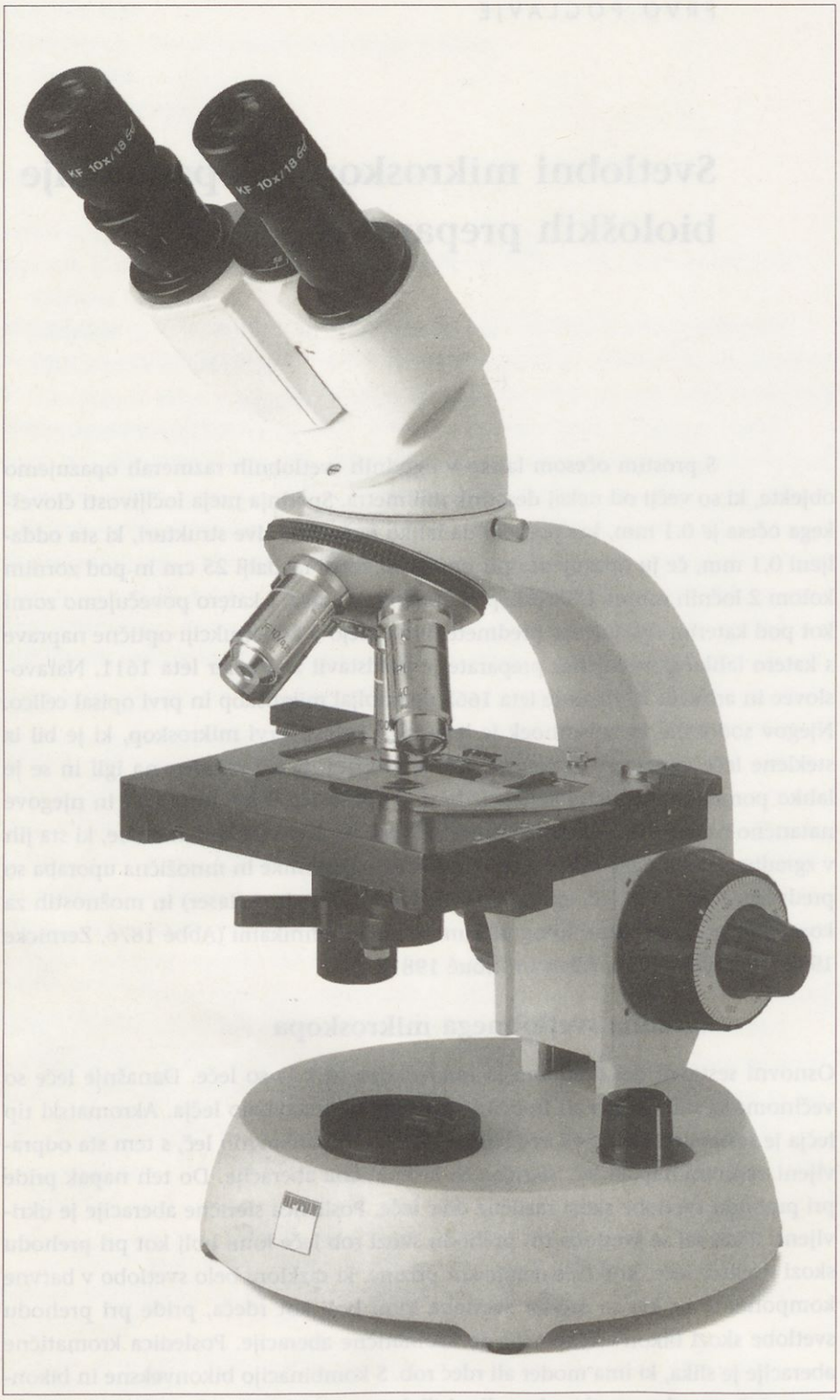

SLIKA 1.1A:
Šolski svetlobni mikroskop KF2 Zeiss

Akromatski objektiv je iz dveh, apokromatski objektiv pa iz večih leč, ki preslikajo predmet v ravnino okularja in to tako, da dobimo realno, povečano in obrnjeno sliko predmeta (pravila geometrijske optike) v ravnini okularne zaslonke. Kvaliteta objektiva je odvisna od povečave in numerične aperture (NA). Povečava objektiva nam pove kolikokrat je realna slika večja od predmeta. Standardne povečave objektivov so navadno 4×, 10×, 20×, 40×, 63× in 100×. Numerična apertura je vrednost, ki nam pove koliko svetlobe lahko zbere neka leča. Numerična apertura je produkt vrednosti lomnega količnika sredstva, med predmetom in lečo

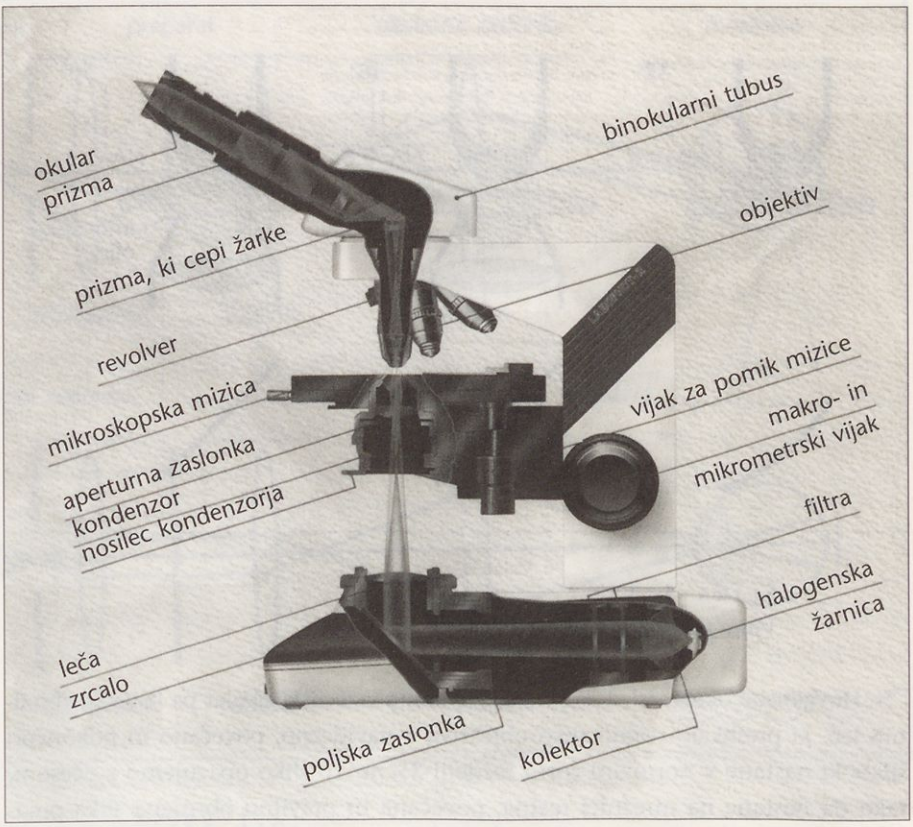

SLIKA 1.1B:
Sestavni deli svetlobnega mikroskopa Labophot-2, Nikon

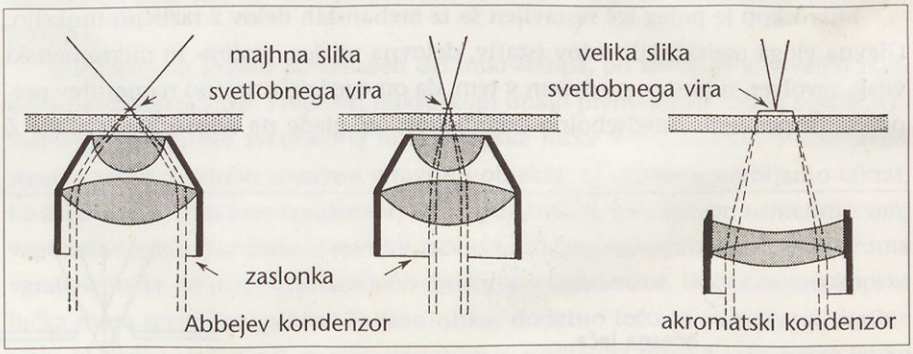

SLIKA 1.2:
Abbejev in akromatski kondenzorz odvito zgornjo lečo

(n) in sinusa polovice kotne odprtine leče (sinα) (sl. 1.3). Iz izraza NA = n·sinα lahko ocenimo, da bodo vrednosti za numerično aperturo med 0.3 in 1.4, saj so lomni količniki sredstev, ki jih uporabljamo pri mikroskopiranju 1(zrak), 1.3 (voda) in 1,5 (imerzijsko olje), maksimalna kotna odprtina leče (2α) pa je 180°, kar pomeni, da je vrednost sinα lahko največ 1. Glede na vrsto sredstva, ki ga uporabljamo pri mikroskopiranju ločimo suhe (zrak) in imerzijske objektive (imerzijsko olje). Poleg povečave in numerične aperture sta na objektivu vgravirani še dve vrednosti. Vrednost 160 pomeni, da lahko objektiv uporabljamo pri vseh mikroskopih s standardno dolžino tubusa 160 mm. Vrednost 0.17 je vgravirana samo pri objektivih s povečavo nad 40× in pomeni, da je za preparat, ki ga opazujemo s tem objektivom največja dovoljena debelina pokrovnega stekelca 0.17 mm. Debelina je omejena zaradi majhne delovne razdalje objektiva in zaradi napake do katere pride pri prehodu svetlobe skozi debelo stekleno ploščo (nejasna slika).

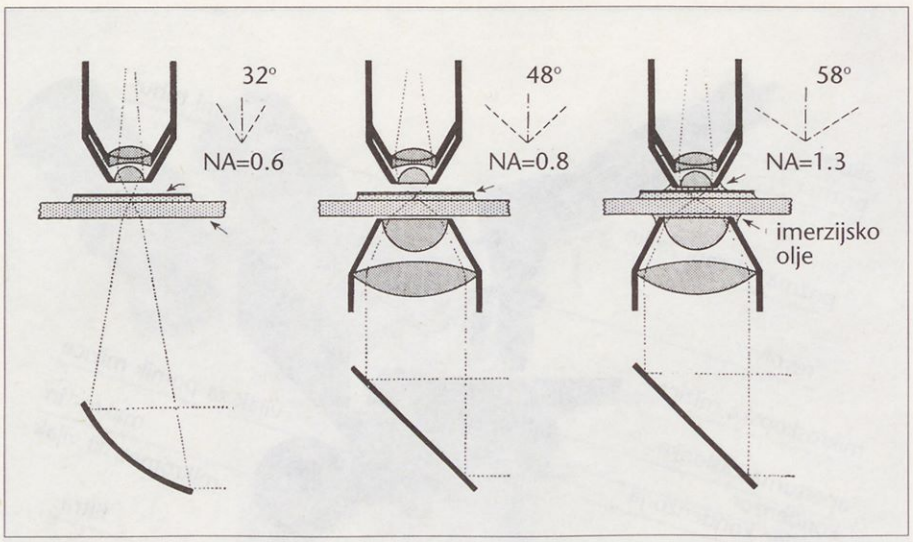

SLIKA 1.3:
Vpliv kotne odprtine na ločljivost

Huygensov okular (sl. 1.4) je iz dveh, kompenzacijski okular pa iz večih zbiralnih leč, ki preslikajo realno sliko objektiva v navidezno, povečano in pokončno sliko, ki nastane v normalni zorni razdalji 25cm. To sliko opazujemo z očesom, tako da nastane na mrežnici realna, povečana in pravilno obrnjena slika predmeta. Normalno je slika, ki nastane na mrežnici obrnjena narobe in jo možgani analizirajo kot pravilno obrnjeno, zato je slika, ki jo vidimo z mikroskopom obrnjena narobe in moramo preparat temu ustrezno premikati. Okular sliko poveča, standardne povečave okularjev so 10×, 12.5× in 25×.

Mikroskop je poleg leč sestavljen še iz mehanskih delov z različno funkcijo. Glavna vloga mehanskih delov (stativ, delovna mizica, makro- in mikrometrski vijak, revolver, tubus) je predvsem v tem, da omogočajo ustrezno namestitev preparata in primerno medsebojno oddaljenost leč glede na konstrukcijo slike. Z

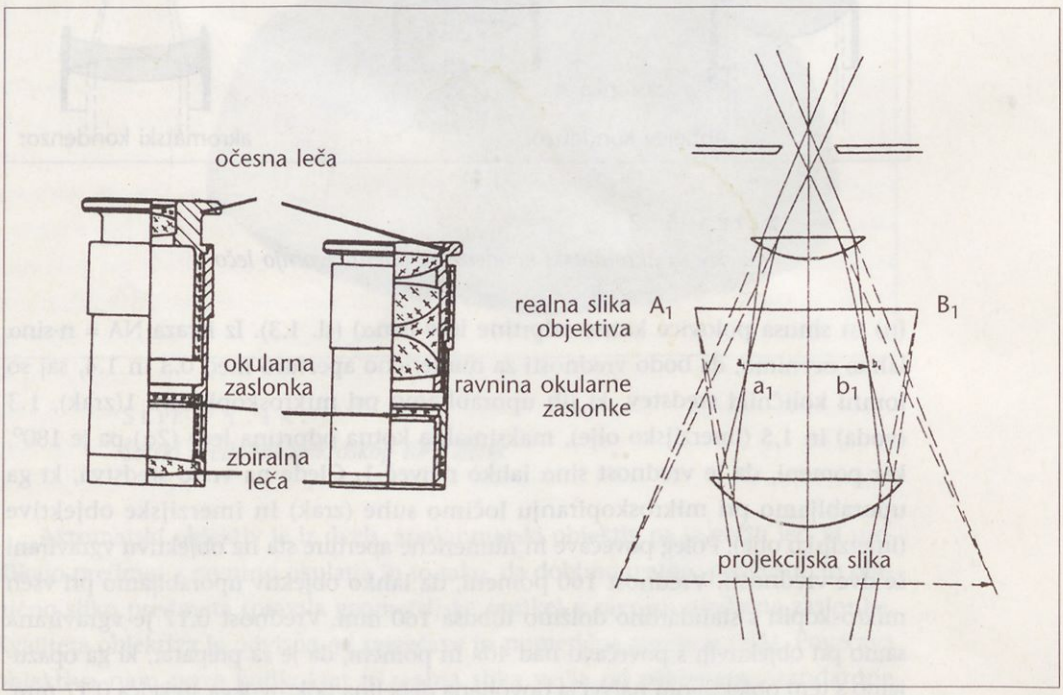

SLIKA 1.4:
Zgradba in delovanje Huygensovega okularja

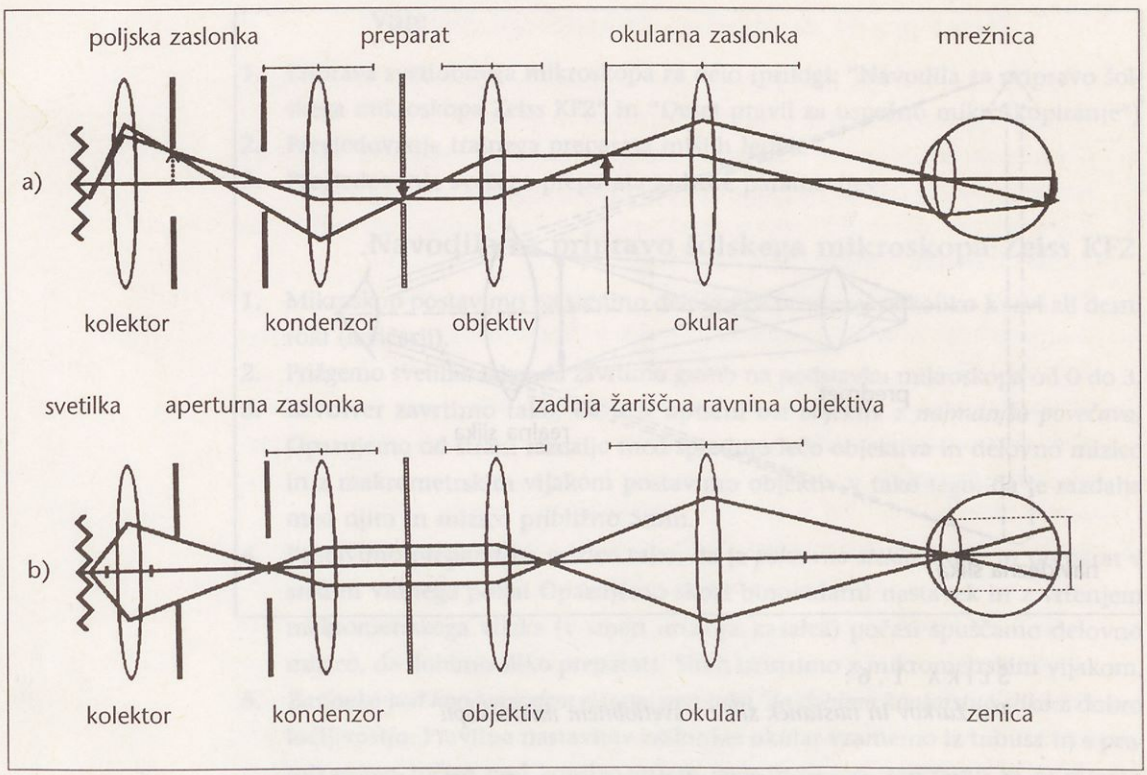

SLIKA 1.5:
Pot žarkov, ki tvorijo sliko (a) in pot žarkov, ki osvetljujejo preparat (b) pri Köhlerjevi osvetlitvi

dodatnimi deli, kot so filtri in posebne leče uravnavamo intenziteto in barvo svetlobe.

Svetlobni vir je zelo pomemben del mikroskopa, od katerega je v veliki meri odvisna kvaliteta slike. Preprosti mikroskopi imajo premakljivo zrcalo s pomočjo katerega usmerjamo svetlobo iz mikroskopske lučke v kondenzor. S konkavno stranjo zrcala svetlobo zberemo v ravnini objekta, to zrcalo uporabljamo takrat, ko mikroskopiramo brez kondenzorja. Če uporabljamo kondenzor, usmerimo vanj vzporedne svetlobne žarke z ravnim zrcalom. Večina novejših mikroskopov ima vgrajene lučke, ki usmerjajo svetlobo direktno v kondenzor. Dobra mikroskopska lučka mora imeti kompaktno žarilno nitko, dodatno lečo za centriranje žarilne nitke (poljski kondenzor), poljsko zaslonko in nosilec za filtre. S tako lučko lahko izvedemo Köhlerjevo osvetlitev (sl. 1.5), ki je optimalni način osvetlitve za kvalitetno mikroskopiranje. S pomočjo poljskega kondenzorja (kolektor) izostrimo žarilno nitko v ravnini aperturne zaslonke pod kondenzorjem (pomagamo si s koščkom belega papirja), nato zapremo poljsko zaslonko in s premikanjem kondenzorja izostrimo rob poljske zaslonke v ravnini objekta, tako da dobimo hkrati ostro sliko objekta in roba poljske zaslonke. Nato odpremo poljsko zaslonko in uravnamo kontrast s pomočjo aperturne zaslonke. Intenziteto svetlobe uravnavamo s filtri, ne z zaslonko!

Prehod žarkov skozi mikroskop in nastanek slike

Pri prehodu svetlobnih žarkov skozi mikroskop moramo upoštevati in poznati osnovne optične pojave kot so lom svetlobe, uklon (difrakcija), odboj, razklon (disperzija) in interferenca. Zaradi loma svetlobe pri prehodu iz stekla v zrak se pri mikroskopiranju s suhimi objektivi izgubi veliko svetlobe, zato je za kvalitetno mikroskopijo zelo ustrezna uporaba imerzijskih objektivov, ki preprečujejo tudi totalni odboj svetlobe. Uklonskih pojavov na preparatu z uporabo navadnih objektivov ne moremo zaznati (glej fazno-kontrastni mikroskop). Na mestu, kjer

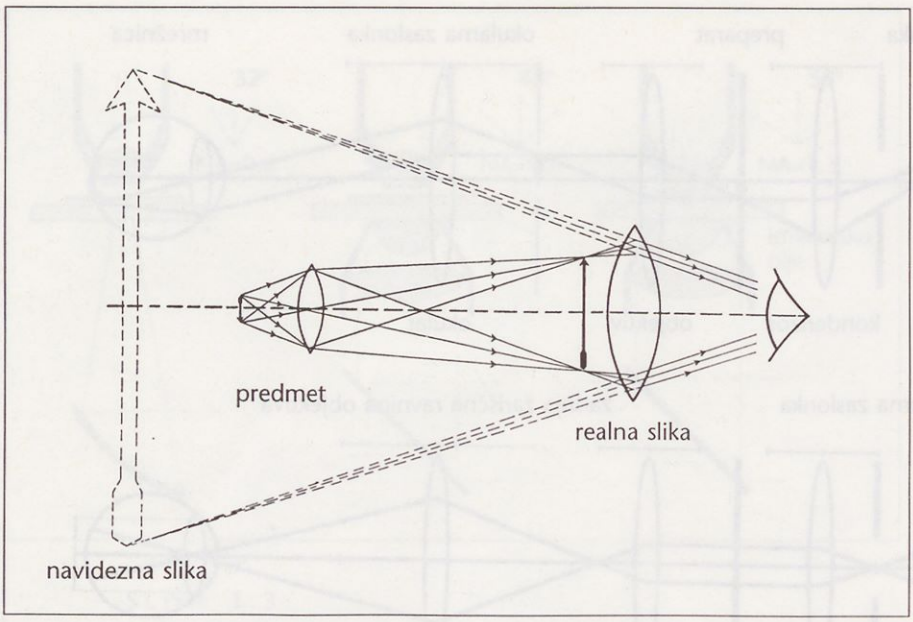

SLIKA 1.6:
Pot žarkov in nastanek slike v svetlobnem mikroskopu

se poti svetlobnih žarkov sekajo pride do interference. Zaradi razlik v amplitudi in faznem zamiku žarkov po prehodu skozi preparat so po združevanju žarkov z enako valovno dolžino določena mesta v preparatu temnejša (oslabitev) ali svetlejša (ojačitev) od okolice (absorpcijska slika, difrakcijska slika). Nastanek slike v optičnem mikroskopu sledi pravilom geometrijske optike (sl. 1.6).

Ločljivost mikroskopa

Ločljivost mikroskopa je najmanjša razdalja med dvema točkama, ki ju še vidimo kot ločeni točki. Ločljivost mikroskopa je odvisna od sistema leč in to od numerične aperture kondenzorja in objektiva. Predmetov, ki so manjši kot polovica valovne dolžine svetlobe ne vidimo, saj taki predmeti ne motijo valovanja. Torej je ločljivost mikroskopa odvisna tudi od valovne dolžine svetlobe. Ločljivost mikroskopa d je podana z izrazom $d = 0.61\ \lambda/NA$. Iz tega lahko sklepamo, da je teoretično ločljivost svetlobnega mikroskopa omejena na 0.2 μm (pri NA=1.4 in $\lambda = 0.4$ μm).

Povečava mikroskopa

Povečava mikroskopa je produkt povečav objektiva in okularja. Meja koristne povečave je vrednost, ki nam pove, kolikokrat lahko povečamo nek predmet, da pri tem ohranimo ustrezno ločljivost. Podana je z razmerjem med ločljivostjo očesa in ločljivostjo mikroskopa pri ustrezni povečavi. Praktično lahko mejo koristne povečave določimo tako, da vrednost NA za dani objektiv pomnožimo s 1000. Npr. ob uporabi objektiva s povečavo 40× in NA 0.65 je koristno uporabiti okular s povečavo 12.5×, saj je meja koristne povečave 650×, povečava mikroskopa pa je v tem primeru 500×.

Globinska ostrina mikroskopa

Globinska ostrina (h) je sklop pozicij objekta za katere z našim očesom ne zaznamo spremembe v ostrini. Ta vrednost je pri mikroskopu zelo majhna in je obratno sorazmerna z ločljivostjo. Podana je z izrazom $h = 0.61\ \lambda/n\ \sin\alpha \cdot \mathrm{tg}\alpha$. Globinsko ostrino povečamo z zmanjševanjem kotne odprtine (NA) objektiva, praktično to dosežemo tako, da pri mikroskopiranju debelejših preparatov uporabljamo objektive z manjšo NA.

Vaje

1. Priprava svetlobnega mikroskopa za delo (prilogi: "Navodila za pripravo šolskega mikroskopa Zeiss KF2" in "Deset pravil za uspešno mikroskopiranje")
2. Pregledovanje trajnega preparata mišjih ledvic
3. Pregledovanje svežega preparata kulture paramecijev

Navodila za pripravo šolskega mikroskopa Zeiss KF2

1. Mikroskop postavimo na sredino delovnega prostora, nekoliko k levi ali desni roki (levičarji).
2. Prižgemo svetilko tako, da zavrtimo gumb na podstavku mikroskopa od 0 do 3.
3. Revolver zavrtimo tako, da je v optični osi *objektiv z najmanjšo povečavo!* Opazujemo od strani razdaljo med sprednjo lečo objektiva in delovno mizico in z makrometrskim vijakom postavimo objektiv v tako lego, da je razdalja med njim in mizico približno 5mm.
4. Postavimo preparat na mizico tako, da je *pokrovno steklo zgoraj* in preparat v sredini vidnega polja! Opazujemo skozi binokularni nastavek in z vrtenjem makrometrskega vijaka (v smeri urinega kazalca) počasi spuščamo delovno mizico, da dobimo sliko preparata. Sliko izostrimo z mikrometrskim vijakom.
5. *Zaslonko pod kondenzorjem naravnamo tako, da dobimo kontrastno sliko* z dobro ločljivostjo. Pravilna nastavitev zaslonke: okular vzamemo iz tubusa in s premikanjem ročice pod kondenzorjem levo in desno, zapiramo in odpiramo zaslonko. Pri tem zastiramo zadnjo lečo objektiva. Pravilno nastavljena zaslonka *ne sme zastirati več kot polovico zadnje leče objektiva.* Optimalna nastavitev zaslonke je tista, pri kateri je osvetljene vsaj 2/3 zadnje leče objektiva.
6. Ko želimo uporabiti objektiv z večjo povečavo, postavimo izbrano področje preparata v sredino vidnega polja, zavrtimo revolver in izostrimo sliko z mikrometrskim vijakom. *Zaslonko ponovno prilagodimo* tako, da dobimo kontrastno sliko z dobro ločljivostjo. Za boljšo vidljivost lahko tudi povečamo intenziteto svetlobe. Z uporabo modrega filtra izboljšamo ločljivost, s sivim filtrom pa enakomerno osvetlimo vidno polje.
7. Ko prenehamo mikroskopirati, zavrtimo revolver tako, da je v optični osi *objektiv z najmanjšo povečavo in ugasnemo svetilko !*

Opomba: Pri tem tipu mikroskopa ni potrebno centrirati kondenzorja, ker je v fiksnem položaju. Pri mikroskopih z gibljivim kondenzorjem centriramo kondenzor tako, da z vijakom za kondenzor izostrimo sliko svetlobnega vira v ravnini objekta (izostrimo rob poljske zaslonke v svetilki – Köhlerjeva osvetlitev!)

Deset pravil za uspešno mikroskopiranje

1. Preparat mora biti čist, zato ga pred mikroskopiranjem obrišemo s suho krpico.
2. Očistimo sprednjo lečo objektiva s papirjem za čiščenje leč.
3. Centriramo kondenzor in z aperturno zaslonko uravnamo numerično aperturo kondenzorja, ki naj bo malo manjša kot NA objektiva.
4. Primerno uravnamo Köhlerjevo osvetlitev, tako da izostrimo rob poljske zaslonke v ravnini objekta.
5. Intenziteta svetlobe naj bo primerljiva s svetlobo jasnega dne.
6. Zelo primerna je uporaba kontrastnih filtrov (npr. rumeno-zeleni za valovno dolžino 550 nm).
7. Izbira primernega objektiva. Pri imerzijskih objektivih s povečavo 100× je globinska ostrina zelo slaba (pod 1μm), zato so za opazovanje debelejših preparatov primernejši imerzijski objektivi z manjšo povečavo in NA (50-63×, 1.10-1.25).
8. Zelo primerna je uporaba posebnih okularjev s povečanim vidnim poljem, ki imajo večjo izhodno odprtino kot Huygensovi okularji.
9. Za daljše mikroskopiranje je najbolj primerno uravnati mikroskop tako, da se zdi, da navidezna slika, ki jo da okular, prihaja iz razdalje 2-4m. Za namene opazovanja leži realna slika, ki jo da objektiv, v goriščni razdalji okularja, za projekcijo in mikrofotografijo pa izven nje.
10. Za kvalitetno fotomikrografijo je potrebno uporabiti dobro korigirane sisteme leč (planakromatski ali planapokromatski objektivi).

(povzeto po članku : *Ten commandments in light microscopy, or Cinderella revisited,* James J., 1990, European microscopy and analysis 8)

Tipi svetlobnih mikroskopov
Oblika in velikost živalskih celic

Izbira ustrezne mikroskopske tehnike je odvisna od vrste preparata, tehnike barvanja, potrebne ločljivosti in od mikroskopa, ki je na razpolago. V biologiji uporabljamo več tipov svetlobnih mikroskopov.

Presevni svetlobni mikroskop

S tem mikroskopom pregledujemo predvsem zelo prosojne in obarvane preparate. Vidno polje je svetlo, preparat pa se od ozadja razlikuje po barvi ali kontrastu, ki je odvisen od intenzitete svetlobe, ki jo prepušča preparat. Za opazovanje celic v kulturi uporabljamo invertni mikroskop, kjer je objektiv nameščen pod mizico, svetlobni vir in kondenzor pa sta nad njo.

Mikroskopiranje v temnem polju

Pri tem načinu mikroskopiranja direktnim žarkom preprečimo vstop v objektiv. To lahko naredimo z vstavitvijo osrednje zaslonke v kondenzor ali pa z uporabo zrcalnega (kardioidnega) kondenzorja (sl. 2.1). Na ta način preparat osvetljujemo z votlim stožcem svetlobe, pogoj za dobro sliko pa je močen svetlobni vir! Žarki, ki pridejo do preparata se na njegovi površini razpršijo (zaradi razlike v lomnih količnikih) in odbijejo. Pri uporabi objektivov z večjimi NA (nad 0.3) je potrebno prostor med kondenzorjem in objektom zaliti z imerzijskim oljem, da ne pride do popolnega odboja. Vidno polje je temno, objekt pa svetel zaradi odboja in raz-

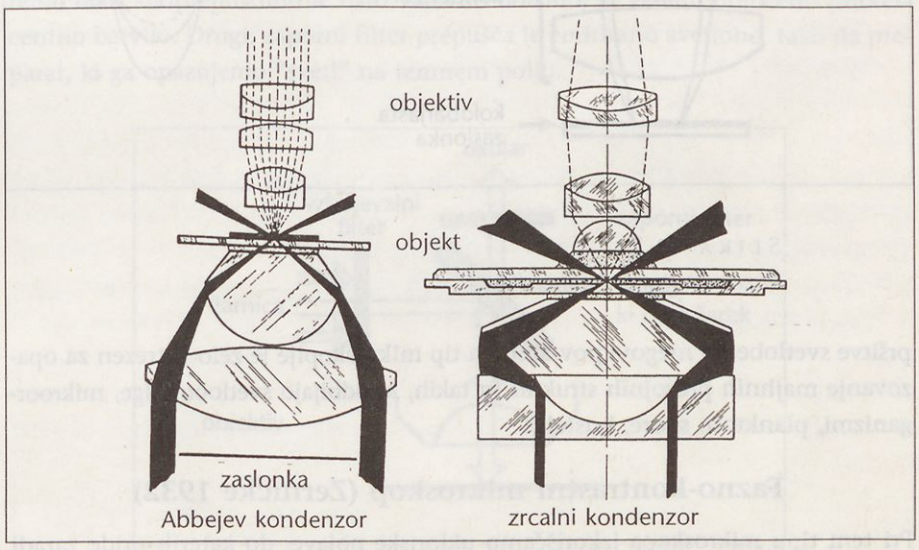

SLIKA 2.1:
Mikroskopiranje v temnem polju

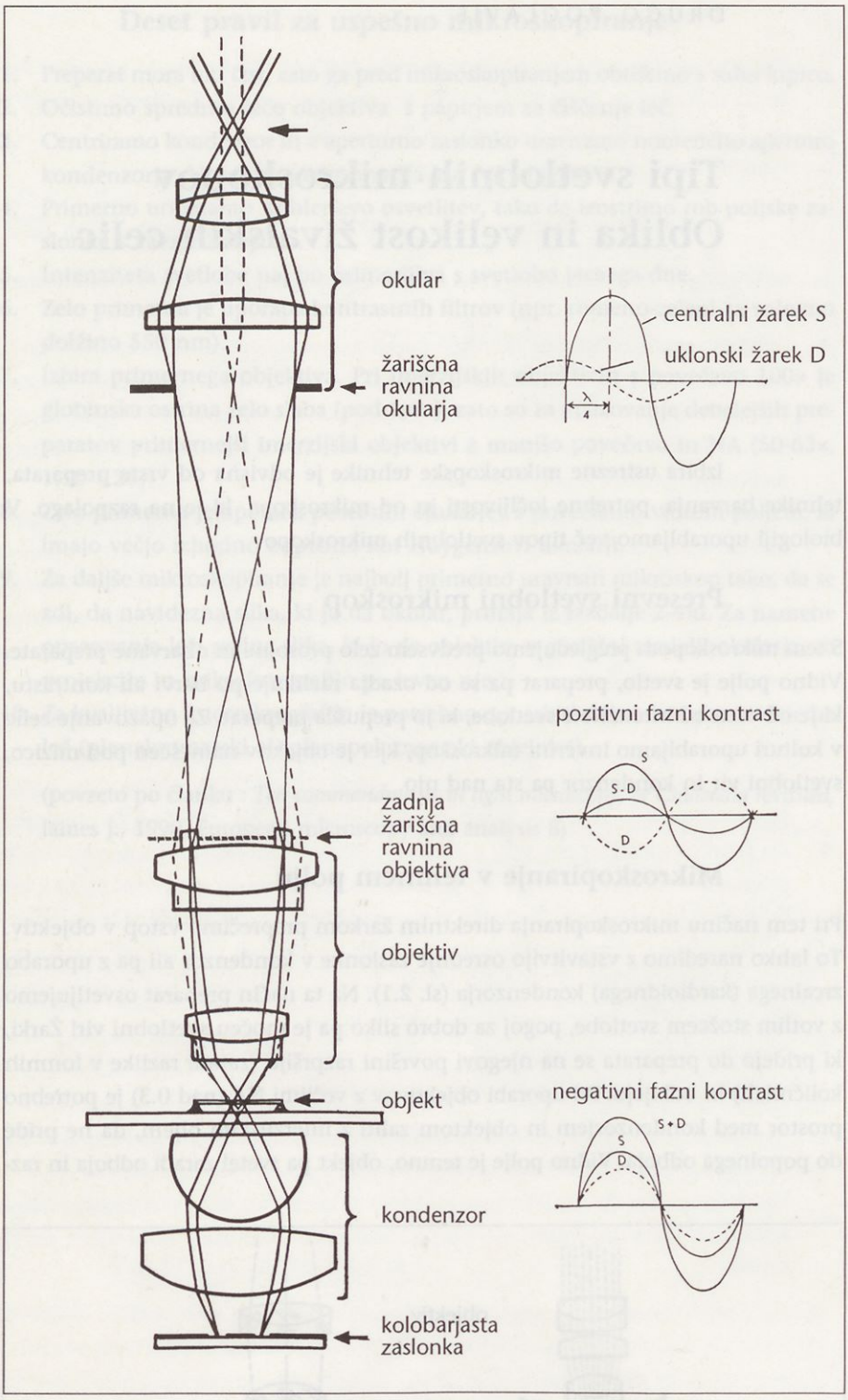

SLIKA 2.2:
Fazno-kontrastni mikroskop

pršitve svetlobe na njegovi površini. Ta tip mikroskopije je zelo ustrezen za opazovanje majhnih prosojnih struktur in takih, ki odbijajo svetlobo (alge, mikroorganizmi, plankton, spore, kristali).

Fazno-kontrastni mikroskop (Zernicke 1932)

Pri tem tipu mikroskopa izkoriščamo uklonske pojave, do katerih pride zaradi razlik v optični gostoti na različnih delih preparata. Pri prehodu svetlobe skozi režo, dobimo poleg direktnih tudi uklonske žarke, ki so glede na direktne fazno

zamaknjeni. Dolžina zakasnitve (fazni zamik) je odvisna od debeline objekta in od razlike v lomnih količnikih med preparatom in okoljem. Fazni zamiki so pri bioloških vzorcih večinoma tako majhni, da jih po interferenci ne moremo zaznati kot razliko v amplitudi. Zato uporabljamo posebne fazne objektive (z oznako Ph). Tak objektiv se od navadnega razlikuje v tem, da ima vgrajeno fazno ploščico z izboklinami (negativni fazni kontrast) ali z vdolbinami (pozitivni fazni kontrast). Direktne žarke usmerimo tako, da gredo skozi izboklino ali vdolbino in jih tako zavremo ali pospešimo za četrtino valovne dolžine ($\lambda/4$) glede na uklonske žarke. Ker so uklonski žarki že fazno zamaknjeni (do $\lambda/4$) zaradi prehoda skozi optično različno goste dele preparata, pride po interferenci direktnih in uklonskih žarkov v prvem primeru do izenačitve v fazi (negativni fazni kontrast), v drugem pa do faznega zamika za $\lambda/2$ (pozitivni fazni kontrast) med direktnimi in uklonskimi žarki. To zaznamo kot razliko v amplitudi in v prvem primeru je objekt svetlejši od okolja, v drugem pa temnejši. Pri tem tipu mikroskopije uporabljamo poseben kondenzor s kolobarjasto zaslonko, ki prepušča le kolobar svetlobe. Pred mikroskopiranjem moramo fazne obroče kondenzorja in objektiva ustrezno centrirati. S tem tipom mikroskopa (sl. 2.2) lahko opazujemo predvsem slabo kontrastne preparate (žive celice), ki se razlikujejo v optični gostoti; omejitev pa je debelina preparata, ki naj ne bi presegala 10 mikrometrov.

Interferenčni mikroskop (Nomarski DIC mikroskop, Nomarski 1952)

Ta mikroskop deluje na podobnem principu kot fazno-kontrastni mikroskop, le da pri njem debelina preparata ni omejitev. Z uporabo posebnih objektivov (Plan-Neofluar) in DIC filtra lahko opazujemo preparat v različnih optičnih prerezih. Z uporabo DIC filtra dosežemo, da je žariščna ravnina zelo ostra in ne vidimo podrobnosti, ki ležijo pod ali nad to ravnino, zato lahko opazujemo tudi preparate debele do 100 mikrometrov. Najbolj primeren je za opazovanje brezbarvnih prozornih preparatov, ki imajo majhne razlike v optični gostoti.

Flourescenčni mikroskop

Pri tem mikroskopu (sl. 2.3) izkoriščamo pojav fluorescence. Preparati lahko po obsevanju s svetlobo določene valovne dolžine fluorescirajo sami (avtofluorescenca) ali pa dodajamo fluorokrome, kot sta npr.rodamin in fluorescein. Preprat osvetljujemo z modrovijolično svetlobo, ki jo nato z vzbujevalnim filtrom izberemo tako, da prepustimo le tisto valovno dolžino, ki vzbudi določeno fluorescentno barvilo. Drugi, zaporni filter prepušča le emitirano svetlobo, tako da preparat, ki ga opazujemo "sveti" na temnem polju.

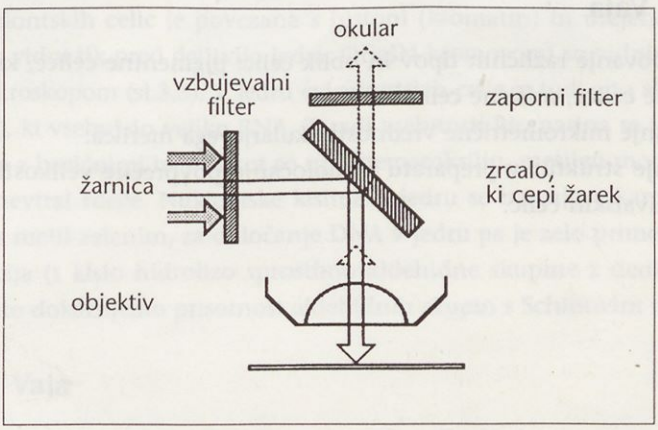

SLIKA 2.3:
Fluerescenčni mikroskop

Polarizacijski mikroskop

Uporabljamo ga predvsem za opazovanje dvolomnih struktur (kristali, vlakna). Pod kondenzorjem je polarizator, ki polarizira svetlobo. Analizator, ki je vgrajen v okular zadrži vso svetlobo, ki jo prepušča polarizator, razen tiste, ki zaradi prehoda skozi dvolomno (anizotropno) strukturo spremeni smer. Tako vidimo svetle anizotropne strukture na temnem ozadju.

Ultravijolični mikroskop

S tem mikroskopom lahko ob uporabi ultravijolične svetlobe dosežemo dvakrat boljšo ločljivost kot s presevnim svetlobnim mikroskopom. Posebnost so leče iz silicijevega stekla, ki omogočajo prehod UV svetlobe valovne dolžine do 220 nm. Sliko projeciramo na flourescentni zaslon ali na fotografsko ploščo. Zelo primeren je v kombinaciji s televizijsko kamero za opazovanje živih celic v UV svetlobi.

Oblika in velikost živalskih celic

Meritev sodi k osnovnemu opisu objekta. Pogosto so razlike v velikosti morfološko podobnih struktur pomembne za njihovo identifikacijo. Z mikroskopom lahko izvedemo dva popolnoma različna tipa meritev: geometrijske in optične meritve. Geometrijske meritve zajemajo meritve površine nekega objekta, števila določenih lastnosti v vidnem polju in meritve dolžin. Med optične meritve pa uvrščamo predvsem merjenje propustnosti, odbojnosti in lomnega količnika preparatov. Standardne meritve dolžine temeljijo na primerjavi preparata z objektom znanih dimenzij ali s standardizirano skalo.

Velikost preparata lahko ocenimo na različne načine:

1. Velikost preparata primerjamo z neko konstatno vrednostjo. Pri mikroskopiranju pogosto uporabljamo kot fiksno dimenzijo premer vidnega polja.
2. Velikost lahko ocenimo iz podatkov o povečavi mikroskopa.
3. V vidno polje vstavimo objekt znane velikosti, s katerim primerjamo preparat.
4. Dolžino objekta merimo direktno z mikrometrskim merilcem (merilce postavimo v žariščno ravnino).
5. Preparat merimo z uporabo merilnih okularjev, ki vsebujejo fiksno ali pomično merilce v ravnini, kjer nastane realna slika objekta. Merilce moramo umeriti pri vsaki povečavi objektiva.
6. Preparat lahko izmerimo tudi tako, da s pomočjo kondenzorja projeciramo merilce določene velikosti v vidno polje mikroskopa ali pa sliko projeciramo na ekran. Sliko lahko shranimo s pomočjo računalnika in jo nato obdelujemo z video in računalniškimi tehnikami.

Vaja

1. Pregledovanje različnih tipov in oblik celic: pigmentne celice, krvne celice, epitelne celice, mišične celice.
2. Določanje mikrometrične vrednosti okularjevega merilca.
3. Merjenje struktur v preparatu in določanje povprečne velikosti nekaterih tipov živalskih celic.

Strukture evkariontske celice, ki so vidne s svetlobnim mikroskopom

Evkariontska celica v primerjavi s prokariontsko celico

Med evkariontske celice uvrščamo celice protistov, gliv, rastlin in živali, med prokariontske pa bakterije in cianobakterije. Velikost evkariontskih celic je med 10 in 100 μm in so praviloma večje od prokariontskih, ki merijo od 1 do 10 μm. Evkariontska celica ima diferencirano jedro (gr.karyon). Citoplazma je razdeljena v ločene, z membrano omejene razdelke – organele in v citosol v katerega je vključen citoskelet iz beljakovinskih filamentov. Prokariontska celica nima pravega jedra, krožna DNA je v citoplazmi (nukleoid), organeli in citoskelet niso diferencirani. Evkariontske celice so aerobne in diferencirane v različne tipe (večcelično stanje), prokariontske pa so lahko tudi anaerobne. Določene strukture, značilne za evkariontsko celico so vidne že s svetlobnim mikroskopom (sl. 3.1). Z različnimi metodami barvanja nekatere strukture postanejo vidne in lahko analiziramo njihovo zgradbo. Najbolj kompleksne so evkariontske celice protistov, predvsem praživali.

Celično jedro

Evkariontske celice imajo večinoma eno jedro, nekatere so večjedrne npr. progasta mišična vlakna, eritrociti odraslih sesalcev so brez jedra. Velikost jedra je v sorazmerju s količino citoplazme in zavzema okrog desetino celičnega volumna. Oblika jedra je zelo različna, praviloma je ovalno, lahko pa je zelo razvejano kot v levkocitih (sl. 3.2). Jedro je obdano z jedrnim ovojem, ki razmejuje karioplazmo in citoplazmo, povezani pa sta skozi številne porne komplekse. Jedro je mesto sinteze DNA in RNA, nosilec dednih informacij in regulator celične presnove. DNA evkariontskih celic je povezana s histoni (kromatin) in urejena v kromosome, ki so vidni tik pred delitvijo jedra. Orjaški kromosomi so vidni tudi s svetlobnim mikroskopom (sl.3.3). V jedru evkariontskih celic je tudi eno ali več jederc (nukleolus), ki vsebujejo veliko RNA. Zaradi vsebnosti kromatina se jedro intenzivno barva z bazičnimi barvili kot so npr. hematoksilin, metilen modro, bazični fuksin in nevtral rdeče. Nukleinske kisline v jedru se barvajo s karmin ocetno kislino in z metil zelenim, za določanje DNA v jedru pa je zelo primerna Feulgenova reakcija (s kislo hidrolizo sprostimo aldehidne skupine z deoksipentoz v DNA in nato dokazujemo prisotnost aldehidnih skupin s Schiffovim reagentom).

Vaja

1. Opazovanje jeder levkocitov v razmazu človeške krvi.
2. Opazovanje orjaških kromosomov v jedru celic žlez slinavk dvokrilcev.
3. Barvanje jeder paramecijev s karmin ocetno kislino in metil zelenim.

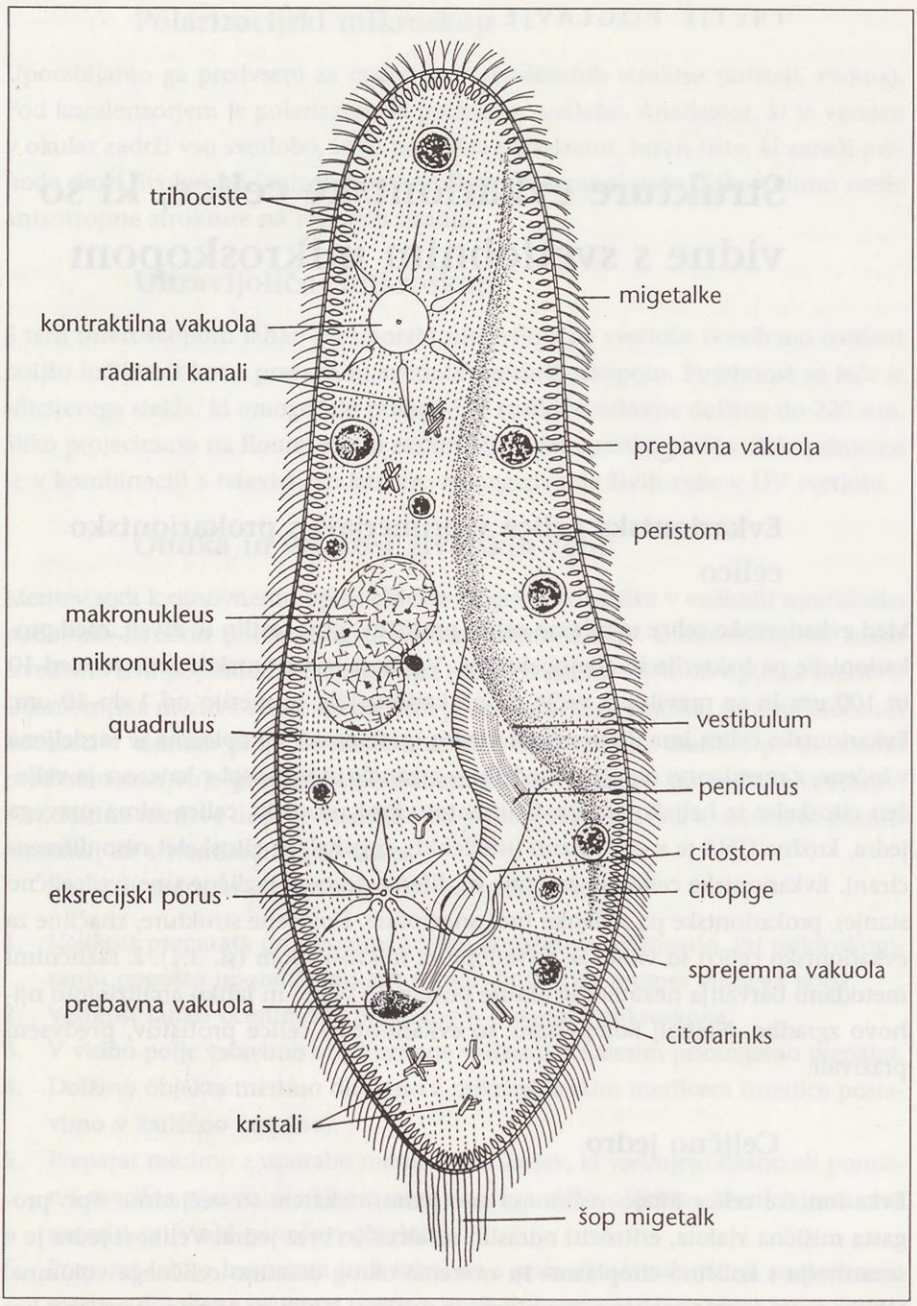

SLIKA 3.1:
Paramecium caudatum, 500×

Celična membrana

Celična membrana (plazmalema) obdaja celico in jo povezuje z okoljem. Zgradba vseh bioloških membran je v osnovi enaka, fosfolipidne in beljakovinske molekule so povezane z nekovalentnimi vezmi. To so dinamične, tekoče strukture, v katerih se molekule lahko gibljejo v ravnini membrane. Debelina membrane (do 10 nm) je pod mejo ločljivosti svetlobnega mikroskopa, zato lahko opazujemo le tiste dele membrane, ki tvorijo debelejše strukture kot so npr. bički in migetalke in medcelični stiki. Na površini membrane so pogosto vezane molekule ogljikovih hidratov, ki jih označujemo kot glikokaliks.

Vaja

4. Barvanje paramecijev z Nolandovim reagentom in opazovanje migetalk.

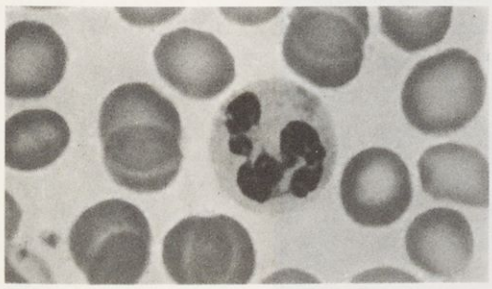

nevtrofilec

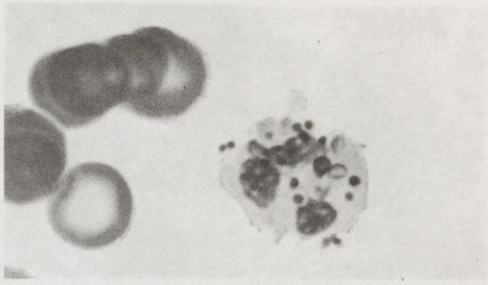

fagocitoza

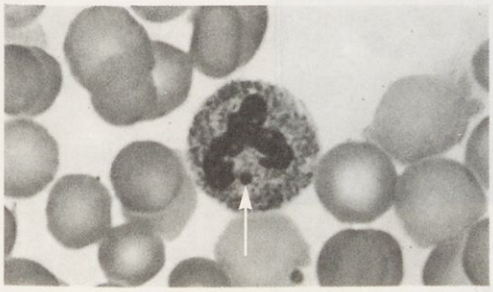

nevtrofilec s kromosomom X (↑)

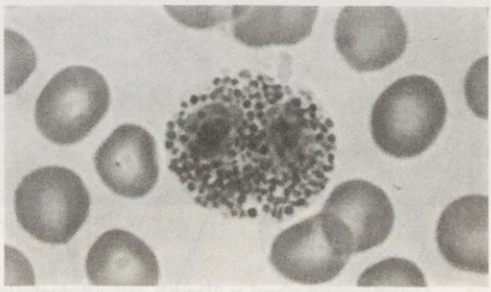

eozinofilec

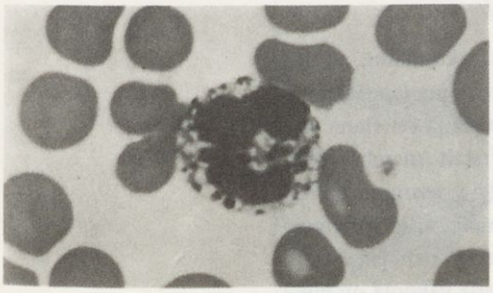

bazofilec

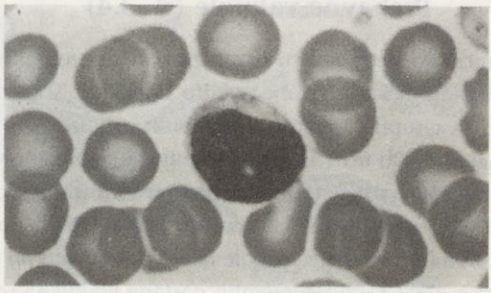

veliki limfocit

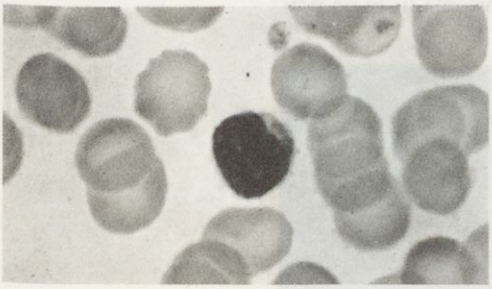

mali limfocit

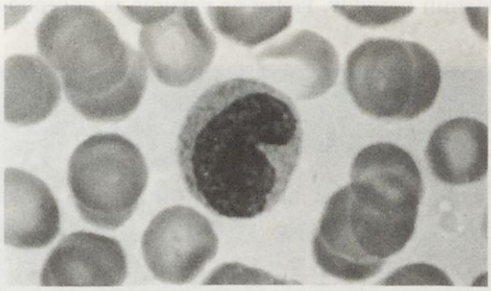

monocit

SLIKA 3.2:
Različne oblike celičnih jeder v levkocitih

Celični organeli

Celični organeli so z membrano ločeni razdelki citoplazme, v katerih potekajo specifični biokemijski procesi. Nekateri organeli so vidni s svetlobnim mikroskopom (Golgijev aparat, mitohondriji, kloroplasti, vakuole) vendar ne moremo razločiti njihove podrobne zgradbe.

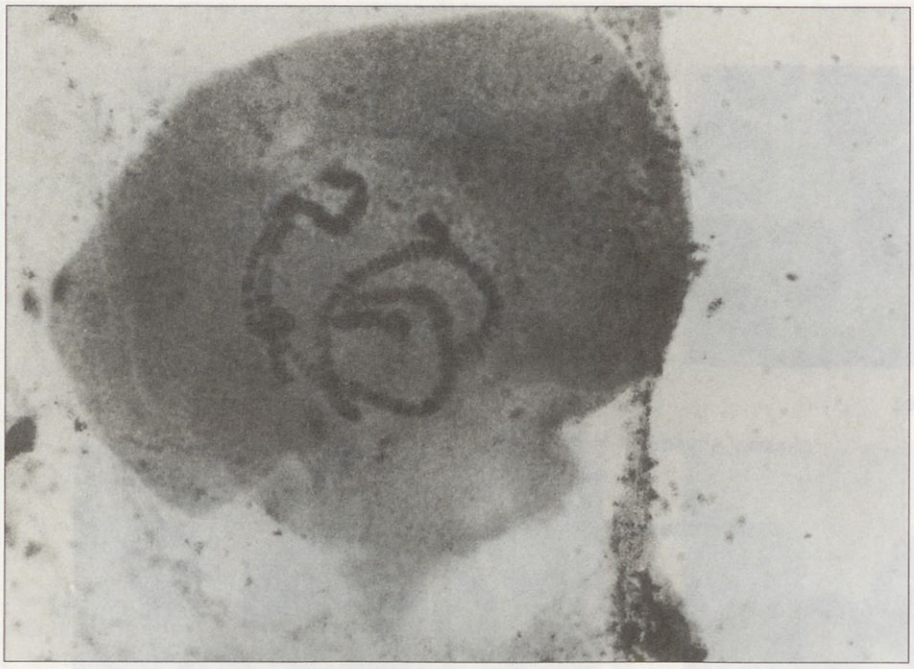

SLIKA 3.3:
Orjaški kromosomi v žleznih celicah dvokrilcev, ×400

Prebavne vakuole (sl. 3.4)

Parameciji so heterotrofni organizmi, ki se prehranjujejo z bakterijami, algami in manjšimi bičkarji. Telo je pokrito s pelikulo. V predelu citostoma (sprejemanje hrane) in citopige (izločanje nerabnih produktov) je citoplazma omejena le s plazmalemo. Ob ustnem polju so migetalke urejene v več vrstah (membranele), ki omogočajo vrtinčenje hrane proti ustom (mikroskopiranje v temnem polju). Hrano sprejemajo z endocitozo. Delce hrane vključijo v vakuolo, ki jo sprejmejo v telo. Tvorbo prebavne vakuole lahko opazujemo pri optimalnih temeperaturnih razmerah (23°C). Pri teh pogojih nastane vsakih 45 sekund ena vakuola premera do 15 mikrometrov. Membrane potrebne za nastanek vakuole izvirajo iz posebnih diskoidalnih veziklov. Prebavne vakuole se odcepijo od citostoma in se po poti

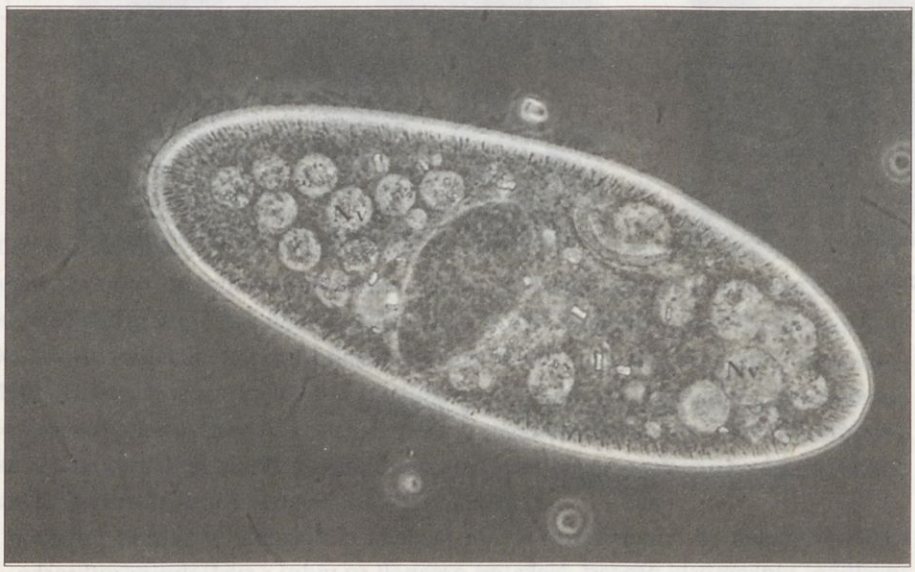

SLIKA 3.4:
Prebavne vakuole v parameciju, ×630

v obliki elipse (cikloza) pomikajo do citopige. Ciklozo lahko opazujemo pri paramecijih, ki jih hranimo s črnim tušem. Hranilna vsebina se v prebavni vakuoli nakisa In nato encimatsko razgradi. Če hranimo paramecije s suspenzijo kvasovk v barvilu kongo rdeče, lahko opazujemo potek prebave v vakuolah. V kislem okolju se barvilo barva modro-vijolično. Nove vakuole ob citostomu so rdeče, po petih minutah se obarvajo temno modro do vijolično in po dvanajstih minutah so ponovno rdeče.

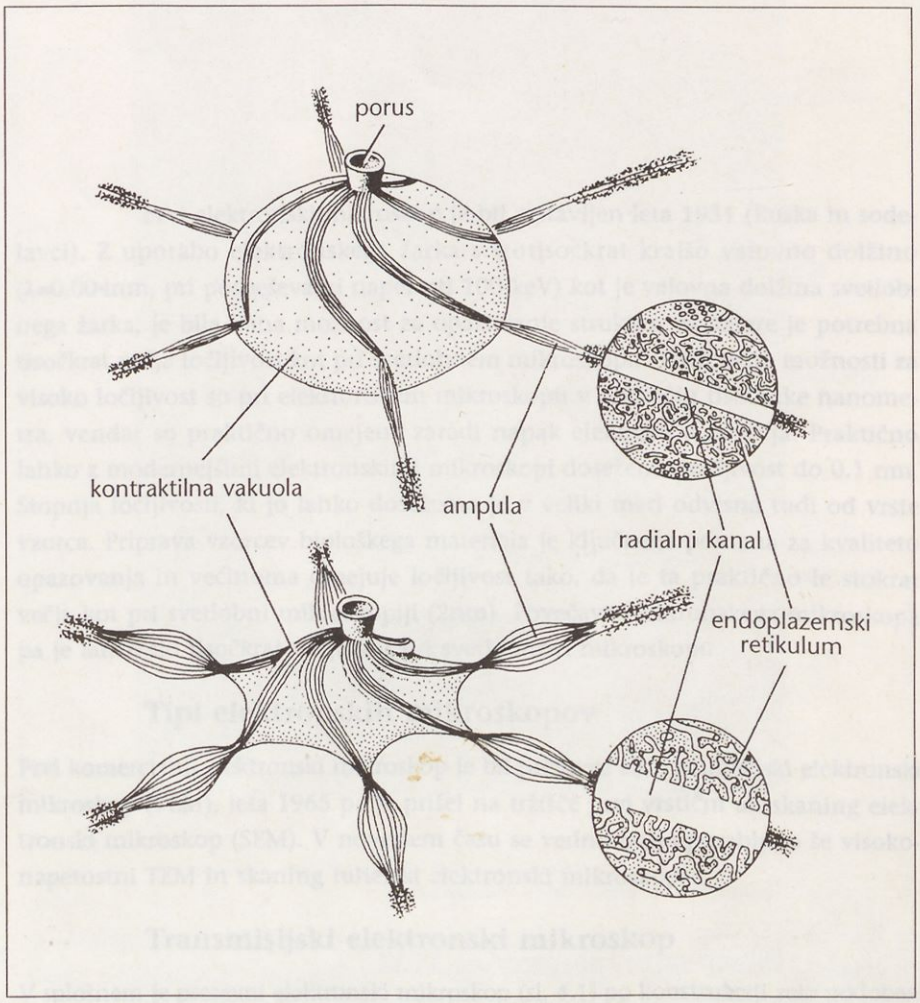

SLIKA 3.5:
Kontraktilna vakuola paramecija

Kontraktilne vakuole (sl. 3.5)

Kontraktilne vakuole paramecija so specializirani celični organeli, ki delujejo kot osmoregulatorji in izločajo vodo. Centralna vakuola je povezana z radialnimi kanali ob katerih je bogato razvit endoplazemski retikulum. Centralna vakuola se odpira navzven s porusom. Kanali se ožijo in širijo in s tem se polni oziroma prazni centralna vakuola. Utripanje kontraktilne vakuole je povezano s koncentracijo soli v okolju. Vakuole so dobro vidne če obarvamo paramecije z barvilom nigrozin črnim.

Mitohondriji

Mitohondriji so pogosti v celicah z intenzivno presnovo in so navadno koncentrirani ob membranah. Njihova velikost je nad spodnjo mejo ločljivosti svetlobnega mikroskopa, tako da jih ob določenih pogojih lahko opazujemo. Z vital-

nim barvilom Janus zeleno B (0.1% raztopina barvila v etanolu) jih obarvamo tako, da kapljico barvila razmažemo po objektnem stekelcu in pustimo, da se posuši. Nato dodamo kapljico kulture paramecijev in opazujemo po 30 minutah do dveh urah.

Vaja

5. Opazovanje celičnih organelov paramecijev.

Elektronski mikroskop in priprava bioloških preparatov

Prvi elektronski mikroskop je bil sestavljen leta 1931 (Ruska in sodelavci). Z uporabo elektronskega žarka s stotisočkrat krajšo valovno dolžino (λ=0.004nm, pri pospeševalni napetosti 100 keV) kot je valovna dolžina svetlobnega žarka, je bila dana možnost za opazovanje struktur, za katere je potrebna tisočkrat večja ločljivost kot pri svetlobnem mikroskopu. Teoretične možnosti za visoko ločljivost so pri elektronskem mikroskopu v območju tisočinke nanometra, vendar so praktično omejene zaradi napak elektronskega lečja. Praktično lahko z modernejšimi elektronskimi mikroskopi dosežemo ločljivost do 0.1 nm. Stopnja ločljivosti, ki jo lahko dosežemo je v veliki meri odvisna tudi od vrste vzorca. Priprava vzorcev biološkega materiala je ključnega pomena za kvaliteto opazovanja in večinoma omejuje ločljivost tako, da je ta praktično le stokrat večja kot pri svetlobni mikroskopiji (2nm). Povečava elektronskega mikroskopa pa je lahko do tisočkrat večja kot pri svetlobnem mikroskopu.

Tipi elektronskih mikroskopov

Prvi komercialni elektronski mikroskop je bil presevni ali transmisijski elektronski mikroskop (TEM), leta 1965 pa je prišel na tržišče prvi vrstični ali skaning elektronski mikroskop (SEM). V novejšem času se vedno bolj uporabljajo še visokonapetostni TEM in skaning tunelski elektronski mikroskop.

Transmisijski elektronski mikroskop

V splošnem je presevni elektronski mikroskop (sl. 4.1) po konstrukciji zelo podoben svetlobnemu mikroskopu (sl. 4.2). Elektronski žarek prihaja iz elektronske puške, v kateri je katoda (filament), ki je v bistvu volframova žarilna nitka, ki oddaja elektrone (termionska emisija pri segrevanju do 2700 K). Elektrone pospešujemo s pomočjo anode, tako da je valovna dolžina elektronskega žarka odvisna od pospeševalne napetosti (40-100 keV). Kolona skozi katero potujejo elektroni je v vakumu. Žarek elektonov gre najprej skozi tanko odprtino v anodi, nato pa ga posebne elektromagnetne leče zberejo v različnih ravninah (kondenzor, objektiv pov. 40 do 100×, projektiv pov. od 40 do 200×). V objektu pride do interakcije elektronov žarka in različnih delov preparata. Elektroni se elastično in neelastično sipajo in odbijajo, tisti, ki gredo skozi pa se zberejo v žariščni ravnini in tako dobimo sliko na ekranu ali fotografski plošči. Zaradi sipanja elektronov so na sliki gosta mesta preparata temna ker so to predeli z zmanjšanim elektronskim tokom. Zaradi prehoda elektronov skozi preparat je pomembno, da je preparat za opazovanje čim tanjši. Šele s konstrukcijo prvega ultramikrotoma (Palade in Blum, 1953) so bile dane možnosti za pripravo ultratankih rezin objekta za opazovanje s TEM.

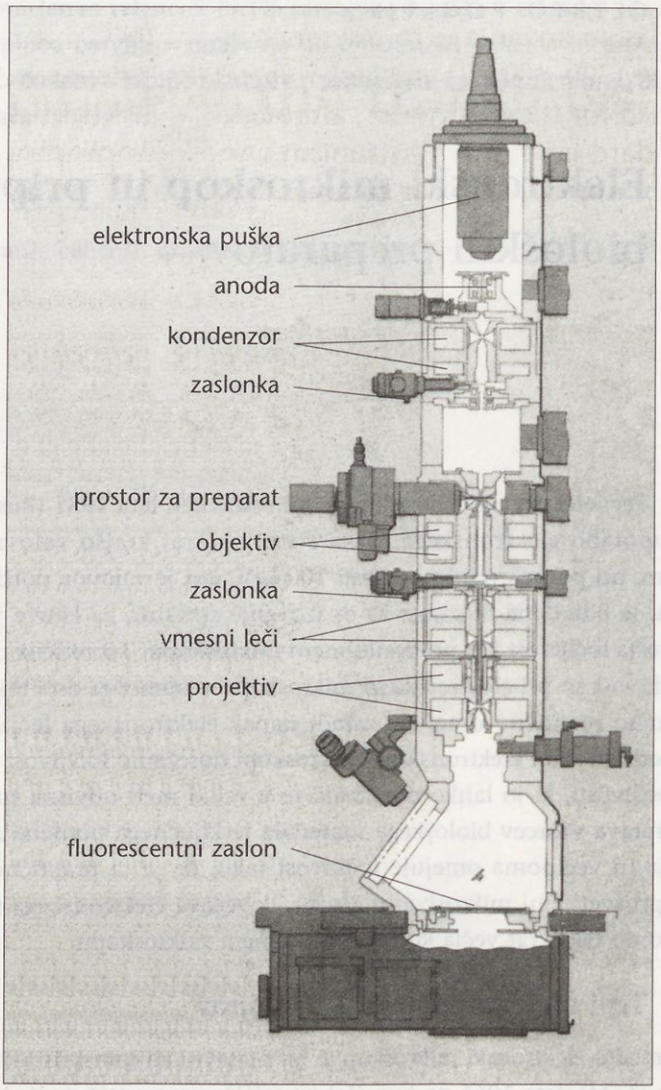

SLIKA 4.1:
Transmisijski elektronski mikroskop

Priprava preparatov za TEM

S transmisijskim elektronskim mikroskopom, ki deluje v visokem vakumu ne moremo opazovati živih objektov. Zato moramo vzorec najprej fiksirati, kar pomeni, da mehansko (zmrzovanje) ali kemijsko (fiksirna sredstva kot so formaldehid, glutaraldehid, osmijev tetroksd) stabiliziramo celične strukture tako, da ustavimo procese avtolize, in preprečimo, da bi med nadaljnjim postopkom prišlo do izgube različnih snovi v celici. Fiksirane vzorce nato vklopimo v epoksi smole (Araldit, Epon) ali akrilate (Lowicryl), da jih lahko režemo v ultratanke rezine. Preden jih vklopimo v smolo odstranimo vodo s postopno dehidriracijo skozi alkoholno vrsto, prenesemo skozi vmesno sredstvo, ki se meša s smolo (propilen oksid) in vzorce postopno impregniramo s smolo. Po polimerizaciji (UV, visoka temperatura) dobimo trdne bloke vzorca vklopljenega v smolo. Vzorec režemo s steklenimi (poltanke rezine 0,1-1 μm) ali diamantnimi noži (ultratanke rezine 0.05-0.1 μm). Rezino prenesemo na kovinsko mrežico, ki deluje kot nosilec preparata za vnos v mikroskop. Mrežice so iz različnih kovin in imajo odprtinice različnih dimenzij, odvisno od namena uporabe. Ker so biološki vzorci slabo kontrastni (vsebujejo v glavnem elemente z nizkim atomskim številom, ki slabo sipajo elektrone) jih moramo impregnirati s solmi težkih kovin. Za kontrastiranje se najpogosteje uporabljajo osmijev tetroksid (se veže na lipide), svinčev citrat in uranil acetat.

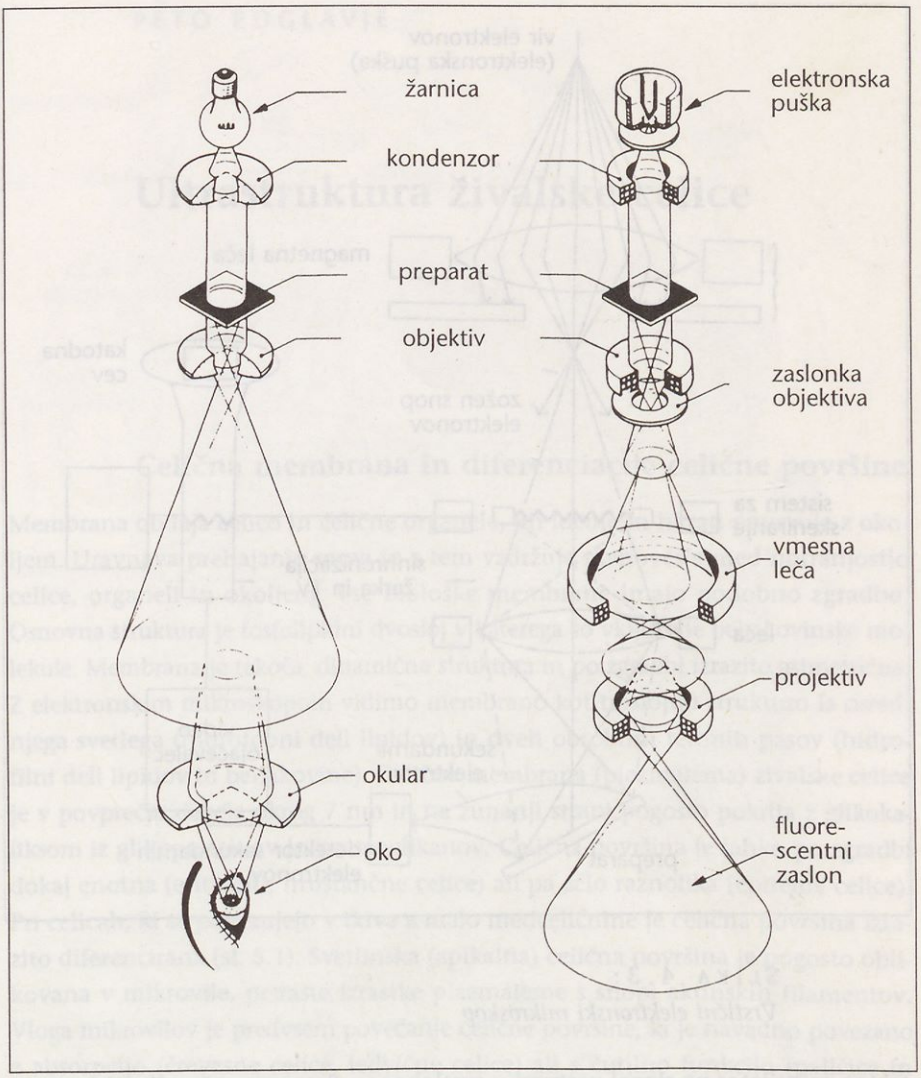

SLIKA 4.2:
Primerjava svetlobnega in transmisijskega el. mikroskopa

V specialne namene (citokemija, imunocitokemija) lahko uporabljamo tudi posebne označevalce (markerji) kot so delci koloidnega zlata ali pa z uporabo posebnih substratov, ki po reakciji z določenim encimom tvorijo elektronsko goste precipitate (DAB za določanje peroksidaze) določamo prisotnost in razporeditev encimov v celičnih organelih.

Vaja

1. Prikaz postopka priprave ultratankih rezin.

Vrstični elektronski mikroskop

Namen opazovanja preparatov z vrstičnim elektronskim mikroskopom je predvsem analiza tridimenzionalne zgradbe preparatov, ki je s presevnim mikroskopom ne moremo videti. Vrstični el. mikroskop je zgrajen zelo preprosto (sl. 4.3). Elektronski žarek izvira iz elektronske puške (elektroni so pospešeni z energijo med 2 in 40 keV), leče so podobne kot v presevnem el. mikroskopu, le da ni projektiva. Zelo ozek žarek elektronov (2-10 nm) potuje po površini preparata (skaniranje) in izbija iz njega sekundarne elektrone (neelastično sipanje). Z merjenjem količine izbitih ali sipanih elektronov (sekundarni elektroni imajo energijo med 0-50 eV) kontroliramo jakost sekundarnega žarka, ki je sinhroniziran s primarnim žarkom in tvori sliko na TV ekranu. Žarek sekundarnih elektronov zazna zelo občutljiv de-

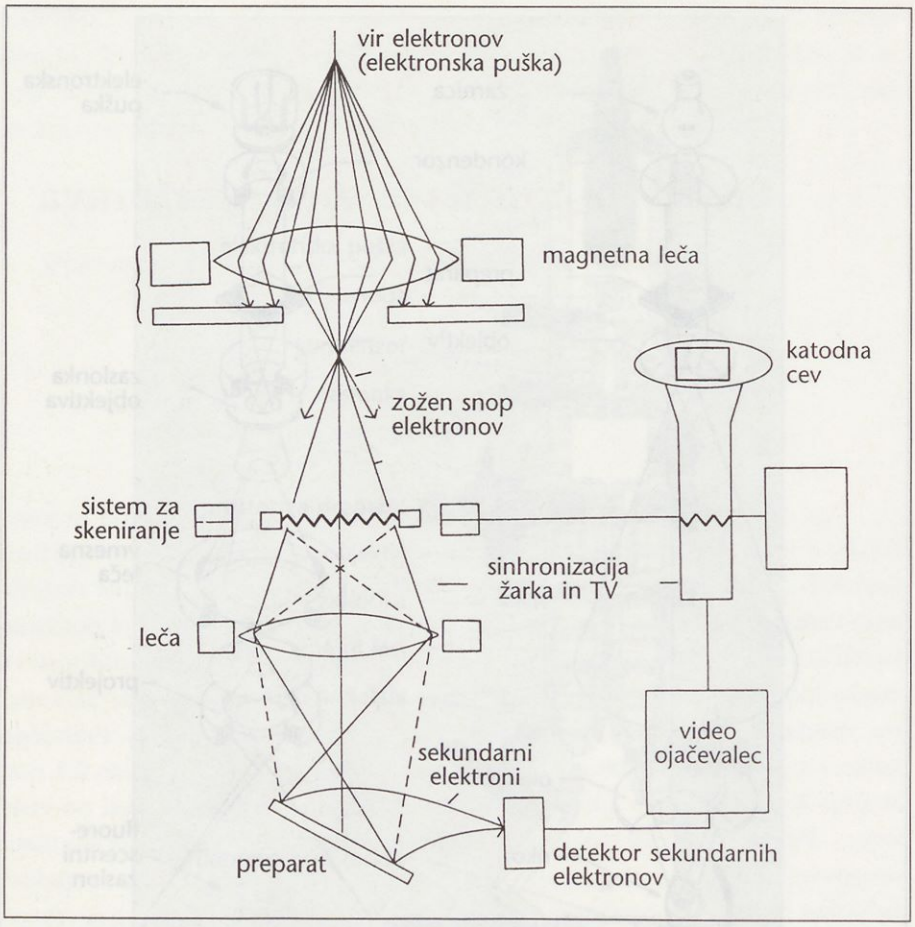

SLIKA 4.3:
Vrstični elektronski mikroskop

tektor, scintilator pa signal pretvori v svetlobnega. Fotopomnoževalka zbere svetlobo in jo pretvori nazaj v električni signal (signal je 1000× do 1.000.000× ojačan). Prednost vrstičnega elektronskega mikroskopa je velika globinska ostrina. Ker je količina sipanih elektronov odvisna od kota med površino preparata in smerjo žarka ima slika svetla in zasenčena področja, ki ji dajo tridmenzionalni videz. Ločljivost tega mikroskopa je manjša kot pri presevnem, povečave pa so do 200.000 krat.

Priprava preparatov za SEM

Z vrstičnim elektronskim mikroskopom lahko do neke mere opazujemo tudi žive preparate, ki imajo trdno površino (različne žuželke s trdno kutikulo). Večinoma preprat fiksiramo kot za TEM, ga dehidriramo in posušimo (na zraku, pri kritični točki, s kriosubstitucijo ali liofilizacijo). Nato ga naprašimo s kovinskim prahom (srebro, zlato, platina) in pritrdimo na ustrezen kovinski nosilec.

Vaja

2. Opazovanje preparata z vrstičnim elektronskim mikroskopom.

Ultrastruktura živalske celice

Celična membrana in diferenciacije celične površine

Membrana obdaja celico in celične organele, jih ločuje in hkrati povezuje z okoljem. Uravnava prehajanje snovi in s tem vzdržuje ravnovesje med notranjostjo celice, organeli in okoljem. Vse biološke membrane imajo podobno zgradbo. Osnovna struktura je fosfolipidni dvosloj v katerega so vključene beljakovinske molekule. Membrana je tekoča, dinamična struktura in po zgradbi izrazito asimetrična. Z elektronskim mikroskopom vidimo membrano kot troslojno strukturo iz osrednjega svetlega (hidrofobni deli lipidov) in dveh obrobnih temnih pasov (hidrofilni deli lipidov in beljakovine). Celična membrana (plazmalema) živalske celice je v povprečju debela okrog 7 nm in na zunanji strani pogosto pokrita z glikokaliksom iz glikoproteinov in proteoglikanov. Celična površina je lahko po zgradbi dokaj enotna (eritrociti, hrustančne celice) ali pa zelo raznolika (epitelne celice). Pri celicah, ki se povezujejo v tkiva z malo medceličnine je celična površina izrazito diferencirana (sl. 5.1). Svetlinska (apikalna) celična površina je pogosto oblikovana v mikrovile, prstaste izrastke plazmaleme s snopi aktinskih filamentov. Vloga mikrovilov je predvsem povečanje celične površine, ki je navadno povezano z absorpcijo (črevesne celice, ledvične celice) ali s čutilno funkcijo (paličice in čepki). Podobno strukturo kot mikrovili imajo stereocilije, le da so večje (čutilne celice v notranjem ušesu). Med diferenciacije apikalne celične površine uvrščamo tudi bičke in migetalke, ki so zgrajeni iz mikrotubulov razporejenih v značilnem vzorcu "9×2+2". Bazna celična površina je pogosto izoblikovana v bazni labirint iz številnih kanalov, ki nastanejo z vgreznitvijo plazmeleme v celično notranjost. Vloga baznega labirinta je predvsem transport snovi med celico in okoljem (ledvične celice). Celice se povezujejo tudi med seboj. Te povezave imenujemo medcelični stiki. Celična membrana je v področju medceličnih stikov različno diferencirana. Tesni stiki so področja, kjer se membrani sosednjih celic praktično zlijeta. Vloga the povezav je preprečitev prehoda snovi po intercelularnem prostoru v smeri od apikalnega proti baznem delu. Dezmosomi in poldezmosomi povezujejo sosednji celici tako, da ju mehansko učvrščajo s tem, da povezujejo elemente citoskeleta (intermediarni filamenti). Intercelularni prostor med celicama je sicer širok, vendar zapolnjen z beljakovinskimi molekulami, ki se povezujejo z gosto citoplazemsko ploščo na obeh notranjih straneh celične membrane, kamor se pritrjajo elementi citoskeleta. Presledkovni stiki so najpogostejši tip medceličnih povezav, ki omogočajo prehod snovi med celicama. Manjše molekule (molska masa do 1000 daltonov), prehajajo skozi kanalčke v cilindričnih strukturah (konekseni), ki povezujejo membrani sosednjih celic. Intercelularni prostor med celicama je zelo ozek (3nm).

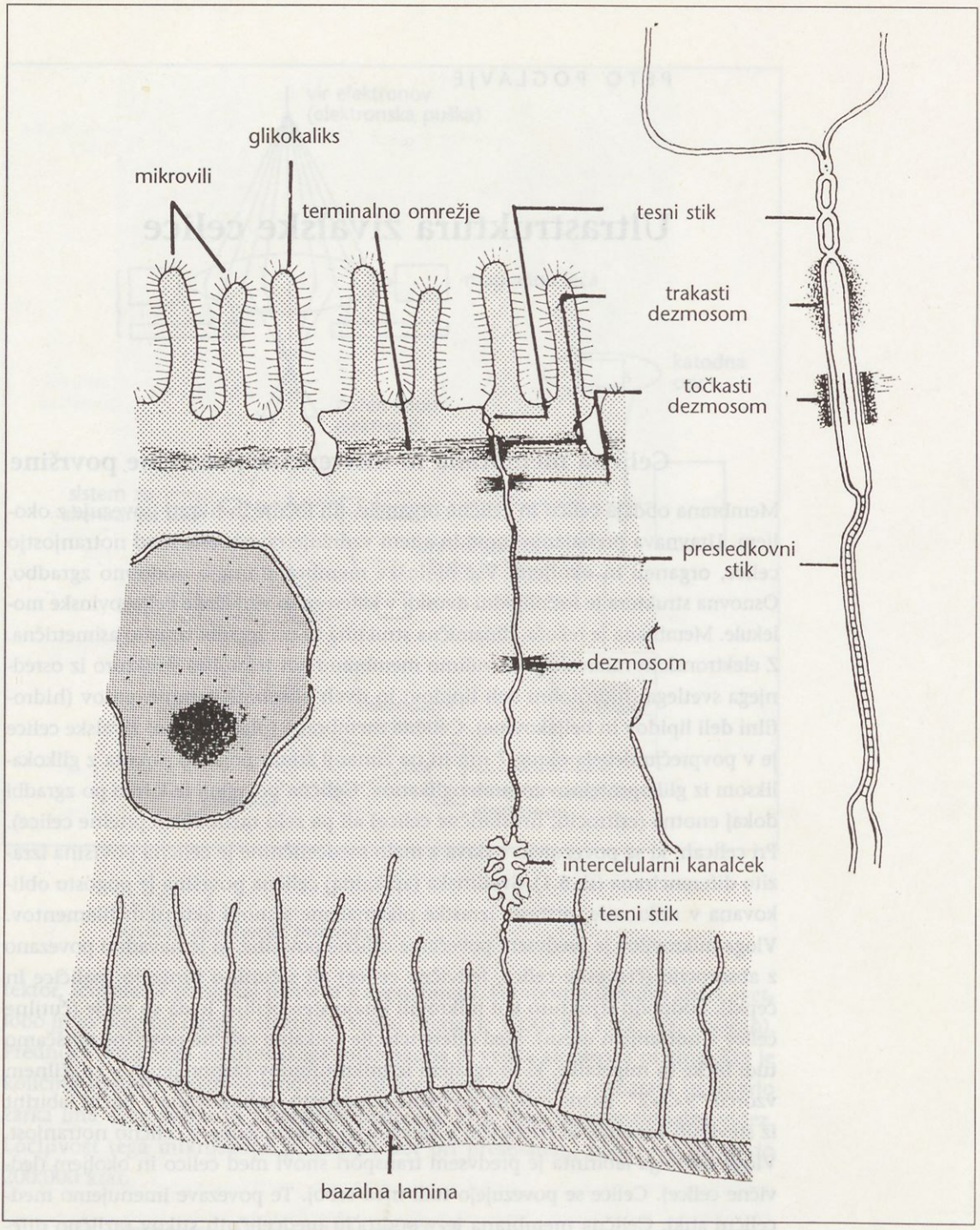

SLIKA 5.1:
Diferenciacije membrane epitelne celice

Membranski sistemi v celici

Celični organeli so z membrano obdane strukture v celici (sl. 5.2), v katerih potekajo različni procesi, ki so tako ločeni od citosola. V citosolu se odvija večina procesov intermediarnega metabolizma, tu se sintetizirajo tudi beljakovine. Produkti presnove in sinteze vstopajo v organele, kjer opravljajo specifične funkcije. Na membranskih sistemih potekajo številni biokemijski procesi, vključno s sintezo beljakovin.

Endoplazemski retikulum (sl. 5.3) je obsežen sistem kanalov, ki prepredajo celico. Povezan je z drugimi membranskimi sistemi v celici. Zrnati ER (GER) v obliki cistern je na zunanji površini membrane pokrit z ribosomi in tu poteka sinteza integralnih membranskih proteinov in topnih proteinov za sekrecijo (žlezne celice). V gladkem ER (AER) poteka sinteza lipidov (jetrne celice).

n: nukleus;
nu: nukleolus;
mt: mikrotubuli;
mf: mikrofilamenti;
sg: sekrecijske granule;
mit: mitohondrij;
c: centriola;
Go: Golgijev aparat;
sv: mikropinocitotski vezikli;
cv: oblečeni vezikli;
ser: gladki endoplazemski retikulum;
mb: multivezikularno telesce;
g: glikogen;
ly: lizosom;
p: peroksisom;
rer: zrnati endoplazemski retikulum

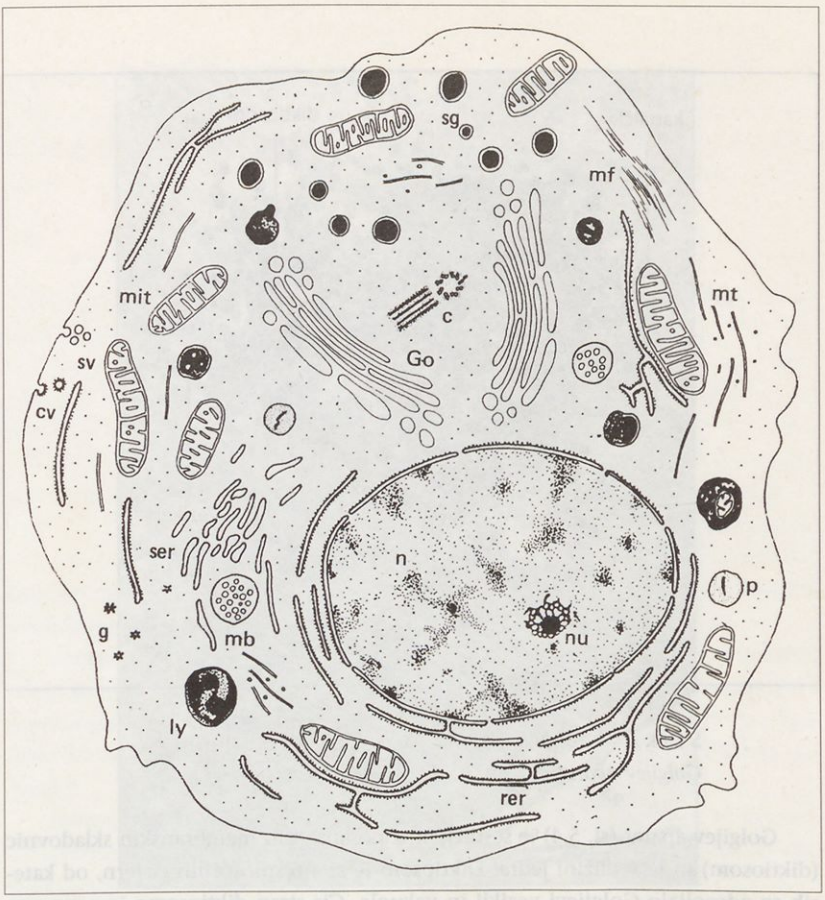

SLIKA 5.2:
Podrobna zgradba živalske celice

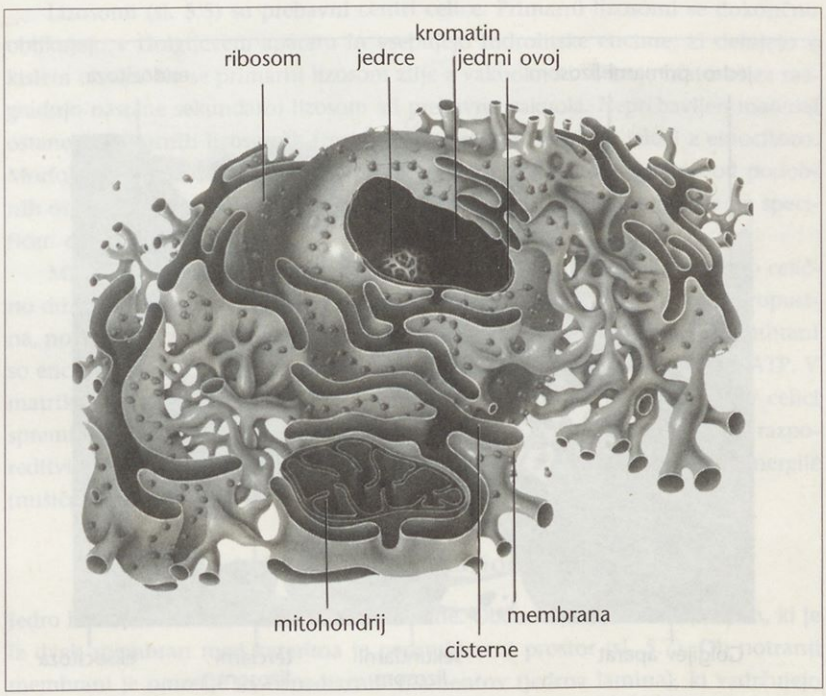

SLIKA 5.3:
Povezava jedra in endoplazemskega retikuluma

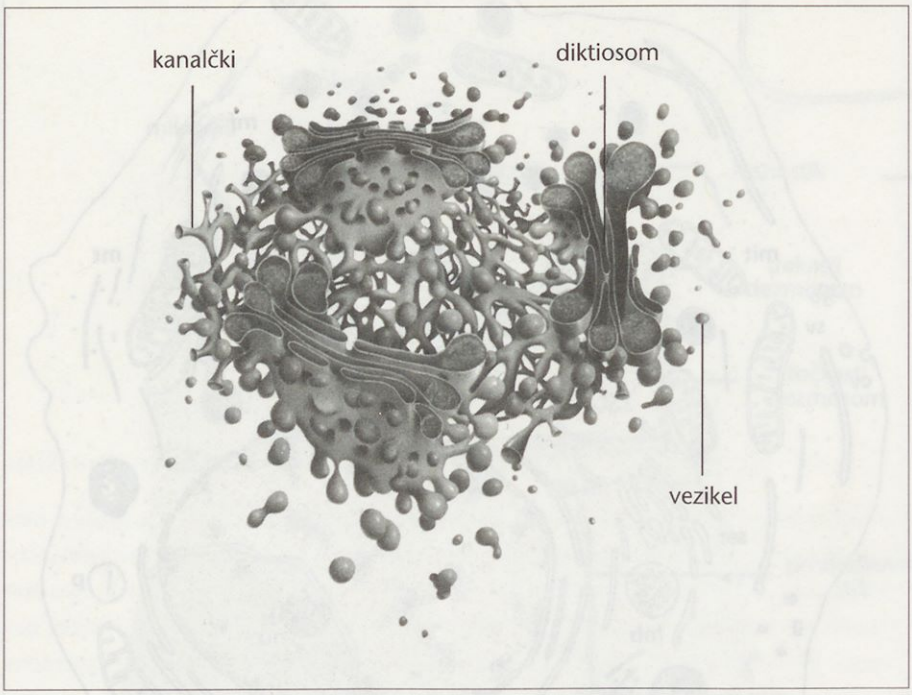

SLIKA 5.4:
Golgijev aparat

Golgijev aparat (sl. 5.4) je sestavljen iz posameznih membranskih skladovnic (diktiosom) in je v bližini jedra. Diktiosom je iz 4-6 sploščenih cistern, od katerih se odcepljajo Golgijevi vezikli in vakuole. Cis stran diktiosoma je povezana z ER, od koder se odcepljajo vezikli, ki prenašajo beljakovine in maščobe. Trans stran je v obliki cevastega omrežja, tu se odcepljajo sekrecijska zrna in lizosomi. Dobro je razvit predvsem v žleznih celicah.

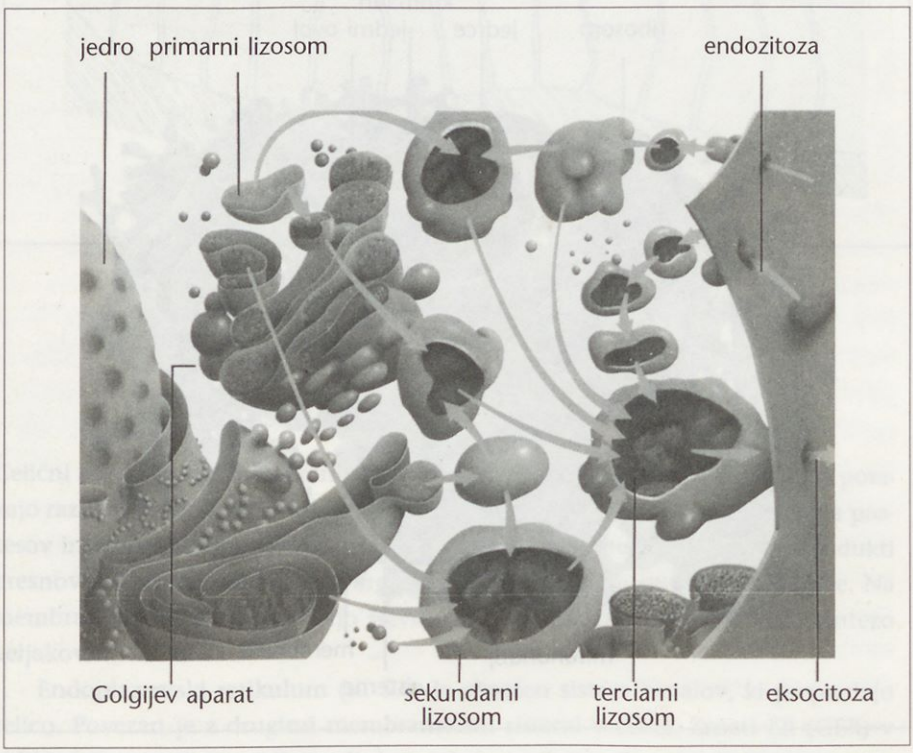

SLIKA 5.5:
Nastajanje primarnih, sekundarnih in terciarnih lizosomov

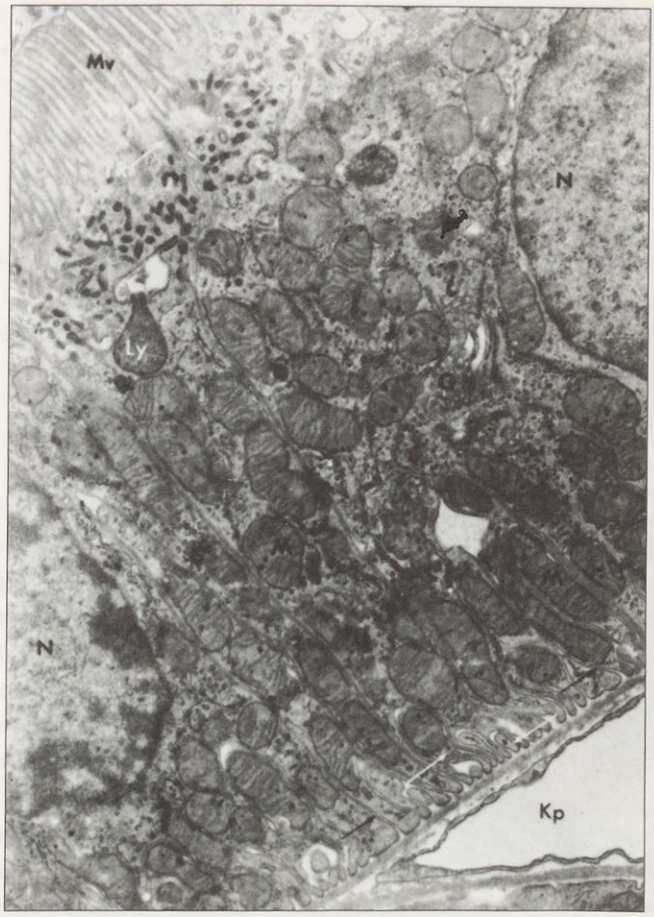

M: mitohondrij;
Mv: mikrovili;
N: nukleus;
Ly: lizosom;
Kp: kapilara.

SLIKA 5.6:
Ultrastruktura epitelne celice, ×12.000

Lizosomi (sl. 5.5) so prebavni centri celice. Primarni lizosomi se dokončno oblikujejo v Golgijevem aparatu in vsebujejo hidrolitske encime, ki delujejo v kislem okolju. Ko se primarni lizosom zlije z vakuolo, ki vsebuje material za razgradnjo nastane sekundarni lizosom ali prebavna vakuola. Neprebavljen material ostane v terciarnih lizosomih (rezidualna telesa) in se lahko izloči z eksocitozo. Morfološko so lizosomi zelo raznolike strukture in jih lahko ločimo od podobnih organelov (npr. sekrecijska zrna) le s pomočjo citokemijske rakcije na specifičen encim (kisla fosfataza).

Mitohondriji (sl. 5.6) so energetski centri celice, v njih poteka aerobno celično dihanje. Obdani so z dvojno membrano, zunanja je gladka in dokaj propustna, notranja je različno oblikovana (kriste, tubuli, sakuli). Na notranji membrani so encimi dihalne verige, tu poteka oksidativna fosforilacija, kjer nastaja ATP. V matriksu poteka ciklus citronske kisline (Krebsov ciklus). Mitohondriji v celici spreminjajo lego in obliko, njihova razporeditev v celici pogosto ustreza razporeditvi elementov citoskeleta. Veliko jih je v celicah z intenzivno porabo energije (mišična vlakna).

Celično jedro (nukleus, karion)

Jedro lahko zavzema do 10% celične vsebine. Obdano je z jedrnim ovojem, ki je iz dveh membran med katerima je perinuklearni prostor (sl. 5.7). Ob notranji membrani je omrežje intermediarnih filamentov (jedrna lamina), ki vzdržujejo obliko jedrnega ovoja. Jedrni ovoj je povezan z zrnatim endoplazemskim retikulumom, zunanja membrana je tudi po sestavi podobna membrani GER. Med citosolom in jedrom se snovi stalno izmenujejo. Večje molekule kot so beljako-

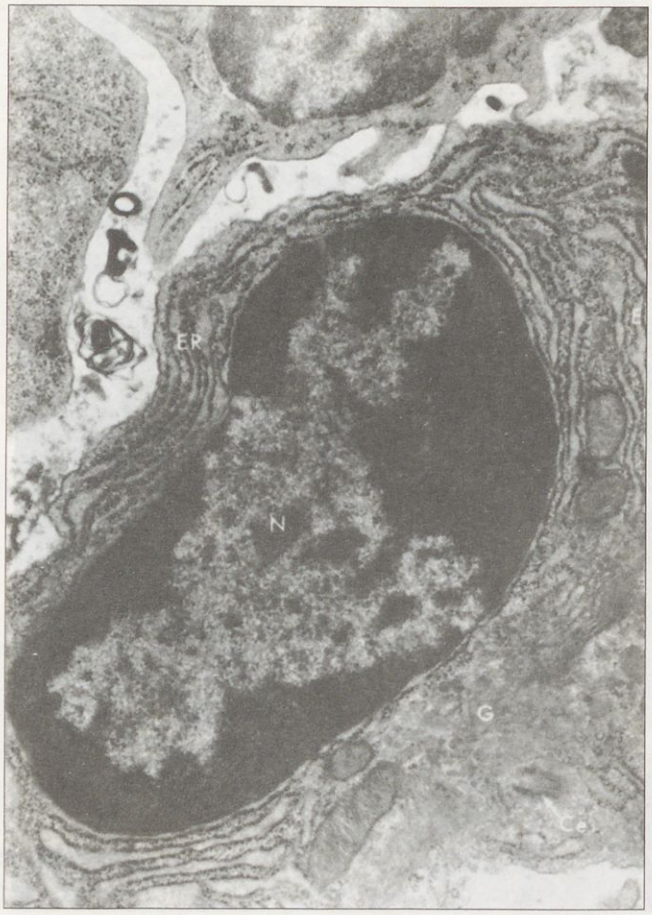

SLIKA 5.7:
Celično jedro (N), obdano z endoplazemskim retikulumom (ER), ×20.000

vine in nukleinske kisline prehajajo skozi jedrne pore. Vsaka pora je v bistvu kompleks iz več kot sto simetrično urejenih beljakovin. Jedrna snov ali nukleoplazma vsebuje DNA, ki je v interfaznem jedru v oblik kromatina. Aktivna oblika kromatina je evkromatin, neaktivna, kondenzirana oblika pa heterokromatin. V interfaznem jedru večine celic je dobro vidno jedrce (nukleolus), gostejše področje jedra, kjer nastajajo podenote ribosomov. Predele DNA, kjer se prepisujejo ribosomske RNA imenujemo nukleolus organizator. Jedrce je iz nitastega (fibrilarni) dela, ki ga tvorijo nitaste molekule ribonukleoproteinov in iz zrnatega (granularni) dela, ki je iz zrnatih ribonukleoprotinov – ribosomskih podenot. Med delitvijo jedra jedrni ovoj razpade v delce, jedrce pa se prestrukturira v nukleolarni organizator.

Vaja

2. Pregledovanje elektronskih mikrografij različnih tipov živalskih celic.

Zgradba citoskeleta in ultrastruktura mišičnega vlakna

Citoskelet (celično ogrodje)

Celično ogrodje je sestavljeno iz mikrotrabekularnega omrežja nitastih beljakovinskih molekul (sl. 6.1), ki jih lahko uvrstimo v tri osnovne skupine:

Aktinski filamenti so nitaste molekule F aktina (2r= 7nm), ki tvorijo terminalno omrežje pod apikalno celično membrano, kar daje celici čvrstost in omogoča spreminjanje oblike. Povezave aktinskih in miozinskih filamentov, ki se pripenjajo na membrano omogočajo procese kontrakcije v celici (npr. ameboidno gibanje).

Intermediarni filamenti, so nitaste beljakovinske molekule (2r = do 10 nm) kot so keratini, nevrofilamenti, dezmin v mišičnih celicah. Navadno imajo oporno funkcijo (tonofilamenti v dezmosomih, jedrna lamina).

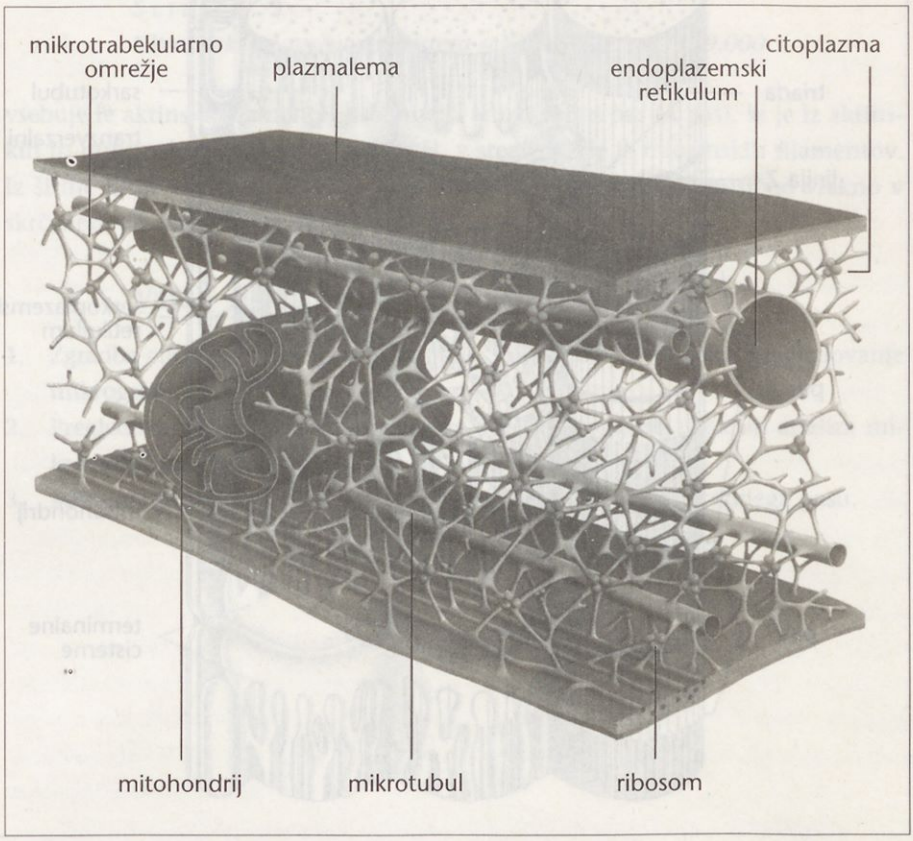

SLIKA 6.1:
Citoskelet

Mikrotubuli, so cevaste strukture iz belajkovine tubulina (2r = 25 nm). Razporejeni so prosto v citoplazmi, ali pa so organizirani v strukture z značilno zgradbo "9×2+2", kot so bički in migetalke. Mikrotubuli sestavljajo tudi centriol in bazalno telo, astralne tubule in tubule delitvenega vretena.

Mišično vlakno

Prečno progasto mišično vlakno je specializirana celica s povdarjeno gibalno funkcijo. Celica je obdana s sarkolemo (plazmalema z bazalno lamino). Sarkoplazemski retikulum (gladki ER) obdaja celico v obliki sistema longitudinalnih kanalov, ki se v predelu triad povezujejo s tranzverzalnim kanalom, ki nastane z vgreznitvijo sarkoleme (sl. 6.2). Celice so praviloma večjedrne, jedra so razporejena ob notranji strani sarkoleme. Miofibrila je najmanjša enota mišičnega vlakna z značilno ureditvijo miofilamentov (aktin, miozin), ki daje videz prečne progavosti. Med miofibrilami so razporejeni številni mitohondriji (sarkosomi). Osnovna gradbena in funkcionalna enota miofibrile je sarkomera. Ureditev in povezava miofilamentov v sarkomeri (sl. 6.3) omogočata krčenje in sproščanje mišičnega vlakna. Sarkomera je omejena z dvema linijama Z (aktinin, desmin) na kateri se pripenjajo filamenti aktina. Med aktinskimi filamenti so razporejeni filamenti miozina. Zaradi značilne razporeditve filamentov nastaneta dva pasova,svetel izotropni (I pas), ki

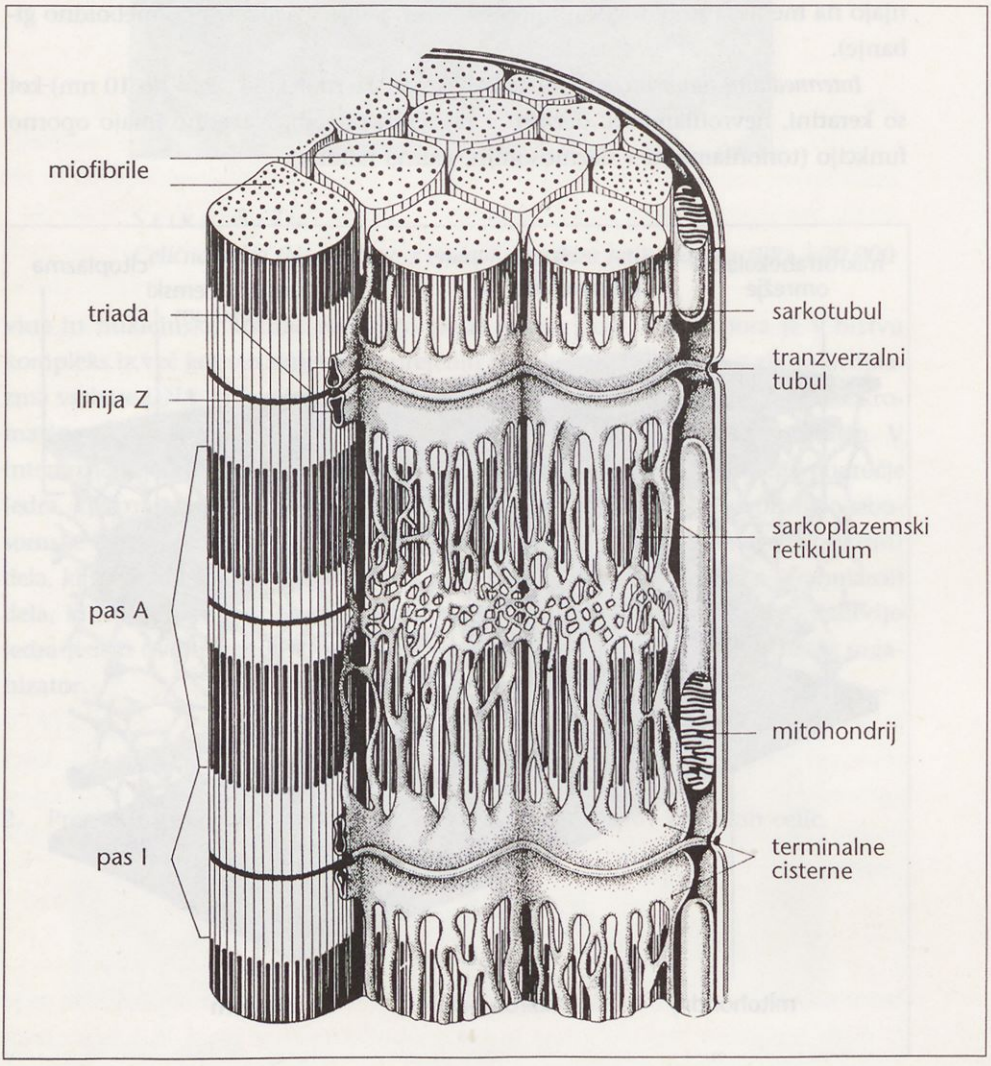

SLIKA 6.2:
Zgradba prečno progastega mišičnega vlakna

Z: linija Z;
I: izotropni pas;
A: anizotropni pas;
H: Linija H;
SR: sarkoplazemski retikulum;
TS: transverzalni kanal.



SLIKA 6.3:
Ultrastruktura prečno-progastega mišičnega vlakna, ×19.000

vsebuje le aktinske filamente in temnejši anizotropni pas (A pas), ki je iz aktinskih in miozinskih filamentov. Linija H, v sredini je le iz miozinskih filamentov. Iz širine linije H in izotropnega pasu lahko ugotovimo ali je mišično vlakno v skrčenem ali sproščenem stanju.

Vaja

1. Zgradba citoskeleta in nitastih struktur v različnih tipih celic, pregledovanje mikrografij.
2. Pregledovanje histološkega preparata prečno progastih mišic in analiza mikrografij mišičnega vlakna.
3. Merjenje debeline miofibrile, dolžine sarkomere in anizotropnega pasu.

Priprava histoloških preparatov

Histologija je področje raziskav zgradbe in delovanja tkiv. Osnovni namen histoloških tehnik je priprava ustreznih preparatov za analizo zgradbe celic, tkiv in organov, ki je osnova za razumevanje njihovega delovanja. Priprava histoloških preparatov je postopek s katerim ohranimo kar se da izvirno strukturo tkiva namenjenega pregledovanju s svetlobnim mikroskopom. Izbira tehnike za obdelavo vzorca tkiva temelji na lastnostih posameznih tkiv, in na predvidenih postopkih za analizo preparata in njegovih posebnosti (histokemijske tehnike, avtoradiografija).

Odvzem tkiva

Organizem lahko pred odvzemom tkiva narkotiziramo ali pa glede na namen analize odvzamemo koščke tkiva s posegom v neomrtvičen organizem (biopsije). Vzorec tkiva prenesemo v izotonično fiziološko raztopino ustrezne pH vrednosti. Če je potrebno živali predhodno tako dolgo stradamo, da izpraznimo črevo.

Fiksacija

S fiksacijo ohranimo zgradbo tkiva in ga pripravimo za nadaljnjo obdelavo. Vzorce tkiva lahko fiksiramo z zmrzovanjem ali pa kemijsko s fiksirnimi sredstvi. Fiksirno sredstvo lahko s perfuzijo uvajamo skozi krvožilni sistem direktno v organizem ali pa odvzet košček tkiva potopimo v fiksirno sredstvo (imerzija). Vzorec moramo po odvzemu kar najhitreje fiksirati, da preprečimo procese avtolize in razgradnje. ki jo povzročajo bakterije. Tkivo razrežemo na nekaj milimetrov debele koščke, da omogočimo hitro prodiranje fiksirnega sredstva. Votle organe odpremo! Volumen fiksirnega sredstva naj bo vsaj petnajstkrat večji od volumna tkiva. Čas fiksacije je različen za posamezna fiksirna sredstva in vrste tkiv in ga je mnogokrat potrebno sproti določati. Fiksirna sredstva so običajno zmesi kemikalij, ki dajo ustrezne rezultate za predviden način obdelave tkiva. Povečini delujejo tako, da se vežejo na proteine in z njimi tvorijo stabilno tridimenzionalno mrežo. Fiksativ Bouin iz pikrinske kisline, formalina in ocetne kisline je primeren za analizo histološke zgradbe in za določanje glikogena ter proteinov, fiksativ Carnoy iz etilalkohola, ocetne kisline in kloroforma za analizo kromosomov. Formalin, paraformaldehid in glutaraldehid se uporabljajo za analizo histološke zgradbe in jedrnih ter citoplazemskih proteinov. Osmijev tetroksid je ustrezen za analizo strukture celične membrane in lipidov, ocetna kislina je primerna za analizo nukleoproteinov. Pogosto se uporabljajo tudi etilalkohol, živosrebrov klorid, kalijev dikromat in nasičena pikrinska kislina. Fiksirna sredstva so zdravju škodljiva, zato je pri delu nujno uporabljati digestorij!

Poleg kemijske fiksacije se uporablja tudi fiksacija tkiva z zmrzovanjem. S hitrim zmrzovanjem v tekočem dušiku preprečujemo nastanek večjih ledenih kristalov in poškodb vzorca. Tkivo v zmrznjenem stanju lahko posušimo s sublimacijo v vakumu ali pa s substitucijo. Poleg hitrosti postopka je prednost take priprave v tem, da ostanejo encimi v aktivni obliki in je tkivo primerno za histo-

kemijske analize. Poleg tega se pri tako fiksiranem vzorcu ohranijo na določenih mestih v celici spojine z manjšo molsko maso, ki se pri kemijski fiksacija lahko prerazporedijo. Slabost sušenja s substitucijo je v tem, da topila, ki se uporabljajo, ekstrahirajo lipide v celičnih membranah.

Izpiranje in dehidracija

Po zaključeni fiksaciji izpiramo preostanek fiksirnega sredstva z destilirano vodo. Trda tkiva, ki vsebujejo veliko mineralov po izpiranju še dekalciniramo v 5% dušikovi kislini ali v EDTA. Z dehidracijo odstranjujemo vodo tako, da tkivo prenašamo skozi vrsto alkoholnih kopeli naraščajoče koncentracije. Običajno pričnemo s 70% etilalkoholom (3 izpiranja po eno uro za majhne koščke), nadaljujemo z 90 in 96% etilalkoholom in nato s 100% propilalkoholom (3 izpiranja po eno uro). Nazadnje prenesemo koščke tkiva še v ksilen, ki je vmesno sredstvo za vklapljanje v parafin. Tudi dehidracijo izvajamo v digestoriju!

Vklapljanje tkiva v parafin in izdelava bloka

Tkivo prepojimo s parafinom in zamenjamo dve do tri parafinske kopeli. Ko je tkivo dobro prepojeno s parafinom, ga vlijemo v model in pri tem pazimo na pravilno orientacijo koščka tkiva, posebej pri pripravi vzorca za serijo rezin. Ohlajen parafinski blok nato pritrdimo na označen nosilec.

Priprava parafinskih rezin

Parafinski blok najprej obrežemo, da odstranimo odvečni parafin. Pripravimo si tudi vodno kopel ali termostatirano ploščo za raztegovanje rezin (≈45°C). Blok z nosilcem vpnemo v mikrotom (sl. 7.1), nastavimo večjo debelino reza in postopno



SLIKA 7.1:
Rotacijski mikrotom Autocut 2040, Reichert-Jung

približujemo preparat nožu, dokler prvič ne zarežemo v blok. Nato z debelimi rezi odrežemo vrh bloka do vklopljenega tkiva. Nastavimo si ustrezno debelino reza (5-10 mikrometrov) in naredimo nekaj zaporednih rezov. Ustrezno uravnamo nagib bloka in ravnino noža!

Raztegovanje in pritrjevanje parafinskih rezin

S suhim čopičem ali pinceto prenesemo rezine z noža v vodno kopel, kjer jih razgrnemo po površini. Raztegnjene rezine z vodne kopeli poberemo tako, da pod njih poševno pomočimo predhodno očiščeno objektno steklo in jih s čopičem namestimo na željeno mesto na stekelcu. Lahko pa objektno steklo postavimo na termostatirano ploščo in prenašamo rezine v vodne kapljice na objektnem steklu. Objektna stekla nato označimo in damo v sušilnik.

Odstranitev parafina in rehidracija parafinskih rezin

Stekla z rezinami zložimo v nosilec, ki ga nato vlagamo v posodice z alkoholi. Parafin raztopimo v ksilenu (2 kopeli po 10 min), nato reze rehidriramo v zaporednih kopelih 100% propilalkohola (2× po 5 min), 96% in 70% etilalkohola (v vsakem 2× po 5 min) in odstranimo ostanke alkoholov v destilirani vodi, kjer preparate pustimo do barvanja.

Barvanje in dehidracija

Z barvanjem izpostavimo histološke značilnosti vzorca in povečamo preglednost preparata, saj se posamezne strukture tkiva in celični organeli značilno obarvajo. Ena izmed pogosto uporabljanih tehnik barvanja je metoda HE , barvanje s kombinacijo bazičnega hematoksilina in kislega eozina. Posamezna stekelca s tkivnimi rezinami barvamo na nosilcih nad kadjo, tako da s kapalko nanašamo barvila, serije stekelc pa v posebnih nosilcih, ki jih pomakamo v kopeli. Najprej barvamo 3-5 minut s sveže pripravljenim hematoksilinom. Nato speremo barvilo z vodo, preparat posvetlimo s solno kislim alkoholom in ga odložimo v kopel z vodovodno vodo za 5 minut. Ko se barva rezov stabilizira, nadaljujemo barvanje z eozinom. Po dveh minutah z vodo izperemo tudi eozin in rezino dehidriramo s spiranjem v vrsti alkoholov naraščajočih koncentracij. V posodi s ksilenom pustimo rezine vsaj 5 minut.

Pokrivanje rezin in izdelava trajnega preparata

Objektno stekelce položimo vodoravno na delovno mizo, na sredino kanemo manjšo kapljico kanadskega balzama, prislonimo krovno stekelce z enim robom na objektno steklo in ga s pomočjo igle previdno položimo preko rezine. Mehurčke zraka, ki pri tem nastanejo poskusimo iztisniti z iglo proti robu pokrovnega stekelca. Svež preparat postavimo v sušilnik za nekaj dni, da balzam otrdi.

Vaja

1. Izdelava parafinskih rezin in barvanje preparatov v histološkem laboratoriju.

Epitelno in žlezno tkivo

Celice večceličarjev se povezujejo v tkiva. Enostavna tkiva so iz celic, ki so bolj ali manj enake po zgradbi in delovanju, sestavljena tkiva pa so iz različnih tipov celic. Razlikujemo štiri osnovne tipe tkiv, epitelno tkivo, tkivo z bogato medceličnino, mišično in živčno tkivo.

Epitelno tkivo, ki ima krovno funkcijo pokriva telesne površine in notranje površine cevastih organov. Epitelne celice so med sabo povezane z različnimi membranskimi diferanciacijami, medceličnine je zelo malo, na bazni strani mejijo na bazalno lamino. To je struktura iz kolagena, glikoproteinov in proteoglikanov. Bazalna lamina povezuje epitele z drugimi tkivi npr. vrhnjico kože z usnjico, deluje kot filter npr. ob nefronih v ledvicah, omogoča regeneracijo in usmerja morfogenezo.

Razdelitev epitelov temelji na zgradbi ali delovanju. Epiteli se razlikujejo predvsem po obliki in razporeditvi celic in po številu slojev (sl. 8.1). Epiteli so lahko ploščati, kubični in prizmatski, ti pa so lahko enoslojni ali večslojni. Posebna tipa epitelov sta večstopenjski epitel sapnika in prehodni epitel sečnega mehurja. Zgradba epitela je povezana z njegovo funkcijo. Epiteli z absorpcijsko ali sekrecijsko

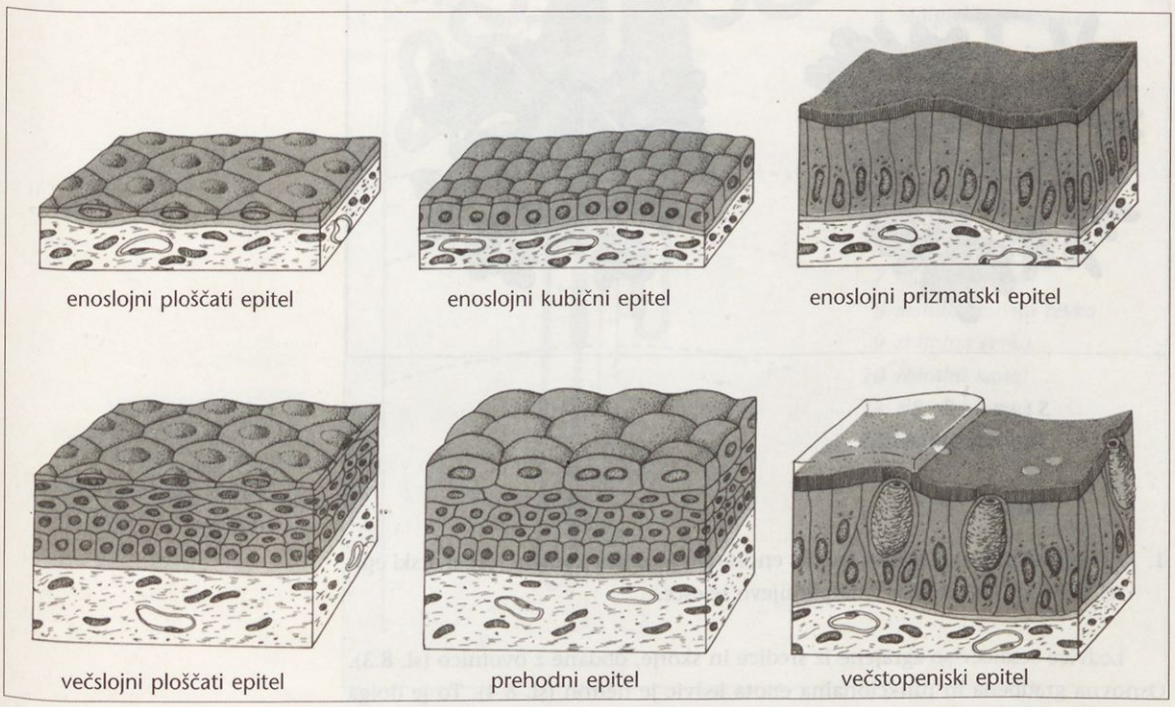

SLIKA 8.1:
Različne vrste epitelov

funkcijo so navadno enoslojni, epiteli z zaščitno funkcijo pa večslojni. Poleg tega ločimo še žlezne in čutilne epitele.

Epitelno tkivo nastaja v embrionalnem razvoju iz vseh treh zarodnih plasti. Iz ektoderma se razvijejo površinski epiteli (vrhnjice, roženica in očesna leča, notranje uho) in nevroektoderm (centralni in periferni živčni sistem). Epiteli ledvic in spolnih žlez, mezotel in endotel žil se razvijejo iz mezoderma. Dihalni epitel, epitel prebavne cevi in žlez ter epitel ščitnice se razvijejo iz endoderma.

Žlezni epiteli se razlikujejo po zgradbi in načinu izločanja. Eksokrine žleze izločajo navzven, endokrine pa v telesne tekočine (hormoni). Enocelične žleze navadno ležijo v epitelu (enocelične čašaste žleze v črevesni sluznici in sapniku), večcelične žleze pa pod epitelom (znojnice, mlečne žleze). Večcelične žleze se razlikujejo po obliki izvodila in sekretornega dela. Enostavne imajo nerazvejano izvodilo, izvodilo sestavljenih žlez pa je razvejano (sl. 8.2). Glede na obliko sekrecijskega dela so lahko žleze cevaste (tubularne), mešičkaste (alveolarne) ali sestavljene (tubuloalveolarne). Glede na vrsto izločka jih delimo v serozne, ki izločajo voden sekret in mukozne, ki izločajo gost sekret. Glede na način sekrecije jih delimo v merokrine, kjer se izloček izloči iz celice z eksocitozo, apokrine, kjer se apikalni del celice pretvori v izloček in holokrine, kjer se vsa celica spremeni v izloček.

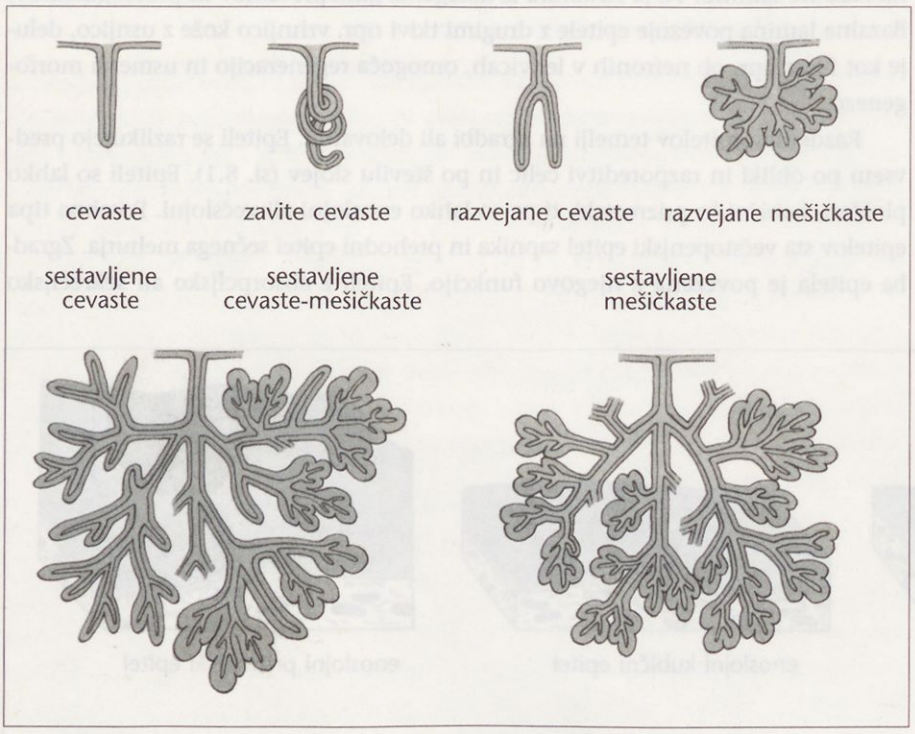

SLIKA 8.2:
Tipi večceličnih žlez

Vaja

1. Histološki preparat mišjih ledvic: enostavni ploščati, kubični, prizmatski epitel ledvičnih kanalčkov, Malpighijevo telesce.

Ledvice sesalcev so zgrajene iz sredice in skorje, obdane z ovojnico (sl. 8.3). Osnovna gradbena in funkcionalna enota ledvic je nefron (sl. 8.4). To je dolga cevka iz epitela, skozi katerega poteka ultrafiltracija krvi in nastaja seč. Filtracijski del nefrona je Malphigijevo telesce iz Bowmanove kapsule in glomerulusa (sl. 8.5). Notranja stena Bowmanove kapsule je iz podocit, ameboidnih celic, ki se s šte-

S: sredica;
SK: skorja;
O: ovojnica.

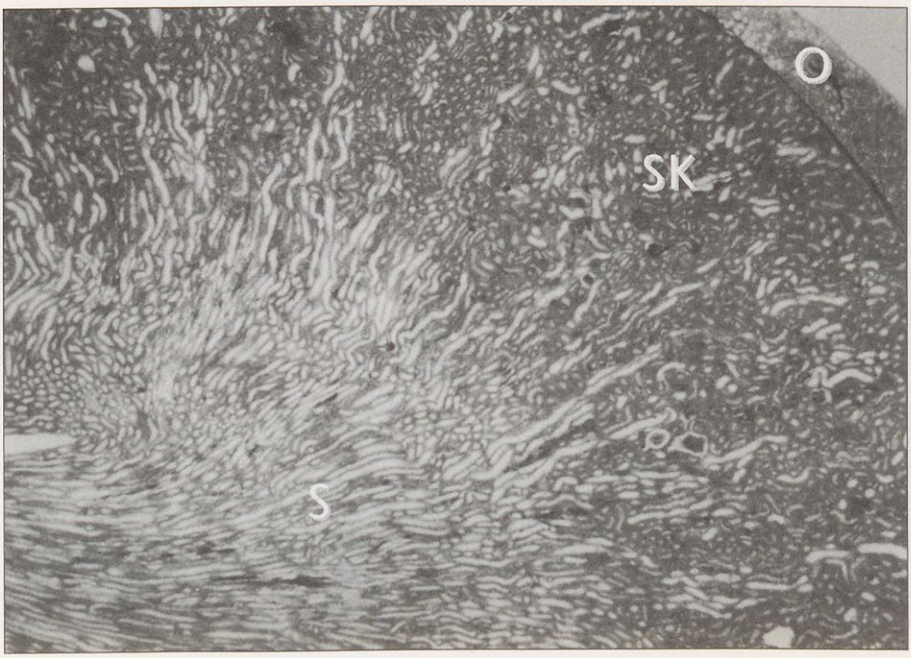

SLIKA 8.3:
Histološki preparat mišje ledvice, ×100

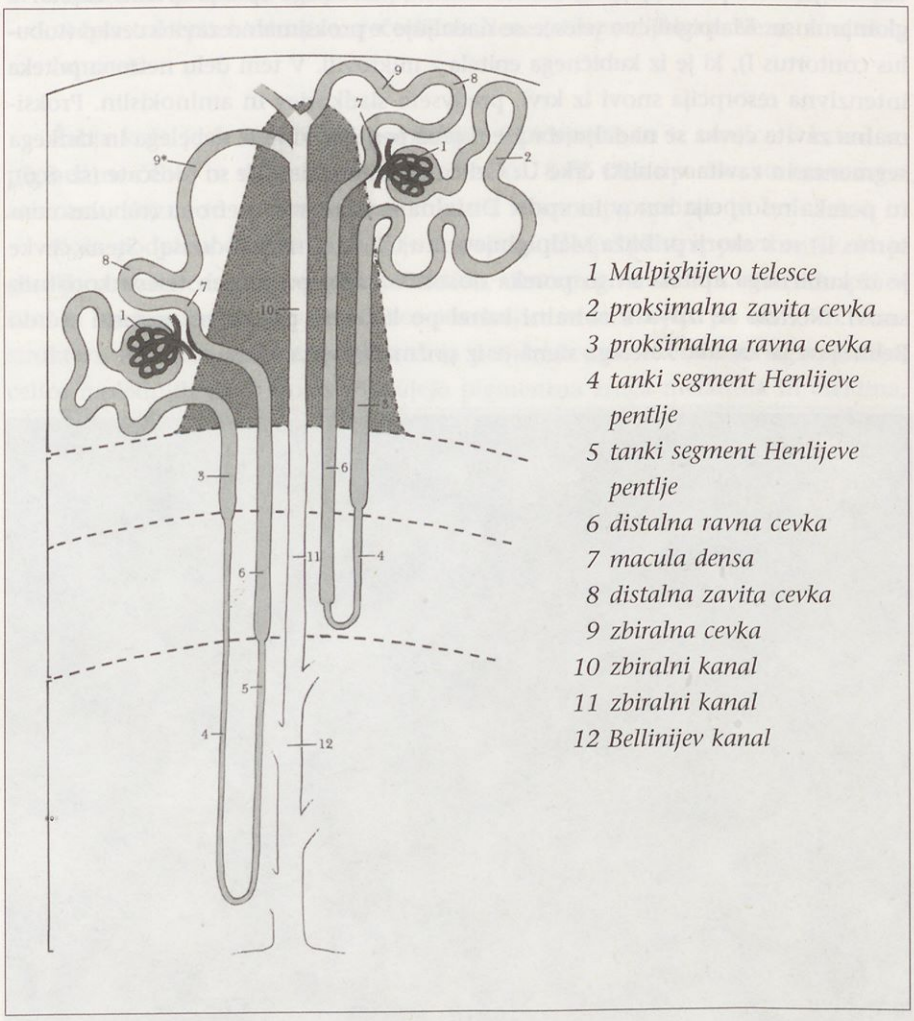

SLIKA 8.4:
Shematski prikaz dolgega (levo) in kratkega (desno) nefrona

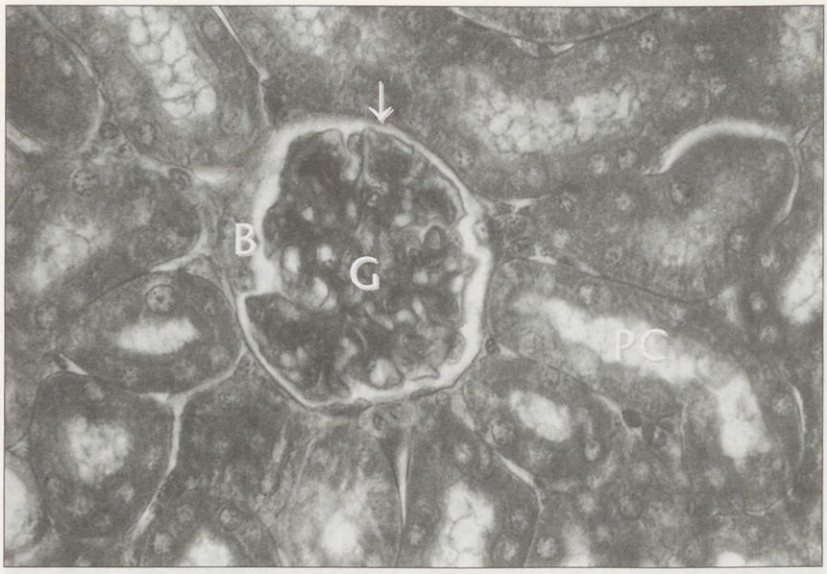

↓: *Malpighijevo telesce;*
G: glomerulus;
B: Bowmanova kapsula;
PC: proksimalna zavita cevka.

SLIKA 8.5:
Skorja mišje ledvice, ×400

vilnimi izrastki povezujejo z bazalno lamino ploščatega epitela krvnih kapilar v glomerulusu. Malpighijevo telesce se nadaljuje v proksimalno zavito cevko (tubulus contortus I), ki je iz kubičnega epitela z mikrovili. V tem delu nefrona poteka intenzivna resorpcija snovi iz krvi, predvsem sladkorjev in aminokislin. Proksimalna zavita cevka se nadaljuje v Henlijevo pentljo, ki je iz debelega in tankega segmenta in zavita v obliki črke U. Celice Henlijeve pentlje so ploščate (sl. 8.6), tu poteka resorpcija ionov in vode. Distalna zavita cevka nefrona (tubulus contortus II) se v skorji približa Malpighijevemu telescu (macula densa). Stena cevke je iz kubičnega epitela in tu poteka dokončna resorpcija vseh telesu koristnih snovi. Nefron se izliva v zbiralni kanal po katerem potuje sekundarni seč do Bellinijevega kanala, katerega stena je iz prizmatičnega epitela.

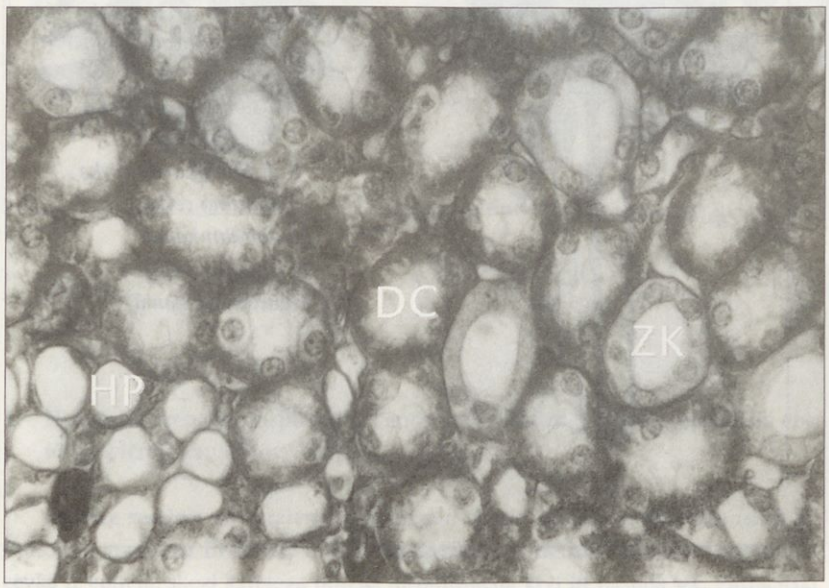

HP: Henlijeva pentlja;
DC: distalna ravna cevka;
ZK: zbiralni kanal.

SLIKA 8.6:
Sredica mišje ledvice, ×640

E: epidermis;
S: strupne žleze;
SL: sluzne žleze;
PC: pigmentne celice.

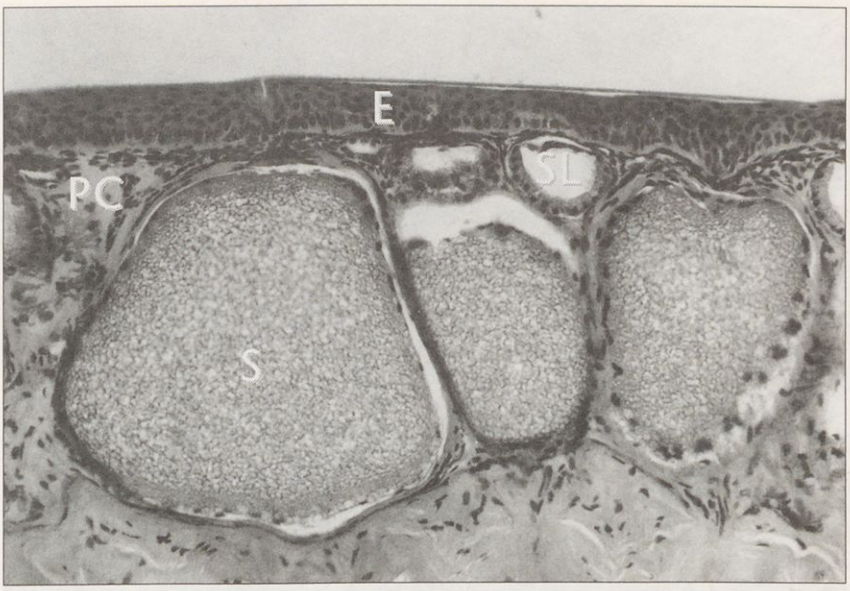

SLIKA 8.7:
Žabja koža, ×160

2. Histološki preparati žabje kože, kože človeškega podplata in mišjega repa: večplastni epitel vrhnjice, večcelične žleze (strupne, sluzne žleze, znojnice, lojnice).

Žabja koža je iz večplastne povrhnjice (epidermis) in iz usnjice v kateri so pigmentne celice in sluzne ter strupne žleze (sl. 8.7). Oba tipa žlez sta enostavna acinozna, sluzne so mukozne in merokrine, strupne pa serozne in holokrine.

Koža podplata človek (sl. 8.8) je iz poroženele petplastne povrhnjice, ki je gradijo stratum corneum, stratum lucidum, stratum granulosum, stratum spinosum in stratum germinativum. Celice povrhnjice se razlikujejo po obliki in ultrastrukturi. Ploščate celice zgornjega sloja povrhnjice poroženevajo in odmirajo, celice naslednjih dveh slojev vsebujejo pigmentna zrnca melanina in eleidina,

E: epidermis;
U: usnjica;
SC: stratum corneum;
SS: stratum spinasum;
SG: stratum germinativum.

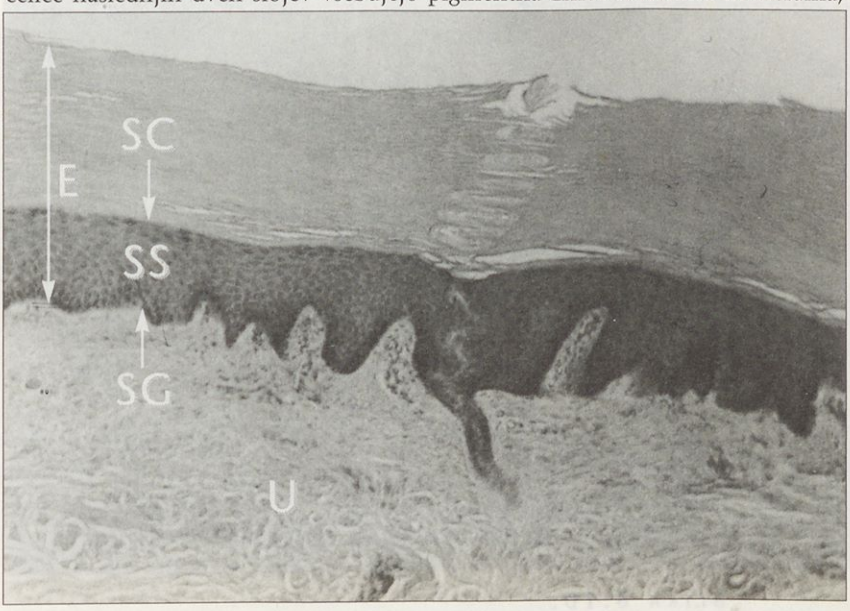

SLIKA 8.8:
Koža podplata človeka, ×100

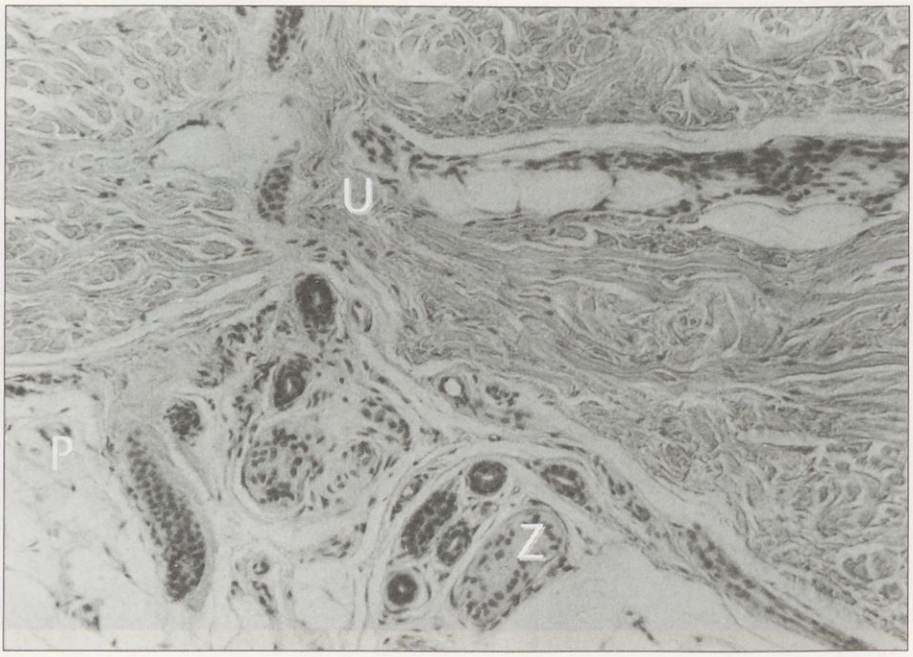

U: usnjica;
Z: žleze znojnice;
P: podkožje.

SLIKA 8.9:
Usnjica kože podplata z žlezami znojnicami, ×160

poligonalne celice četrtega sloja se povezujejo z mostički, prizmatične celice v zarodnem, bazalnem sloju pa se intenzivno delijo. Dvoplastna usnjica je iz papilarnega in retikularnega dela. V usnjici so žleze znojnice (sl. 8.9) in lojnice. Znojnice so enostavne cevaste serozne žleze z merokrino sekrecijo. Lojnice so acinozne, mukozne žleze z holokrino sekrecijo. Pod usnjico je podkožje iz rahlega vezivnega tkiva. Koža mišjega repa je zgrajena podobno (sl. 8.10), le da je povrhnjica troslojna (stratum corneum, stratum spinosum, stratum germinativum) in v usnjici prevladujejo lojnice, ki ležijo ob dlaki.

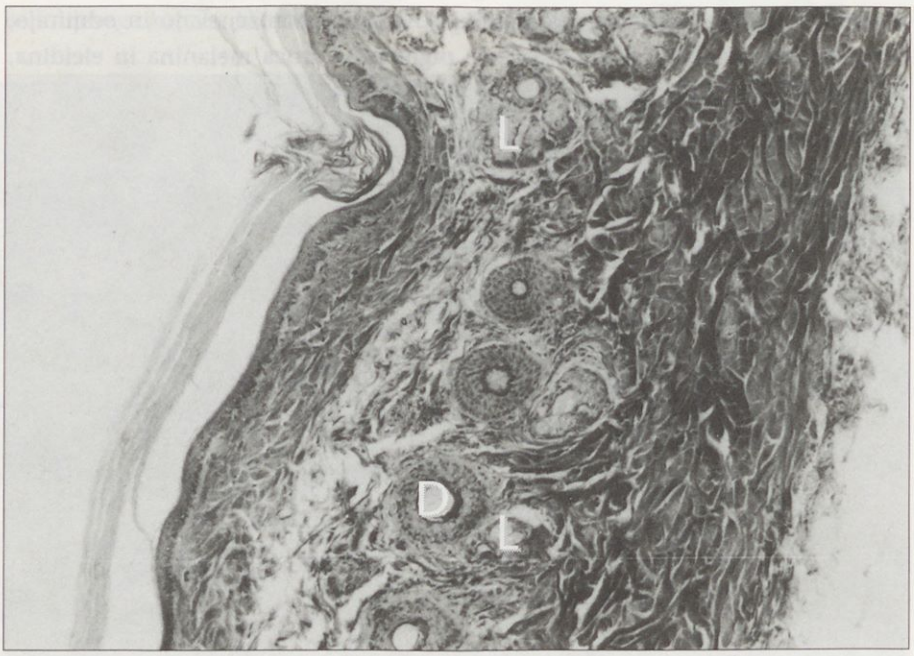

L: lojnica;
D: dlaka.

SLIKA 8.10:
Koža podganjega repa, ×100

Tkiva z bogato medceličnino

Celice teh tkiv izvirajo večinoma iz mezenhimatskih celic, ki se v razvoju zarodka različno diferencirajo. Medceličnina iz proteoglikanov in glikozaminoglikanov je amorfna, vanjo so vključena predvsem kolagena, elastična in retikularna vlakna. Vlakna in medceličnino izločajo celice fibroblasti, ki vsebujejo veliko zrnatega endoplazemskega retikuluma. Tkiva z bogato medceličnino se razlikujejo v zgradbi in funkciji. Medceličnina je lahko tekoča (kri, hemolimfa, limfa), zdrizasta (veziva v ožjem pomenu) ali trdna (hrustanec, kost). Osnovna funkcija veziv je povezava in zaščita različnih tkiv, pomembni pa sta tudi trofična in mehanska funkcija.

Vezivno tkivo

Med veziva v ožjem pomenu uvrščamo predvsem tista tkiva z bogato medceličnino, ki so polnilo med različnimi tkivi in imajo tudi zaščitno funkcijo. Taka tkiva so mezenhimatsko vezivo, rahlo in fibrilarno vezivo, maščobno ter retikularno vezivo.

Mezenhimatsko ali embrionalno vezivo je iz zvezdastih mezenhimskih celic, retikularnih vlaken in bogate medceličnine, pri odraslem organizmu se razvije v rahlo vezivo.

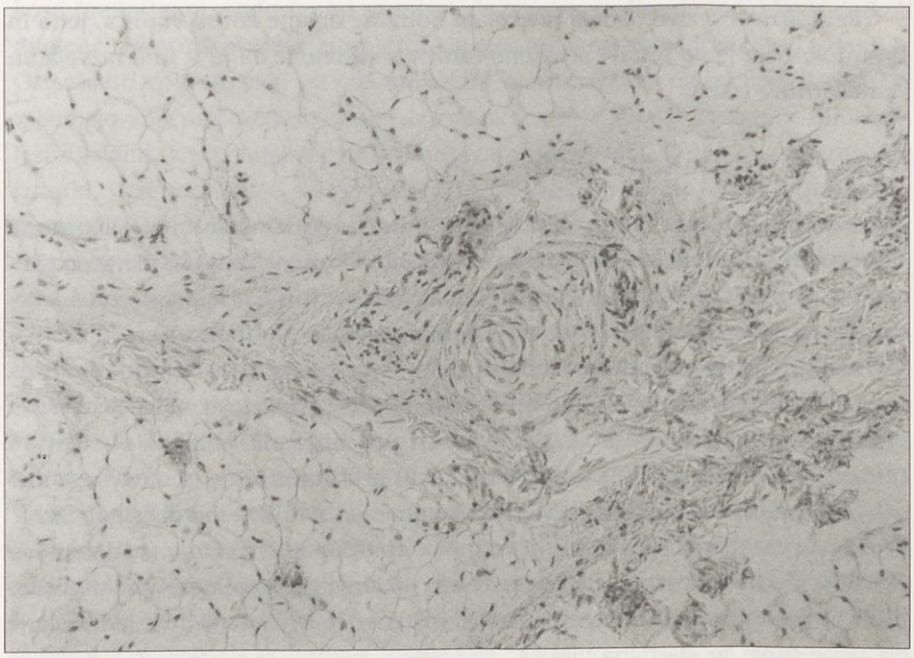

SLIKA 9.1:
Maščobno vezivo, ×400

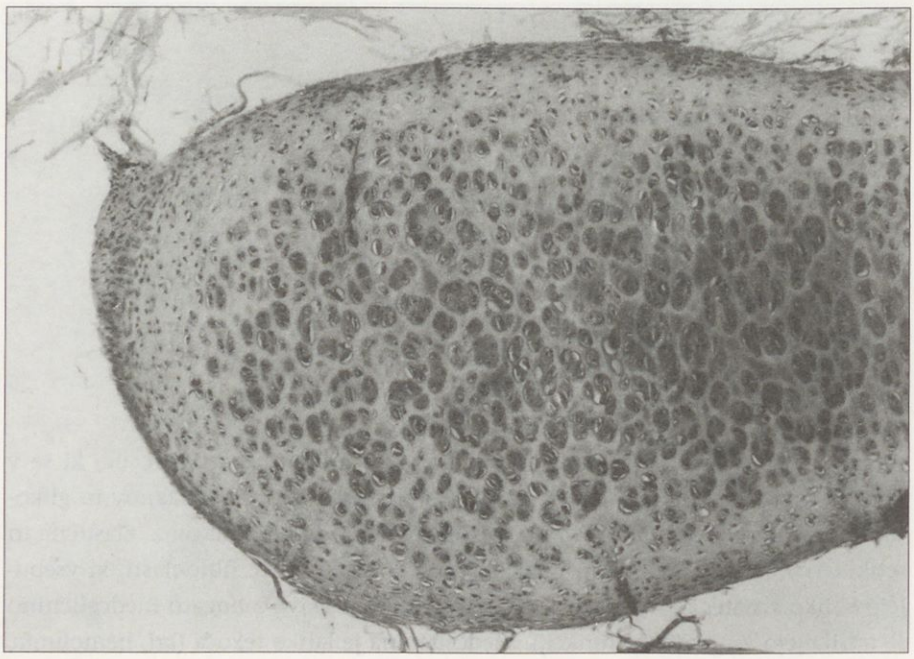

SLIKA 9.2:
Hialini hrustanec, ×100

Rahlo vezivo je iz tankih kolagenih in elastičnih vlaken, medceličnine ter različnih celic kot so fibroblasti, fibrocite, makrofagi, mast celice in krvne celice. Rahlo vezivo je razvito v podkožju, okrog žlez, žil, mišičnih vlaken in živcev.

Fibrilarno vezivo je iz gostih snopov kolagenih vlaken, celice so predvsem fibroblasti in fibrocite. Vlakna lahko potekajo paralelno tako kot v kitah in ligamentih ali pa so neurejeno razporejena kot v usnjici kože.

Maščobno vezivo je po zgradbi podobno rahlemu vezivu (sl. 9.1), ima pa malo medceličnine in velike maščobne celice, v katerih se kopičijo maščobe. Razlikujemo belo in rjavo maščobno tkivo, zadnje je razvito predvsem pri živalih, pri človeku pa bolj v embrionalnem obdobju.

Retikularno vezivo obdaja predvsem notranje organe kot so vranica, jetra in limfni vozli in je po sestavi podobno rahlemu vezivu, le da je iz fino razvejanih retikularnih vlaken.

Hrustančno tkivo

Hrustančne celice so hondroblasti in hondrocite ki izločajo medceličnino iz hondroitin sulfata, keratan sulfata in hialuronske kisline. Vanjo so vključena kolagena ali elastična vlakna. Celice so v majhnih prostorih – lakunah, med katerimi je matriks. Hrustanec je obdan s pohrustančnico (perihondrij) iz fibrilarnega veziva, ki je dobro prekrvavljena. Snovi v tkivu prehajajo z difuzijo, površina hrustančnih celic je povečana z mikrovili. Glede na lastnosti medceličnine in vrste ter razporeditev vlaken razlikujemo tri tipe hrustanca: hialini, elastični in fibrilarni hrustanec. Hialini hrustanec (sl. 9.2) je iz amorfnega, homogenega matriksa, ki ima steklast videz. Celice so v lakunah, v matriksu so kolagena vlakna, zgoščena proti periferiji. Hialini hrustanec v embrionalnem stanju tvori zasnovo za kosti, v odraslem stanju pa je predvsem na kostnih sklepih, v sapniku, bronhijih in prednjih delih reber. Elastični hrustanec je iz medceličnine, ki vsebuje elastične snovi in elastična vlakna, zgoščena v sredini. Iz elastičnega hrustanca so uhelj, poklopec sapnika, grlo in Evstahijeva cev. V fibrilarnem hrustancu so gosti snopi kolagenih vlaken, med katerimi so redke hrustančne celice urejene v stolpcih. Fibrilarni hrustanec je razvit v medvretenčnih ploščicah in nekaterih

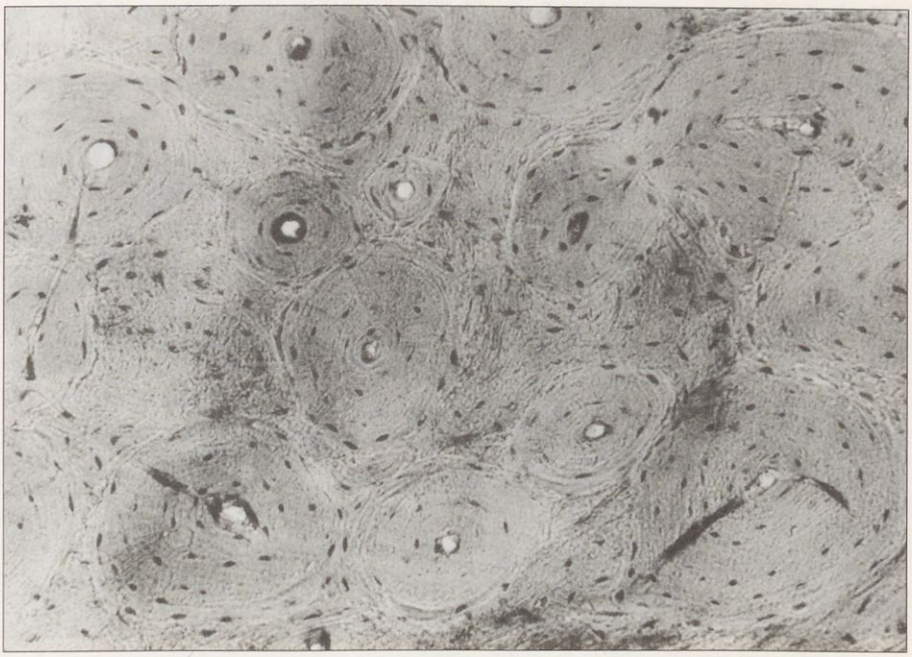

SLIKA 9.3:
Kompaktna kost iz osteonov, ×160

drugih sklepih. Hrustanec raste z delitvijo hondrocit (intersticielna rast) in to z apozicijo iz zarodnih celic v perihondriju ali z vrivanjem. V odraslem stanju pogosto prihaja do kalcifikacije hrustančnega matriksa. Sklepni hrustanec v stiku s kostjo ima mineraliziran matriks, v razvoju osebka kalcificira hrustnčni matriks v procesu nastajanja nadomestne kosti, lahko pa je kalcifikacija tudi posledica staranja.

Kostno tkivo

V kostnem tkivu razlikujemo več tipov celic. Osteoprogenitor celice na površini kosti (periosteum, endosteum) so mirujoče rezervne celice, ki se lahko kadarkoli diferencirajo v osteoblaste, ki izločajo kolagena vlakna in medceličnino (osteoid). Osteoblasti vplivajo tudi na mineralizacijo matriksa, tako da izločajo vezikle, ki vsebujejo alkalno fosfatazo. Zrela kostna celica osteocita je zvezdaste oblike in leži v lakuni, ki je obdana z mineraliziranim matriksom. Celice se povezujejo z izrastki, ki se razpredajo po kanalčkih (kanalikuli). Osteocite lahko tudi izločajo matriks ali pa ga le vzdržujejo. Osteoklasti so velike večjedrne celice, ki omogočajo resorpcijo kosti. Razgrajevanje kosti in ponovno nalaganje sta osnovna procesa, ki omogočata stalno prestrukturiranje kosti.

Glede na razporeditev medceličnine, vlaken in celic ločimo dva tipa kostnega tkiva: gobasto kost (os spongiosa) in kompaktno kost (os compacta). Kompaktna kost je sestavljena iz cilindričnih osteonov (sl. 9.3). V sredini osteona je Haversov kanal, v katerem so žile, osteoprogenitor celice in vezivno tkivo. Okrog kanala so razporejene koncentrične Haversove lamele (mineraliziran matriks in kolagena vlakna), med katerimi so lakune z osteocitami. Haversovi kanali so prečno povezani z Volkmanovimi kanali. Med osteoni so intersticielne lamele, ki so ostanek prvotnih osteonov. Na površini kosti pod periostom so generalne lamele. Gobasta kost je podobna kompaktni, le da nima pravih osteonov. Mineralizirani matriks je urejen v trabekule, ki obdajajo prostore z žilami. Zgradba kosti je odvisna tudi od njenega nastanka in od zrelosti kosti. Zrela kost je navadno urejena lamelarno, medtem ko je nezrela kost bolj vlaknasta. Kost nastane v procesu osifikacije in sicer na dva načina. Membranska kost nastane iz vezivnega tkiva s pokosteneva-

SLIKA 9.4:
Nezrela membranska kost iz trabekul (T), ×160

njem mezenhimatskega tkiva – intramembranska osifikacija. Tako nastajajo membranske kosti lobanje, spodnja čeljust in ključnica. Mezenhimatske celice se v predelih, kjer naj bi se razvila kost koncentrirajo v vezivno ploščo – membrano. Postopoma se diferencirajo v osteoblaste, ki izločajo matriks, ki se organizira v posamezne trabekule. Te se postopoma povečujejo in povežejo v omrežje trabekul. Med njimi so prostori napolnjeni z žilami in vezivom. Tako nastane nezrela membranska kost (sl. 9.4). Nadomestna kost nastaja v procesu endohondralne osifikacije (sl. 9.5). Tako nastajajo kosti okončin, vretenca in kratke kosti. V embrionalnem razvoju najprej nastane hrustančni model kosti iz hialinega hrustanca. V razvoju zarodka hrustančne celice v centru bodoče kosti počasi hipertrofirajo in

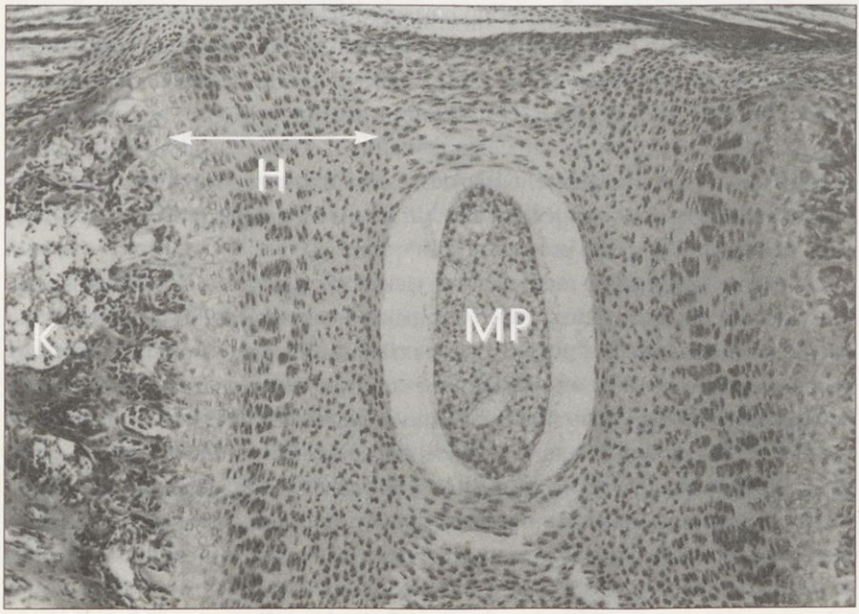

H: hrustanec;
K: kost;
MP: medvretenčna ploščica.

SLIKA 9.5:
Endohondralna osifikacija vretenca, ×100

hrustančni matriks postopoma mineralizira. Pod periostom se razvije dermalna kostna manšeta, tanka plast kostnega tkiva, ki nastane tako, da osteoblasti izločajo kostni matriks. Hrustančne celice v sredini hrustančnega modela propadajo in v votlino, ki pri tem nastane vdre žila, ki prinese osteoprogenitor celice. Te se diferencirajo v osteoblaste, ki se nalagajo na mineraliziran hrustančni matriks. Osteoblasti izločajo kostni matriks in tako na mestu, kjer je bil prej hrustanec nastaja kost .

Vaja

1. Histološki preparat ligamenta in sklepne ovojnice: zgradba rahlega in fibrilarnega veziva.
2. Histološki preparat mišjega in kunčjega sapnika: zgradba hialinega hrustanca.
3. Histološki preparat zbrusa goveje kosti: zgradba zrele kompaktne kosti.
4. Histološki preparat mlade lobanjske kosti: intramembranska osifikacija.
5. Histološki preparat notranjega ušesa prašiča: endohondralna osifikacija senčnične kosti.

SLIKA 9.4:

Nezrela membranska kost in trabekul (T), ×160

nlem mezenhimalskega tkiva – intramembranska osifikacija. Tako nastajajo membranske kosti lobanje, spodnja čeljust in ključnica. Mezenhimatske celice se v predelih, kjer naj bi se razvila kosti koncentrirajo v vezivno plošče – mezenhim. Postopoma se diferencirajo v osteoblaste, ki izločajo matrico, ki se organizira v poznejše trabekule. Te se postopoma povečujejo in povežejo v omrežje trabekul. Med njimi so prostori napolnjeni z žilami in vezivom. Tako nastane nezrela membranska kost (sl. 9.4). Nadomestna kost nastaja v procesu endohondralne osifikacije (sl. 9.5). Tako nastajajo kosti okončin, vretenca in kratke kosti. V embrionalnem razvoju najprej nastane hrustančni model kosti iz hialinega hrustanca. V razvoju zaradi hipertrofične celice v centru bodoče kosti počasi hipertrofirajo in

SLIKA 9.5:

Endohondralna osifikacija vretenca, ×100

H: hodbarnica
K: kost
M: medvrstna

Mišično tkivo

Mišično tkivo je iz mišičnih vlaken, celic z ultrastrukturnimi posebnostmi kot so miofilamenti, sarkosomi, sarkoplazemski retikulum in sarkolema. Te strukture omogočajo krčljivost celic. Po obliki in razporeditvi celic razlikujemo prečno-progasto in gladko mišično tkivo. Prečno-progasto je skeletno in srčno mišičevje, gladko pa je predvsem mišičevje notranjih organov in žil.

Skeletno mišičevje je iz dolgih, večjedrnih mišičnih vlaken, ki so iz miofibril, kjer so miofilamenti urejeni v sarkomere vidne že s svetlobnim mikroskopom. Vlakna so bogato ožiljena in oživčena, v njih so tudi mišična vretena, ki so proprioreceptorji. Posamezna mišična vlakna so obdana s tanko ovojnico – endomizij, ki je iz rahlega veziva, v katerem so kapilare. Snope mišičnih vlaken obdaja perimizij, v katerem so večje žile, vso mišico pa obdaja epimizij iz gostega vezivnega tkiva. Med plazmalemo in bazalno lamino mišičnega vlakna so satelitske celice iz katerih se ob najmanjši poškodbi razvijejo mioblasti. Histološko lahko ločimo dva tipa vlaken, rdeča in bela mišična vlakna, navadno dobimo v eni mišici oba tipa vlaken. Rdeča vlakna so tanjša, imajo veliko mitohondrijev, se počasi utrudijo in so šibkejša, bela vlakna so debelejša, z manj mitohondrijev, se hitro utrudijo in so močnejša. Prečno progasta mišična vlakna so oživčena v predelu motorične ploščice, kjer se povezuje aksonski terminal motoričnega živca z receptorskim mestom na mišičnem vlaknu. Na tem mestu nastane vgreznitev – nevromuskularna sinaptična reža.



SLIKA 10.1:
Skeletna mišica, ×100

SLIKA 10.2:
Srčna mišica, ×640

Srčno mišičevje je v osnovi podobno skeletnemu, razlikuje se v nekaterih ultrastrukturnih posebnostih mišičnih vlaken. Vlakna so razvejana in celice so povezane z interkalarnimi diski, ki so po zgradbi podobni dezmosomom. Celice so večinoma enojedrne, jedra ležijo v sredini.

Gladko mišičevje je iz vretenastih mišičnih vlaken, ki so enojedrna. Ureditev miofilamentov v gladkem mišičnem vlaknu je drugačna, kot v prečno-progastem. Aktinski in miozinski filamenti so urejeni v nekakšno omrežje in se pritrjajo na posebne goste strukture iz α-aktinina, ki so razporejene po vsem vlaknu. Gladka mišična vlakna so v stenah žil, v prebavni cevi, žlezah, dihalnih poteh, izločalnih in spolnih kanalih. Pojavljajo se lahko posamezno, v manjših skupinah ali v slojih. Krčenje gladkih mišic je pod vplivom avtonomnega živčnega sistema, postganglionarni nevroni oživčujejo nekatera mišična vlakna, nevromuskularni stik ni podoben motorični ploščici prečno progastega vlakna. Kontrakcije gladkih mišic so veliko počasnejše in manj tonične kot kontrakcije prečno progastih vlaken.

Vaja

1. Histološki preparat prečno progaste mišice: skeletna in srčna mišica.
2. Histološki preparat krvnih žil: zgradba arterije in vene, gladke mišice.

Stena večjih krvnih žil, arterij in ven je troplastna (sl. 10.3), stena kapilar pa eno ali dvoplastna (sl. 10.4). Notranja plast žile je tunica intima, ki je iz ploščatega epitela in je pri kapilarah edina plast, ki tvori steno žile. Srednja plast ali tunica media je različna pri venah in arterijah. Elastične arterije imajo izrazito srednjo plast, ki je predvsem iz elastičnih vlaken, manj pa je kolagenih vlaken gladkih mišičnih celic. Zelo izrazita je lamina elastica interna, nagubana elastična plast na meji med tunico intimo in medio. Mišične arterije so zgrajene podobno, le da je v srednji plasti več gladkih mišičnih vlaken. Tunica media je pri venah zelo tanka in jo je težko razlikovati od tunike intime. Zunanja plast žil je tunica adventitia. Ta je iz kolagenih in elastičnih vlaken, v njej so pogosto manjše žile (vasa vasorum), ki prehranjujejo steno žile.

3. Histološki preparat tankega črevesa: zgradba stene tankega črevesa, gladke mišice.

TI: tunica intima;
TM: tunica media;
TA: tunica adventitia.

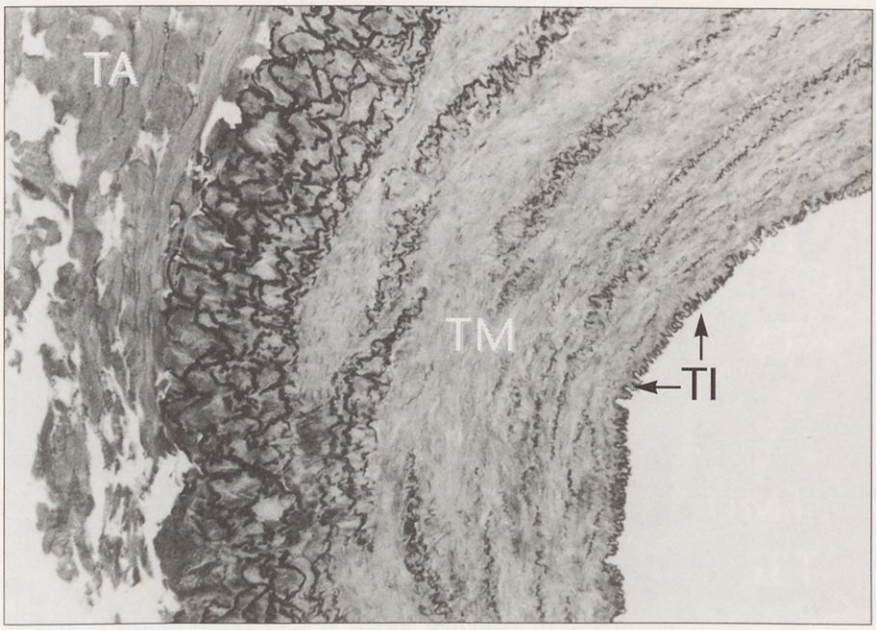

SLIKA 10.3:
Stena večje krvne žile, ×100

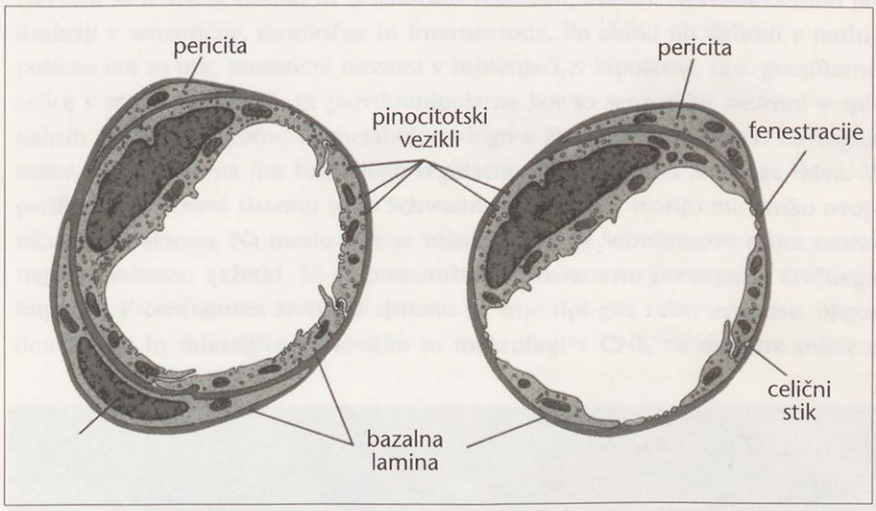

SLIKA 10.4:
Dva tipa kapilar

Stena tankega črevesa (sl. 10.5) je štiriplastna in na svetlinski površini nagubana v črevesne resice (villi intestinales). Črevesna sluznica (tunica mucosa) je iz enoplastnega absorpcijskega in žleznega epitela (lamina epitelialis mucosae), ki je iz absorpcijskih celic enterocit, iz enoceličnih čašastih žlez in iz večceličih žlez (Lieberkhünova kripta). Pod epitelom je plast veziva in limfne kapilare (lamina propria mucosae), pod vezivom pa tanka plast gladkih mišičnih vlaken (lamina muscularis mucosae). Druga plast črevesne stene je vezivna tunica submucosa, v kateri so krvne in limfne žile ter živčni pleteži. Mišična plast črevesne stene (tunica muscularis) je iz notranje krožne in zunanje vzdolžne gladke muskulature. Med njima so živčni pleteži (Auerbachov plexus). Zunanja plast črevesne stene je vezivna ovojnica (tunica serosa).

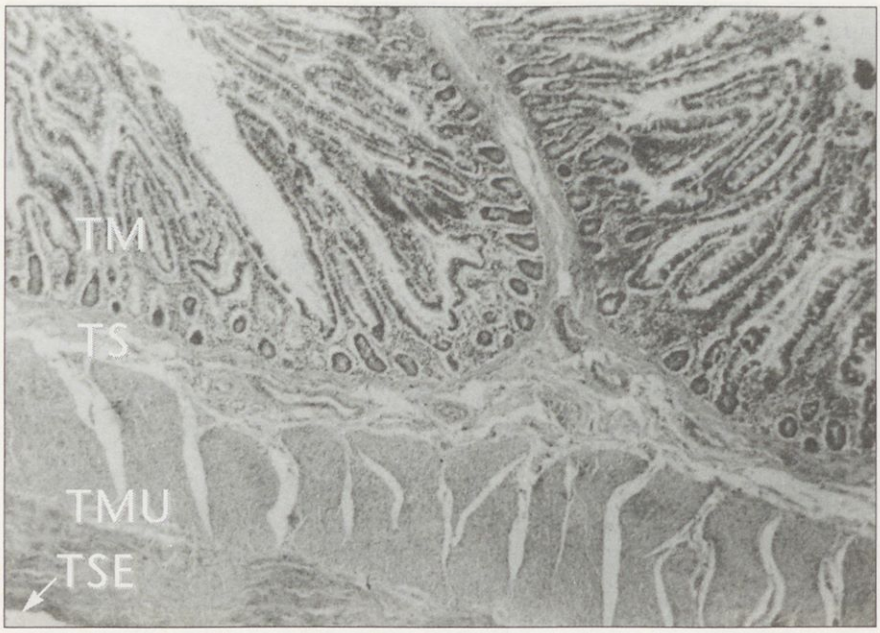

TM: tunica mucosa;
TS: tunica submucosa;
TMU: tunica muscularis;
TSU: tunica serosa.

SLIKA 10.5:
Stena tankega črevesa, ×50

Živčno tkivo in zgradba živčnega sistema

Živčno tkivo sestavlja živčni sistem organizma. Živčni sistem regulira delovanje organov v telesu in povezuje organizem z okoljem, tako da preko sistema efektorjev odgovarja na dražljaje iz okolja. Živčevje višjih živali je iz centralnega živčnega sistema (CNS), ki je iz možganov in hrbtenjače in perifernega živčnega sistem (PNS), ki je iz živcev, ganglijev in receptorjev.

Živčno tkivo je iz specializiranih živčnih celic nevronov, ki sprejemajo informacijo od ustreznih receptorjev in jo prevajajo v obliki impulzov na druge celice. Medcelične povezave med nevroni ali nevronov z drugimi celicami so sinapse. Nevroni so iz telesa (soma) in iz izrastkov (dendriti, akson). Nevrone delimo po funkciji v senzorične, motorične in internevrone. Po obliki jih delimo v multipolarne kot so npr. motorični nevroni v hrbtenjači, v bipolarne, npr. granularne celice v malih možganih in psevdounipolarne kot so senzorični nevroni v spinalnih ganglijih. Oporno in metabolno vlogo v živčnem tkivu imajo nevroglia celice, pripisujejo pa jim tudi vlogo regulacije pri nastajanju živčnega tkiva. V perifernem živčnem sistemu so to Schwannove celice, ki tvorijo mielinsko ovojnico okrog aksona. Na mestu kjer se stikajo sosednje Schwannove celice nastanejo Ranvierovi zažetki, ki so pomembni za skokovito prevajanje živčnega impulza. V centralnem živčnem sistemu so trije tipi glia celic: astrocite, oligodendrocite in mikroglia. Mikroglia so makrofagi v CNS, so majhne celice z

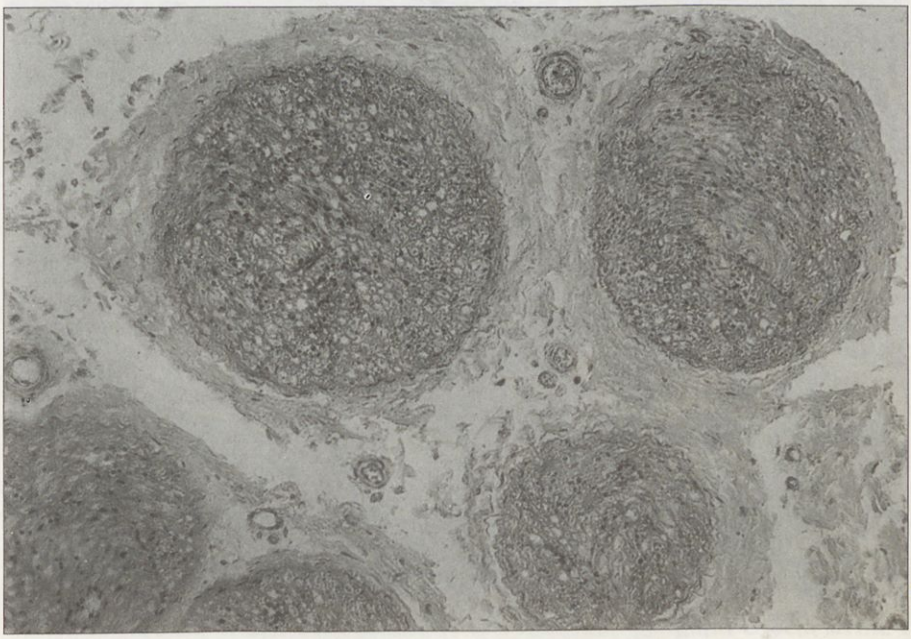

SLIKA 11.1:
Spinalni živec iz mieliziranih živčnih vlaken, ×160

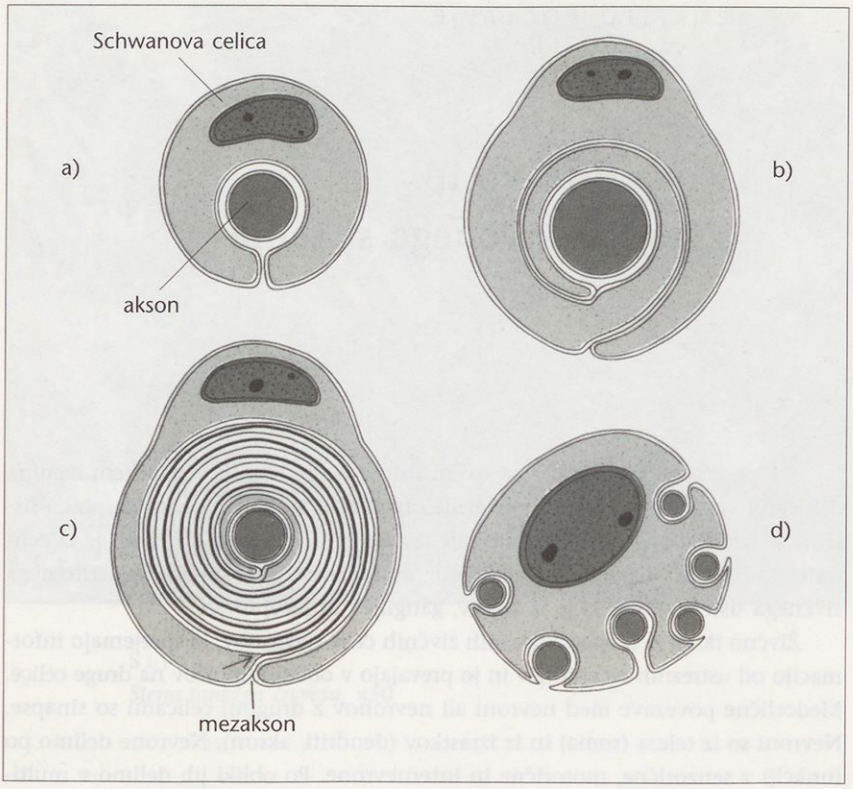

SLIKA 11.2:
Nastanek mielinske ovojnice (a-c), Schwanova celica z nemieliziranimi aksoni

veliko lizosomi. Astrocite so največje glia celice in so lahko protoplazemske ali fibrozne. Prve prevladujejo v sivini, druge v belini. Verjetno sodelujejo pri prenosu snovi med krvjo in živčnim tkivom. Oligodendrocite tvorijo mielin v CNS in to tako, da obdajo več aksonov. Ependim je posebna oblika glia celic, ki

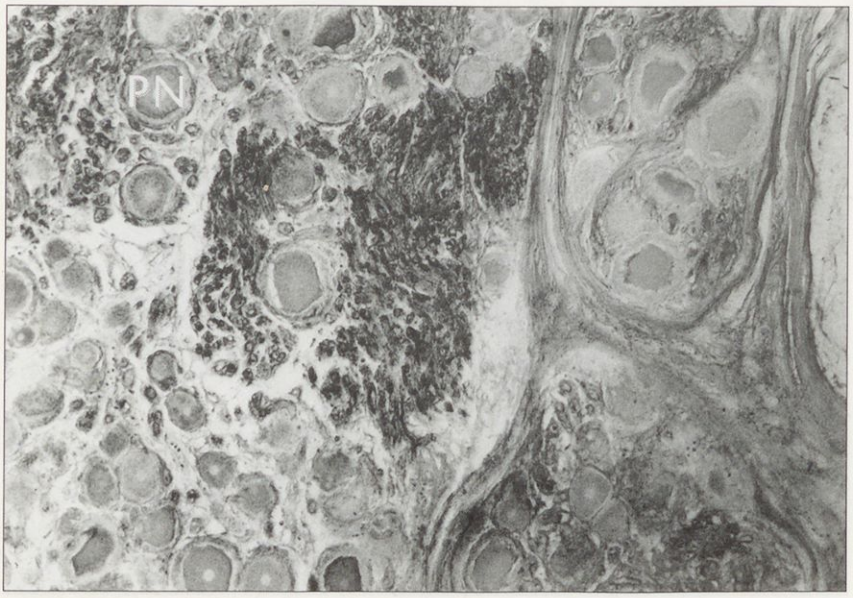

PN: psevdounipolarni nevron.

SLIKA 11.3:
Spinalni ganglij, ×100

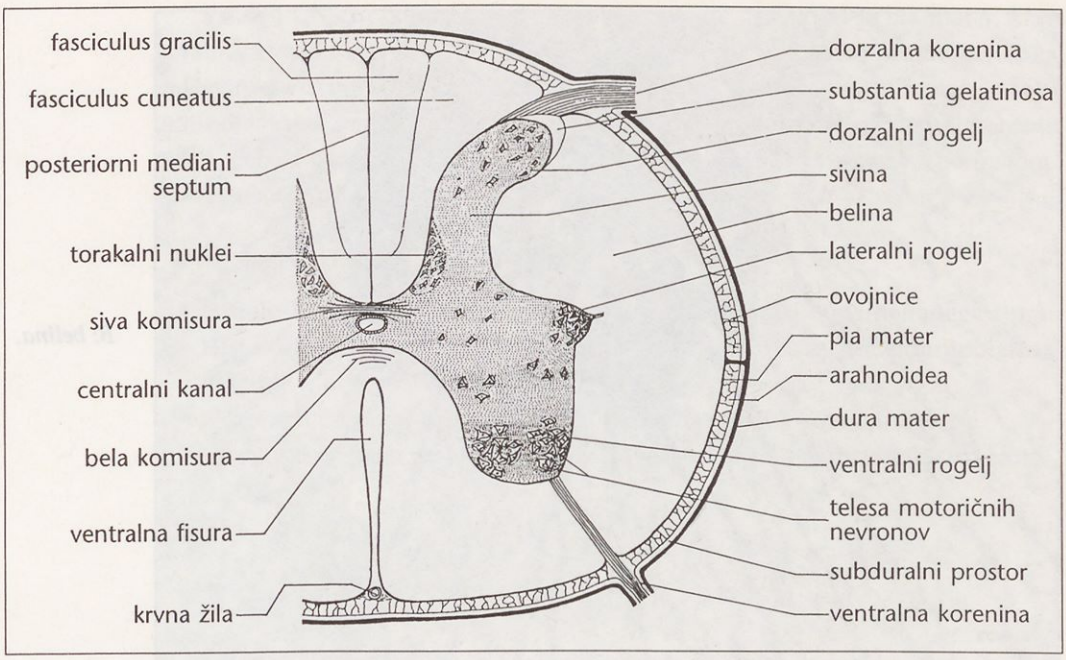

SLIKA 11.4A:
Shema zgradbe hrbtenjače

obdajajo kanale možganskih ventriklov in centralni kanal hrbtenjače. To so kubične do cilindrične celice, ki so v povezavi s kapilarami, včasih lahko tvorijo cerebrospinalno tekočino (plexus chorioideus). Poleg celic sestavljajo živčno tkivo še številne krvne žile, ki so z bazalnimi laminami ločene od živčnega tkiva. V CNS so razvite specializirane krvno – možganske pregrade, ki preprečujejo vstop nekaterih snovi v CNS.

Histološka zgradba perifernega živčnega sistema

Živec (sl. 11.1) je snop mieliziranih (A vlakna) ali nemieliziranih (C vlakna) živčnih vlaken ki jih povezuje vezivno tkivo. Živčno vlakno je akson obdan z membrano Schwannove celice (sl. 11.2). Število živčnih vlaken v živcu je različno. Vlakna in Schwannove celice obdaja endonevrij iz finih kolagenih vlaken in fibroblastov. Perinevrij ki ima zaščitno funkcijo obdaja snop vlaken, in je iz ploščatih celic, ki ležijo na bazalni membrani. Celice so krčljive, v primeru da so razporejene v več slojih so med njimi kolagena vlakna. Celoten živec je obdan z epinevrijem v katerem so krvne žile, fibroblasti in maščobne celice.

Gangliji so skupki teles živčnih celic in vlaken. Spinalni gangliji (sl. 11.3) so telesa psevdounipolarnih senzoričnih nevronov obdana s satelitskimi celicami, ki tvorijo kapsulo okrog telesa nevrona. Med telesi so snopi živčnih vlaken. Simpatični gangliji so iz teles avtonomnih postsinaptičnih nevronov in živčnih vlaken , ki se z sinapsami povezujejo s presinaptičnimi vlakni nevronov, katerih telesa so v CNS.

Histološka zgradba centralnega živčnega sistema

Hrbtenjača (medulla spinalis) je cilindrična struktura iz 31 segmentov,od katerih je vsak povezan s parom spinalnih živcev. Sivina hrbtenjače (sl. 11.4a) je v obliki črke H, tu so predvsem telesa nevronov, dendriti, nemielizirani aksoni in glia celice. V ventralnem roglju (sl. 11.4b) so telesa eferentnih, motoričnih nevronov. Telesa aferentnih, senzoričnih nevronov so v spinalnih ganglijih Otočki sivine v CNS se imenujejo nuklei. Okrog sivine je belina iz mieliziranih aksonov, glia celic in krvnih žil.

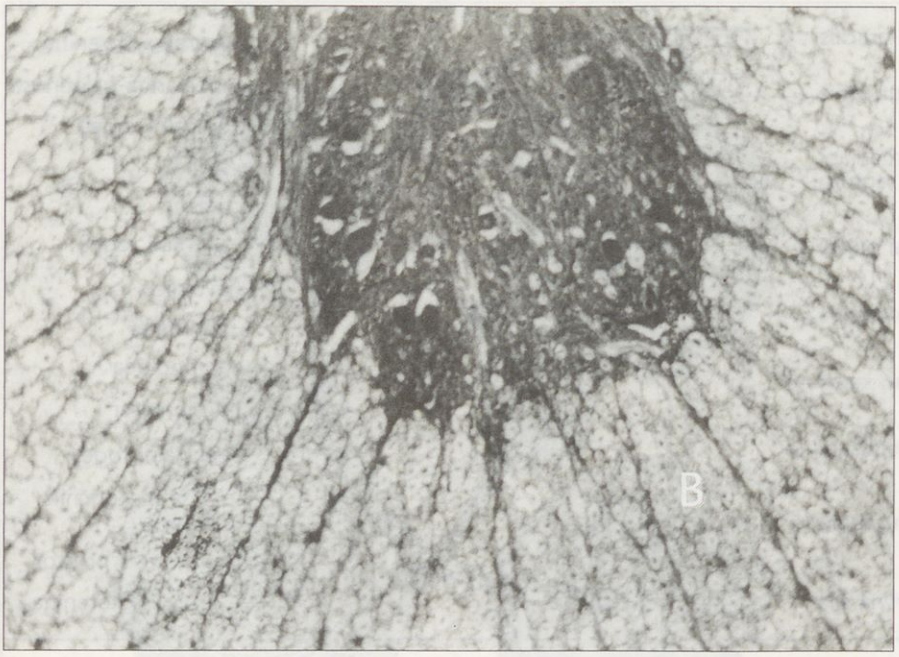

B: belina.

SLIKA 11.4B:
Ventralni rogelj sivine hrbtenjače, ×100

Mali možgani (cerebellum) so iz sive skorje (cortex) in bele sredice (medulla). Skorja je iz treh slojev (sl. 11.5). Skrajnji zunanji je molekularni sloj, v katerem so predvsem aksoni bipolarnih nevronov, dendriti Purkinjejevih celic in košaraste glia celice. Za njim je sloj iz teles Purkinjejevih celic, najbolj notranji pa je granularni sloj iz bipolarnih nevronov. Te celice sprejemajo vzburjenja iz ostalih delov CNS. Njihovi aksoni segajo v molekularni sloj, kjer se cepijo v obliki vlaken T in se povezujejo z dendriti Purkinjejevih celic in s košarastimi celicami. Informacija iz malih možganov se prevaja po aksonih Purkinjejevih celic. Belina, v notranjosti je iz živčnih vlaken, nevroglia celic in manjših krvnih žil.

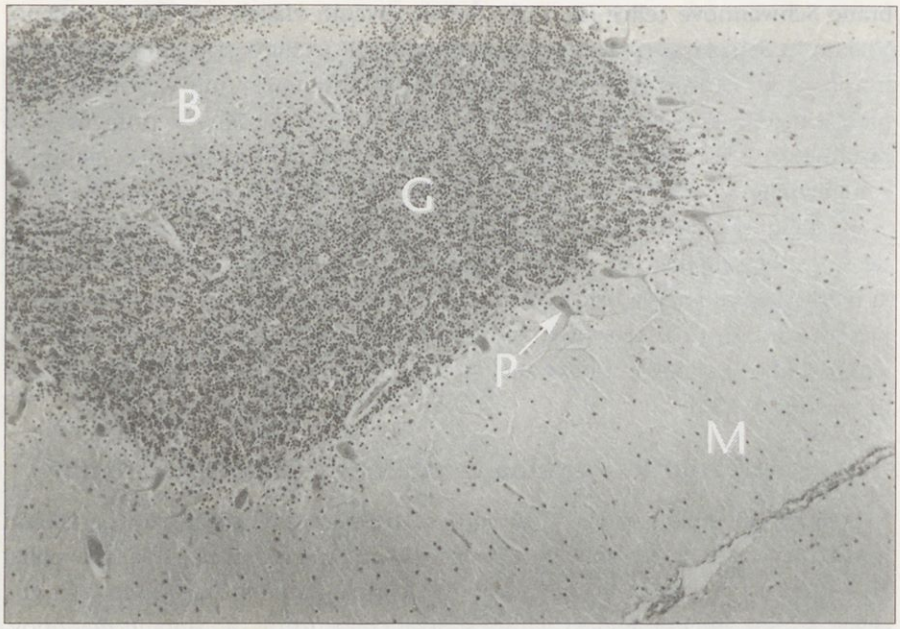

M: molekularni sloj;
G: granularni sloj;
P: Purkinjejeve celice;
B: belina.

SLIKA 11.5:
Mali možgani

Vsi deli CNS so pokriti z ovojnicami (meninge), najtanjša je pia mater, ki je iz rahlega veziva in v tesni povezavi z vezivno ovojnico žil. Arachnoidea je tanka pajčevinasta ovojnica, ki je s tankimi trabekulami povezana s pio mater. V subarahnoidalnem prostoru med njima je cerebrospinalna tekočina. Dura mater je trdna, debela ovojnica iz gostega fibrilarnega veziva in je povezana s periostom. Kri se pretaka po venoznih sinusih.

Vaja

1. Histološki preparat spinalnega živca človeka: zgradba mieliniziranega živca.
2. Histološki preparat spinalnega ganglija človeka: telesa psevdounipolarnih nevronov.
3. Histološki preparat hrbtenjače miši in zajca: zgradba sivine in beline.
4. Histološki preparat malih možganov človeka in zajca: zgradba skorje in sredice.

Kemoreceptorji

Receptorji so posamezne celice, skupine celic ali čutilni organi, ki zaznavajo dražljaje in jih posredujejo centralnemu živčnemu sistemu. Eksteroreceptorji zaznavajo dražlajaje v zunanjem, interoreceptorji pa v notranjem okolju.

Čutilne celice so najbolj specializiran tip epitelnih celic s posebno izoblikovanimi strukturami za zaznavanje dražljajev. V primeru, da ima čutilna celica lasten akson po katerem se vzburjenje prevaja v centralni živčni sistem, govorimo o primarnem receptorju. Primer takih receptorjev so čutilne celice v vohalni sluznici sesalcev in paličice ter čepki v mrežnici. Čutilna celica, ki nima lastnega aksona in se povezuje s sinapsami z aksonom živčne celice je sekundarni receptor. Sekundarne čutilne celice so v okušalnih brstičih in v Cortijevem organu. Čutilnoživčne celice so receptorji v koži, njihovi čutilni deli so prosti živčni končiči. Osnovna naloga receptorjev je pretvorba energije dražljaja v električno energijo živčnega impulza. Pod vplivom dražljaja pride do lokalne spremembe mirovnega membranskega potenciala (depolarizacija) na receptorskem delu čutilne celice. Vsako spremembo mirovnega potenciala imenujemo generator potencial. Njegova jakost je odvisna od intenzitete dražljaja. Ustrezen generator potencial sproži akcijski potencial živčnega vlakna. Njegova jakost vpliva na frekvenco akcijskih potencialov. Glede na vrsto dražljaja, ki ga zazna določen receptor razlikujemo kemoreceptorje, ki zaznavajo kemijske snovi v plinasti ali topni obliki, mehanoreceptorje, ki zazanavajo mehanske spremembe, fotoreceptorje, ki jih stimulira svetloba in termoreceptorje občutljive na spremembe v toploti. Kemoreceptorji so pri večini vretenčarjev razviti kot gustoreceptorji s katerimi zazanavajo okus in olfaktoreceptorji, čutilo za voh.

Čutila za okus – gustoreceptorji

Čutilo za okus je večinoma razporejeno ob vhodu v prebavno cev. Pri kopenskih živalih so gustoreceptorji nameščeni predvsem v ustni votlini, na jeziku in v žrelu, pri vodnih pa lahko po vsej telesni površini. Osnovni strukturni in funkcionalni element okušalnih organov je okušalni brstič (sl. 12.1). Leži v epitelu in se na vrhu odpira z okušalno poro. Okušalni brstič je iz treh tipov celic. Sekundarne čutilne celice ali nevroepitelialne celice segajo od bazalne lamine do okušalne pore, kjer so mikrovili obdani z gosto amorfno snovjo, ki jo izločajo oporne celice. Bazalne celice so manjše in ležijo na robu brstiča, iz njih se razvijejo nove čutilne in oporne celice. Dendriti živčnih celic potekajo skozi bazalno lamino okušalnega brstiča in se povezujejo s čutilnimi celicami. Pri ribah in dvoživkah so okušalni brstiči razporejeni v epitelih okrog glave in na telesni površini. Pri kopenskih vretenčarjih pa so brstiči v papilah (brbončice) jezika. Najbolj pogoste so filiformne papile, ki so majhne in nimajo okušalnih brstičev. Fungiformne papile v obliki gobjega klobuka imajo okušalne brstiče predvsem na dorzalni površini. Na korenu jezika je 7-9 cirkumvalatnih papil z veliko okušalnimi brstiči. Na robu jezika so foliatne papile v obliki paralelnih grebenov, kjer so brstiči razporejeni v epitelu jarkov med sosednjimi papilami.

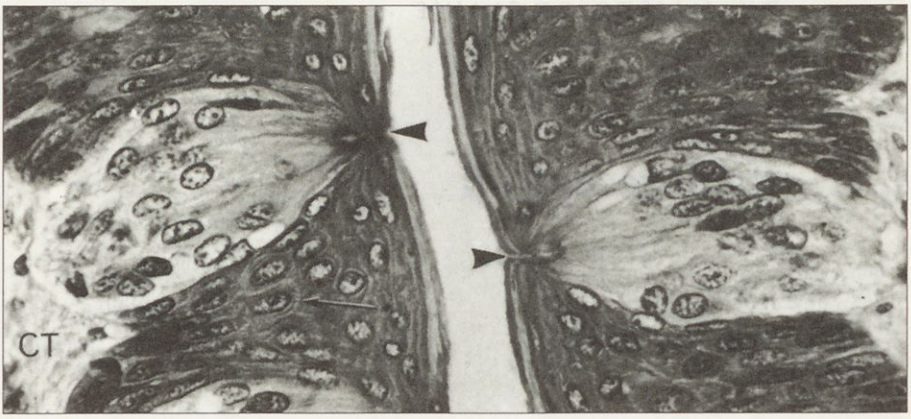

SLIKA 12.1:
Okušalna brstiča se odpirata na površini z majhnimi porami (puščici)

Čutila za voh – olfaktoreceptorji

Čutilo za voh je strukturni del dihalnega sistema in je večinoma nameščeno v bližini začetka prebavne cevi. Nosna votlina se odpira nazven z nosnicami, znotraj pa je pokrita z vohalno in dihalno sluznico (olfaktorna in respiratorna mukoza). Pri človeku je z vohalno sluznico pokrita predvsem streha in mediani ter lateralni deli nosne votline. Vohalna sluznica (sl. 12.2) je iz primarnih čutilnih celic z dolgimi migetalkami, ki ležijo vzporedno z epitelom in so pokrite s tekočim izločkom mukozne membrane. Na bazi čutilne celice je akson, ki vstopa v submukozo in skupaj z drugimi tvori vohalni živec. Oporne celice so prizmatske celice s številnimi mikrovili in so metabolno zelo aktivne. Bazalne celice so manjše in ležijo v predelu, kjer izhaja akson. Vmes je še manjše število krtačastih celic, ki se povezujejo z živčnimi vlakni in omogočajo generalno zaznavanje dražljajev v vohalni sluznici. V submukozi so številne tubuloalveolarne Bowmanove žleze, ki izločajo mukus. V subepitelu so tudi številne krvne in limfne žile ter živci. Dihalni del nosne sluznice je iz nosnih školjk (conchae nasales) in ne vsebuje

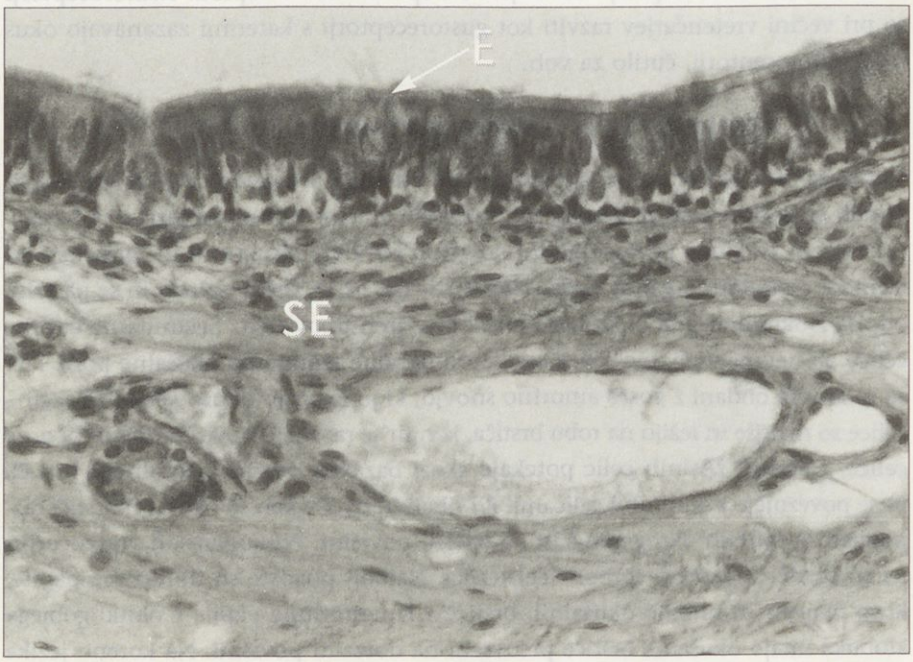

E: vohalni epitel;
SE: subepitel.

SLIKA 12.2:
Vohalna sluznica, ×400

čutilnih celic. Tu se zrak čisti in segreva. Površina školjk je pokrita z večstopenjskim migetalčnim epitelom iz migetalčnih celic, čašastih žleznih celic in bazalnih celic. V subepitelu so številne mukozne in serozne žleze ter žile.

Vaja

1. Histološki preparat ribje glave in zajčjega jezika: zgradba okušalnega brstiča.
2. Histološki preparat vohalne sluznice mačke: vohalni in dihalni epitel.

Slika 12.1:
Okušalna brstica se odpira na površini z majhnim pinom (puščica)

Čutila za vonj – olfaktoreceptorji

Čutilo za vonj je strukturni del dihalnega sistema in je večinoma nameščeno v bližini začetka prehavne cevi. Nosna votlina se odpira nazven z nosnicami, znotraj pa je pokrita z vohalno in dihalno sluznico (olfaktorno in respiratorno mukozo). Pri človeku je z vohalno sluznico pokrita predvsem streha in mediani del lateralni del nosne votline. Vohalna sluznica (sl. 12.2) je iz primarnih čutilnih celic z dolgimi migetalkami, ki ležijo vzporedno z epitelom in so pokrite z rešetčasto lisičkom mukozne membrane. Na bazi čutilne celice je aksom, ki vstopa v submukozo in skupaj z drugimi tvori vohalni živec. Oporne celice so prizmatske celice s številnimi mikrovili in so metabolno zelo aktivne. Bazalne celice so manjše in ležijo v predelu, kjer izhaja aksop. Vmes je še manjše število kitačastih celic, ki se povezujejo z živčnimi vlakni in omogočajo generalno zaznavanje dražljajev v vohalni sluznici. V submukozi so številne tubuloalveolarne Bowmanove žleze, ki izločajo mukus. V subepiteliju so tudi številne žvrne in krvne žile ter živci. Dihalni del nosne sluznice je iz nosnih školjk (conchae nasales) in ni vsebuje

Slika 12.2:
Vohalna sluznica, ×400

Fotoreceptorji

Vretenčarji zaznavajo spremembe v jakosti in barvi svetlobe s pomočjo parnih oči mehurjastega tipa (sl. 13.1), ki omogočajo binokularno gledanje, torej zaznavanje razdalje in globine. Stena očesa je iz treh koncentričnih slojev (sl. 13.2). Zunanji sloj je beločnica ali sklera, na katero se veže šest zunanjih očesnih mišic. Beločnica je iz gostega fibrilarnega veziva in spredaj prehaja v prosojno roženico (cornea). Roženica je iz večslojnega ploščatega epitela, ki je preko membrane povezan s stromo iz kolagenih vlaken. Epitel prehaja v plast endotela, ki se nadaljuje na površini šarenice. Srednji sloj je uvea, ki je iz žilnice (choroidea), spredaj pa prehaja v ciliarnik in šarenico (iris). Žilnica je rjave barve, ker vsebuje veliko melanina, ki absorbira razpršeno svetlobo in je bogato ožiljena. Ciliarnik je iz epitela in iz gladkih mišičnih vlaken, ki se povezujejo z lečo in omogočajo akomodacijo očesa. Šarenica je iz mišic, veziva in pigmentnih celic in zaradi centralne odprtine (zenica) deluje kot zaslonka. S širjenjem in oženjem zenice (pupila) pride v oko različno širok snop svetlobe. Najbolj notranji sloj je tanka mrežnica (retina), ki je iz notranjega čutilnega dela in iz zunanjega pigmentnega sloja. V sprednjem

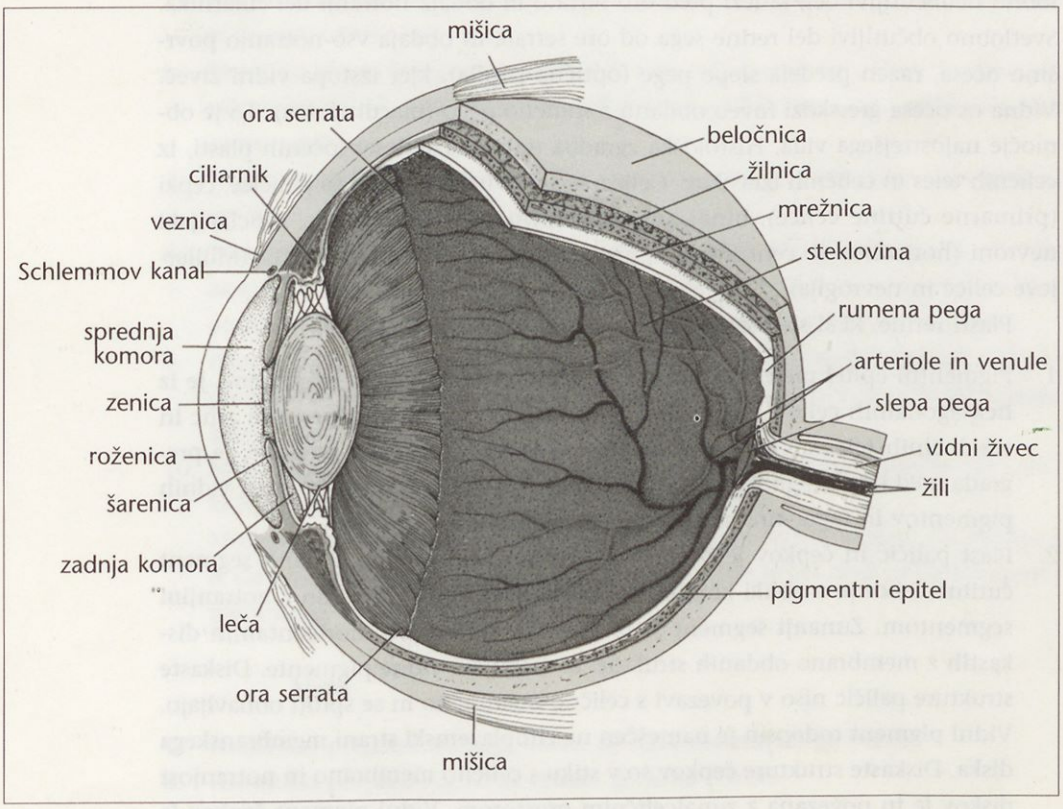

SLIKA 13.1:
Človeško oko

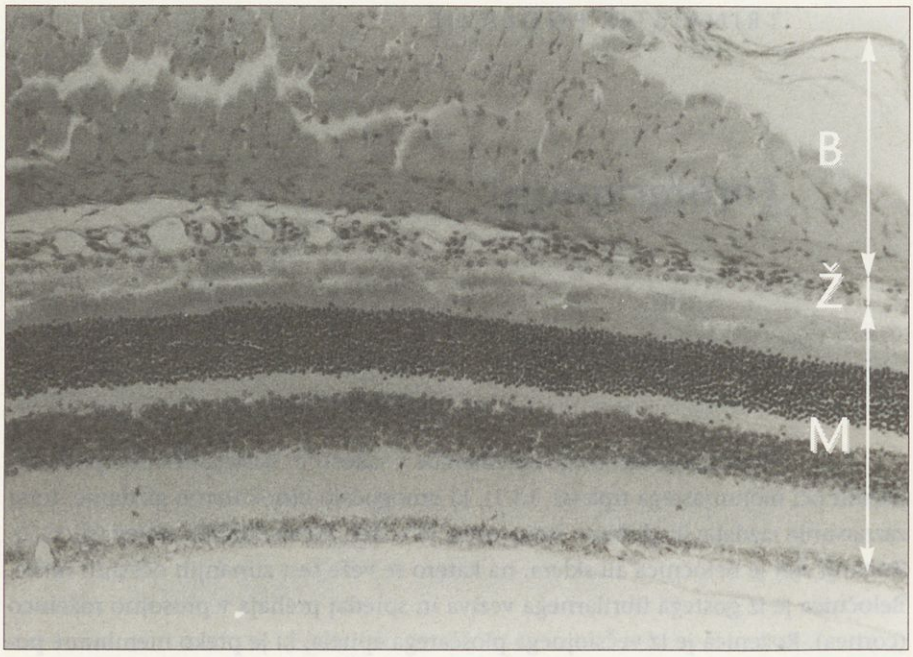

B: beločnica;
Ž: žilnica;
M: mrežnica.

SLIKA 13.2:
Histološka zgradba očesne stene, ×400

delu očesa je bikonveksna leča, obdana s kapsulo iz kolagenih vlaken. Na sprednji površini so celice kubičnega epitela, v notranjosti pa spremenjene epitelne celice vlaknate oblike, ki vsebujejo beljakovine kristaline. Za lečo je steklovina (corpus vitreum), prozorna želatinasta snov pretežno iz hialuronske kisline, kolagena in vode.

Retina je iz dveh funkcionalno različnih delov. V sprednjem delu je svetlobno neubčutljivi del, ki leži pred oro serrato in obdaja notranji del ciliarnika. Svetlobno občutljivi del retine sega od ore serrate in obdaja vso notranjo površino očesa, razen predela slepe pege (optična papila), kjer izstopa vidni živec. Vidna os očesa gre skozi foveo obdano z rumeno pego (macula lutea). To je območje najostrejšega vida. Histološka zgradba retine kaže deset ločenih plasti, iz celičnih teles in celičnih izrastkov. Celice, ki sestavljajo te plasti so paličice, čepki (primarne čutilne celice), bipolarni nevroni in ganglijske celice, asociacijski nevroni (horizontalni, centrifugalni, amakrine celice) in oporne celice (Müllerjeve celice in nevroglia).

Plasti retine, ki si sledijo od zunaj navznoter so (sl. 13.3):

1. Pigmentni epitel meji na žilnico in je z njo povezan preko membrane. Je iz heksagonalnih celic z mikrovili. Celice vsebujejo veliko pigmentnih zrnc in rezidualnih telesc. Vloga tega dela je predvsem absorpcija svetlobe, je pregrada med krvožiljem in retino, ponovno vzpostavlja fotoobčutljivost vidnih pigmentov in fagocitira metabolne produkte fotoreceptorjev.
2. Plast paličic in čepkov je iz čutilnih nastavkov the celic. Zunanji segment čutilne celice je v obliki konusa in je s pecljem (cilija) povezan z notranjim segmentom. Zunanji segment je iz številnih (600-1000) horizontalnih diskastih z membrano obdanih struktur, ki vsebujejo vidne pigmente. Diskaste strukture paličic niso v povezavi s celično membrano in se sproti obnavljajo. Vidni pigment rodopsin je nameščen na citoplazemski strani membranskega diska. Diskaste strukture čepkov so v stiku s celično membrano in notranjost diskov je tu povezana z zunajceličnim prostorom. Vidni pigment čepkov je jodopsin.

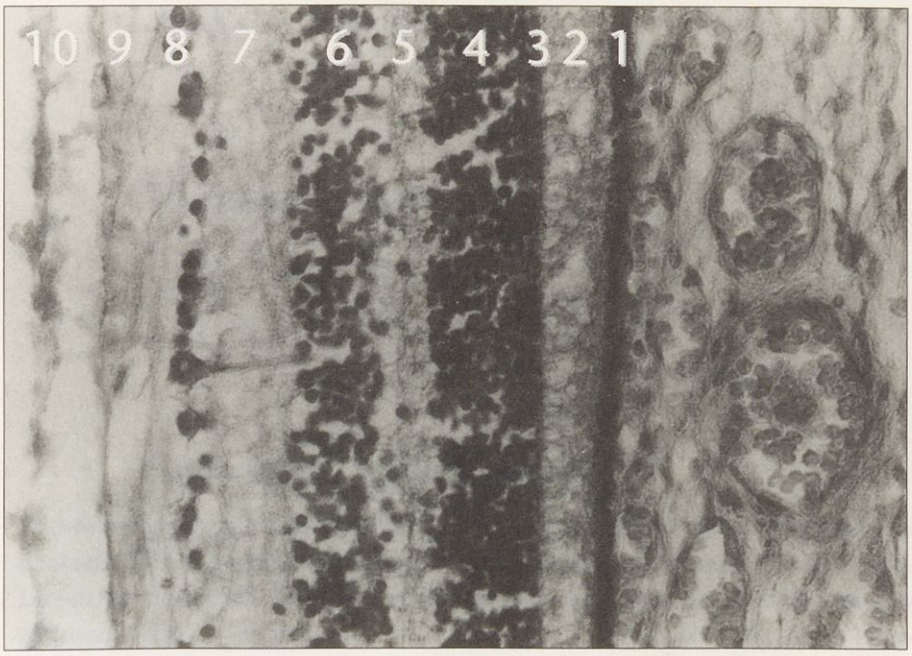

SLIKA 13.3:
Histološka zgradba mrežnice, ×1000

3. Zunanja mejna membrana je predel stikov med apikalnimi deli Müllerjevih celic in paličic ter čepkov.
4. Zunanja zrnata (nuklearna) plast je iz teles paličic in čepkov z jedri. Jedra čepkov so večja in svetlejša ter ovalne oblike.
5. Zunanja mrežasta (pleksiformna) plast je iz prevajalnih delov paličic in čepkov in iz dendritov horizontalnih, bipolarnih in amakrinih celic. To je področje medceličnih povezav, navadno se več paličic in čepkov povezuje z enim bipolarnim nevronom.
6. Notranja zrnata (nuklearna) plast je iz teles bipolarnih nevronov, horizontalnih in amakrinih celic. Tu so tudi jedra Müllerjevih celic, ki so praktično opora za vso retino.
7. Notranja mrežasta (pleksiformna) plast je področje sinaps med bipolarnimi nevroni, amakrinimi in ganglijskimi celicami.
8. Plast ganglijskih celic je iz teles velikih multipolarnih nevronov, katerih aksoni tvorijo optični živec. Dendriti pa se razvejujejo v notranji mrežasti plasti in tvorijo sinapse z bipolarnimi nevroni in amakrinimi celicami.
9. Plast vlaken optičnega živca tvorijo nemielizirani aksoni ganglijskih celic, ki potekajo vzporedno s površino mrežnice in se združujejo v predelu slepe pege, kjer izstopa vidni živec.
10. Notranja mejna membrana je v bistvu bazalna membrana Müllerjevih celic, ki ločuje mrežnico od steklovine (corpus vitreum).

    Mrežnica je bogato ožiljena z arterielnim in venoznim ožiljem, ki vstopata le do notranjega zrnatega sloja, večinoma pa žile ležijo med notranjo mejno membrano in steklovino.

Vaja

1. Histološki preparat mišjega očesa: zgradba mehurjastega očesa.
2. Histološki preparat človeške retine: zgradba retine.

Mehanoreceptorji

Čutila za tip - tangoreceptorji

Pri vretenčarjih so tangoreceptorji prosti živčni končiči ali pa specializirane strukture kot so lamelarna (Vater-Paccinijeva telesca) in Meissnerjeva telesca v koži. Lamelarno telesce (sl. 14.1) je v vezivnem tkivu kože in je iz terminalnega dela živčnega vlakna, ki je brez mielinske ovojnice in obdano s koncentričnimi lamelami iz sploščenih celic povezanih z endonevrijem. Med lamelami je prostor napolnjen s tekočino. V usnjici kože prstov in stopal so številna ovalna Meissnerjeva telesca. To so strukture iz nemieliniziranih živčnih končičev ali terminalnih delov aferentnih živčnih vlaken obdanih z opornimi celicami. Celotno telesce je obdano z vezivno ovojnico.

Čutila za ravnotežje - statoreceptorji

Organi za ravnotežje so pri vretenčarjih del notranjega ušesa (sl. 14.2). Trije polkrožni kanali z ampulami, kjer so čutilne celice, so čutilo za dinamično ravnotežje. Kanali so napolnjeni z endolimfo in izhajajo iz mešička (utriculus). Razporejeni so tako, da so drug proti drugemu orientirani pod pravim kotom. V ampulah so ampularne kriste (crista ampullaris), ki vsebujejo sekundarne čutilne celice z stereocilijami (ciliarne celice), ki so pokrite z želatinsko kupulo. Premik glave

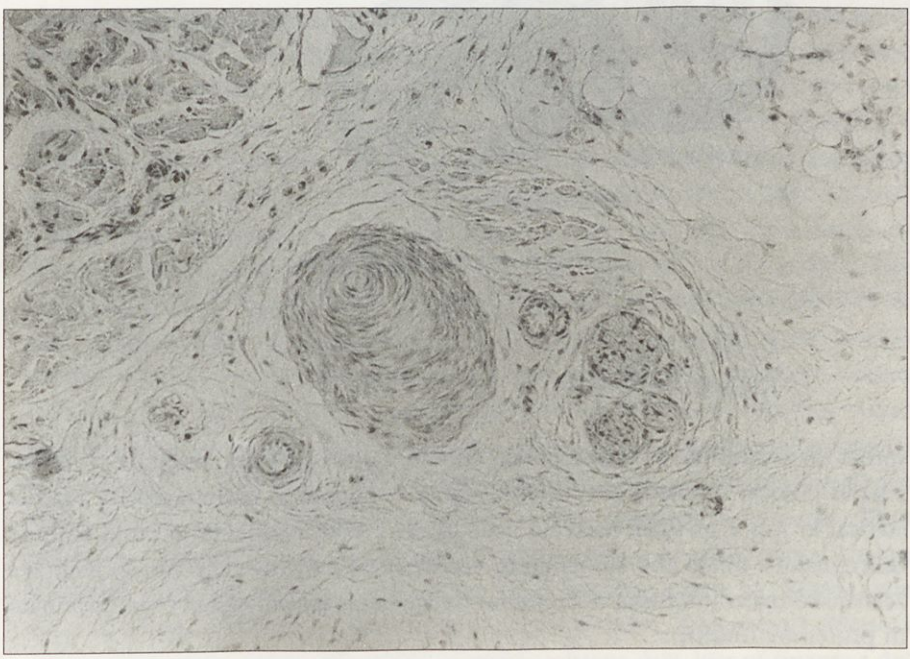

SLIKA 14.1:
Lamelarno telesce v podkožju človeškega podplata, ×160

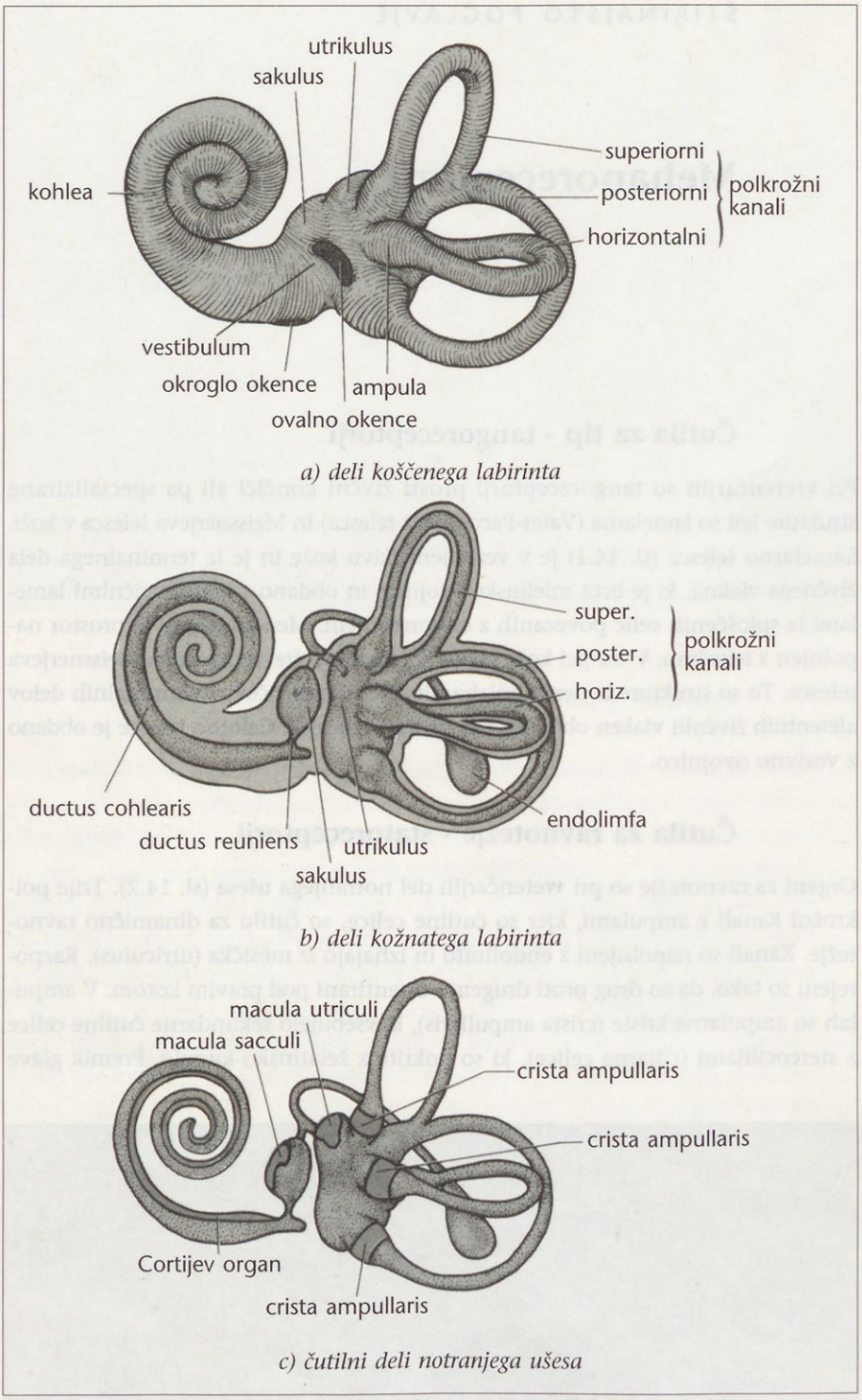

SLIKA 14.2:
Notranje uho človeka

sproži tok endolimfe in ta pritisne na kupulo, ta pa na čutilne nastavke. Tako zaznamo položaj v prostoru. Čutilo za statično ravnotežje (gravitacija) je macula statica, ki leži v mešičku (macula utriculi) in v vrečki (macula sacculi). Čutilne celice makule imajo eno kinocilijo in več sterocilij (ciliarne celice) in so pokrite z želatinsko maso (otolitska membrana) na kateri so kristali kalcijevega karbonata in proteinov (otoliti).

CC: ciliarne celice;
MT: membrana tectoria;
SV: scala vestibuli;
ST: scala tympani;
BM: bazilarna membrana.

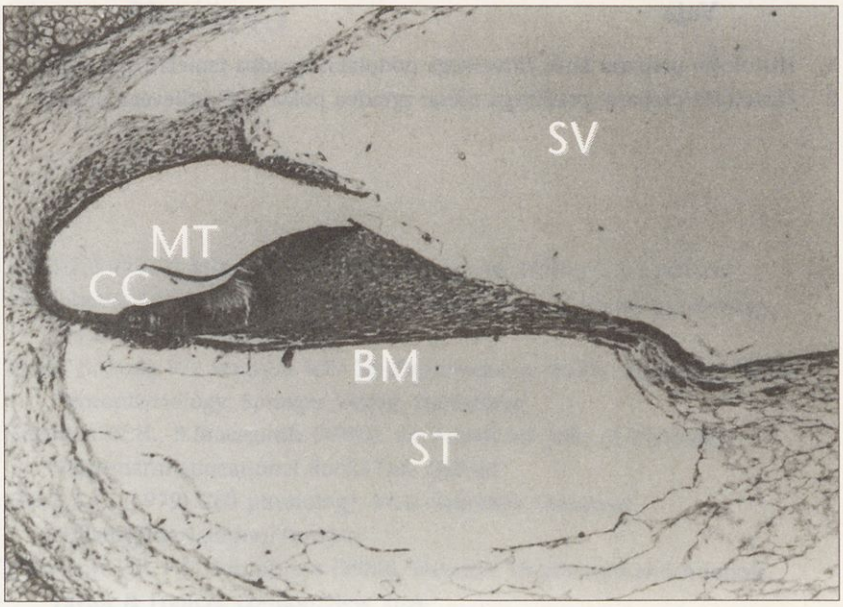

SLIKA 14.3:
Zgradba in lega Cortijevega organa, ×400

Čutila za sluh – fonoreceptorji

Uho vretenčarjev je iz slušnega dela, ki zaznava zvok in iz vestibularnega dela, kjer je čutilo za statično ravnotežje. Zunanje in srednje uho zbirata in prevajata zvok v notranje uho, kjer se informacija predela in pretvori v živčne impulze. Notranje uho je iz serije membranskih vrečk in kanalov (membranski labirint), ki ležijo v koščenem labirintu. Koščeni labirint je iz vestibuluma, polkrožnih kanalov in iz polža (cohlea).

Polž je po vsej dolžini razdeljen v tri kanale. V sredini je ductus cohlearis (scala media) z endolimfo, kjer je čutilo za sluh. Nad njim je scala vestibuli, ki je povezana z ovalnim okencem, pod njim pa scala tympani, povezana z okroglim okencem. Zadnji dve vsebujeta perilimfo in se na koncu povezujeta v helicotremi. Meja med srednjim kanalom in scalo vestibuli je Reissnerjeva membrana. Meja med srednjim kanalom in scalo tympani je bazilarna membrana, ki je iz kolagenu podobnih vlaken v homogenem matriksu in iz celic mezotela. Debelina in čvrstost bazilarne membrane varira od bazalnega dela polža proti vrhu. Membrana je na bazi tanka in trdna, na vrhu pa debela in elastična. To omogoča razločevanje zvokov različnih frekvenc, višje frekvence na bazi, nižje pa na vrhu. Na bazilarni membrani leži čutilo za sluh – Cortijev organ (sl. 14.3) Cortijev organ je iz sekundarnih čutilnih celic. Notranje ciliarne celice so razporejene v eni vrsti, zunanje celice s sterocilijami pa v treh do petih). Sterocilije so razporejene v obliki črke "V" in se večajo proti zunanji vrsti ciliarnih celic. Sterocilije zunanje vrste ciliarnih celic so pokrite z membrano tectorio. Valovanje tekočine v srednjem kanalu polža pride do Cortijevega organa. Različne frekvence povzročijo potovalni val z različnimi amplitudami in sprožijo gibanje bazilarne membrane. Nihanje bazilarne in tektorialne membrane deluje predvsem na zunanje ciliarne celice. Ob čutilnih celicah so še številne oporne celice, ki lahko signal ojačajo. Potovalni val tekočine v notranjem ušesu torej posredno deluje na ciliarne celice tako, da povzroči mehansko deformacijo apikalnih delov. To povzroči elektrokemijske spremembe v ciliarnih celicah in prenos v bazne dele, kjer so sinapse z dendriti bipolarnih nevronov kohlearnega živca. Po njem se prevaja vzburjenje v živčne centre.

Vaja

1. Histološki preparat kože človeškega podplata: zgradba lamelarnega telesca.
2. Histološki preparat prašičjega ušesa: zgradba polža in Cortijevega organa.

Slovstvo

Bavdek S. (1971) Mikroskop in mikroskopiranje, Univerza v Ljubljani

De Robertis E.D.P., E.M.F. De Robertis(1987). Cell and Molecular Biology, Lea & Febiger, Philadelphia

Dudel J., Janig W., Schmidt R.F., M. Zimmermann (1978). Fundamentals of Neurophysiology, Springer Verlag, Heidelberg

Freeman W.H., B.Bracegirdle (1990). An Advanced Atlas of Histology, Heinemann educational Books Ltd, Oxford

Giese A.C. (1979) Cell physiology, W.B. Saunders Company Philadelphia/London/Toronto

Goodhew P.J., F.J. Humphreys (1988). Electron Microscopy and Analysis, Taylor & Francis, London/New York

Gray P. (1958) Handbook of Basic Microtechnique,Mc Graw-hill book Company, Inc., New York

Leroy F. (1991). Mikrokosmos, Verlag Waldemar Kramer, Frankfurt am Main

Renner M., V.Storch, U.Welsch (1991) Kukenthals Leitfaden fur das Zoologische praktikum, Gustav Fischer Verlag, Stuttgart/Jena

Ross M.H., E.J. Reith, L.J.Romrell (1989). Histology, a text and atlas, Williams and Wilkins, Baltimore

Rubbi C.P.(1994). Light microscopy, Essential data Series, Wiley & sons, Chichester/New York

Smith C.A., E.J. Wood (1993). Cell biology, Chapman & Hall, London/New York

curriculum vitae

Dr. Jasna ŠTRUS

Dr. Jasna Štrus je docentka za področje splošne zoologije na Oddelku za biologijo Biotehniške fakultete v Ljubljani. V okviru dodiplomskega študija Oddelka za biologijo predava predmeta "Biologija celice" in "Splošna zoologija" za študente prvih letnikov biologije in živilske tehnologije na BF ter za študente Pedagoške fakultete. V okviru podiplomskega študija BF pa predava predmet "Funkcionalna morfologija nevretenčarjev in biologija živalske celice". Vodi raziskovalno skupino za področje funkcionalne morfologije nevretenčarjev in ekotoksikologijo na Oddelku za biologijo.

Študentska organizacija univerze v Ljubljani

scripta