

RADIOLOGIA IUGOSLAVICA

ANNO 17

1983

FASC. 4

PROPRIETARII IDEMQUE EDITORES: SOCIETAS RADIOLOGIAE ET
MEDICINAE NUCLEARIS INVESTIGANDAE ET SOCIETAS MEDICINAE NUCLEARIS
INVESTIGANDAE SOCIALISTICAE FOEDERATIVE REI PUBLICAE IUGOSLAVIAE

LJUBLJANA

UDC 616-073.75+615.849+616-006-07/-08:621.039.8(05) (497.1)

Radiol. iugosl.

CODEN: RDIUA 4

YU ISSN 0485-893X

KemoSerwis-fotomaterial p. o.

LJUBLJANA, TRG OSVOBODITVE 2

Telefon: n. c. 214 451, 214 500, 214 504

Žiro račun: 50100-601-10500

Telex: 31240 YU KEFO

p. p.: 270

delovna organizacija za promet s fotografskim in laboratorijskim blagom s prodajalnami:

Cankarjeva 7, tel. 210 060

Gradišče 4, tel. 221 981

Titova 40 — Atrij, tel. 315 981

Trg osvoboditve 2, tel. 214 471

nudi iz širokega asortimana blaga domačega, inozemskega porekla za laboratorije v bolnišnicah, ostalih zdravstvenih ustanovah in inštitutih po blagovnih skupinah:

- kemikalije vseh čistoč, reagensi in radiofarmaceutiki domačih in tujih proizvajalcev,
- laboratorijska oprema in pohištvo,
- laboratorijsko steklo, plastika, porcelan,
- filter papir in ves laboratorijski pribor, ki se uporablja v laboratorijih,
- blago za fotografijo,
- proizvodnja blaga v sodelovanju z malim gospodarstvom za laboratorije, medicino in fotografijo,
- prek poslovne skupnosti »IRIS« posredovanje zunanjetrgovinskih storitev.

Dostava blaga kupcem na področju Slovenije z lastnimi prevoznimi sredstvi.

NOVO

FUJI FUJI FUJI

ARX

MEDICINSKI

sigurnosni

RENTGEN FILM



Proizvodi **ALKALOID** SKOPJE
U SARADNJI SA FUJI PHOTO FILM CO., LTD., TOKYO JAPAN

13x18cm
18x24cm
24x30cm

15x40cm
30x40cm
35,6x35,6cm

FUJI FUJI FUJI
FUJI FUJI
FUJI

RADIOLOGIA IUGOSLAVICA

PROPRIETARII IDEMQUE EDITORES: SOCIETAS RADIOLOGIAE ET
MEDICINAE NUCLEARIS INVESTIGANDAE ET SOCIETAS MEDICINAE NUCLEARIS
INVESTIGANDAE SOCIALISTICAE FOEDERATIVE REI PUBLICAE IUGOSLAVIAE

LJUBLJANA

ANNO 17

1983

FASC. 4

Redakcijski odbor — Editorial Board:

Xh. Bajraktari, Priština — M. Bekerus, Beograd — E. Biçaku, Priština — F. Čengiç, Sarajevo — M. Dediç, Novi Sad — J. Đorđević, Sarajevo — S. Hernja, Ljubljana — D. Ivaničević, Zagreb — B. Karanfilski, Skopje — B. Kastelic, Ljubljana — K. Kostić, Beograd — S. Ledić, Beograd — A. Lovrinčević, Sarajevo — B. Mark, Zagreb — N. Martinčić, Zagreb — J. Novak, Skopje — I. Obrez, Ljubljana — F. Petrovčić, Zagreb — S. Popović, Zagreb — B. Ravnihar, Ljubljana — Z. Selir, Sremska Kamenica — G. Šestakov, Skopje — J. Škrk, Ljubljana — V. Šobić, Beograd — Š. Špaventi, Zagreb — M. Špoljar, Zagreb — D. Tevčev, Skopje — B. Varl, Ljubljana

Glavni i odgovorni urednik — Editor-in-Chief:

S. Plesničar, Ljubljana

Tehnički urednik — Technical Editor:

T. Benulič, Ljubljana

Urednici — Editors:

F. Guna, Ljubljana — Z. Rudolf, Ljubljana

UDC 616-073.75+615.849+616-006-07/-08:621.039.8(05)(497.1)

Radiol. Iugosl.

CODEN: RDIUA 4

YU ISSN 0485-893X

Izdavački savet — Editorial Council:

M. Antić, Beograd — Xh. Bajraktari, Priština — D. Bilenjki, Sarajevo — K. Granić, Beograd — N. Ivović, Titograd — N. Kapidžić, Sarajevo — A. Keler, Niš — M. Kubović, Zagreb — L. Lincender, Sarajevo — M. Lovrenčić, Zagreb — M. Matejčić, Rijeka — Z. Merkaš, Beograd — P. Milutinović, Beograd — J. Novak, Skopje — P. Pavlović, Rijeka — S. Plesničar, Ljubljana — L. Popović, Novi Sad — M. Porenta, Ljubljana — R. Stanković, Priština — V. Stijović, Titograd — I. Šimonović, Zagreb — J. Škrk, Ljubljana — L. Tabor, Ljubljana — I. Tadžer, Skopje — B. Tavčar, Ljubljana

Izdavači — Publishers:

Udruženje za radiologiju i nuklearnu medicinu Jugoslavije i Udruženje za nuklearnu medicinu Jugoslavije

Glavni i odgovorni urednik — Editor-in-Chief:

prof. dr. Stojan Plesničar, Ljubljana

Tajnica redakcije — Secretary:

Milica Harisch, Ljubljana

Adresa redakcije — Address of Editorial Board:

Onkološki inštitut, Vrazov trg 4, 61000 Ljubljana

UDC: mag. dr. Eva Klemenčič, Inštitut za biomedicinsko informatiko, Medicinska fakulteta, Univerza Edvarda Kardelja v Ljubljani

RADIOLOGIA IUGOSLAVICA

Revija za rendgenologiju, radioterapiju, onkologiju, nuklearnu medicinu, radiofiziku, radiobiologiju i zaštitu od ionizantnog zračenja — The review for radiology, radiotherapy, oncology, nuclear medicine, radiophysics, radiobiology and radiation protection.

Izlazi četiri puta godišnje — Published quarterly

Pretplata — za ustanove 2.000 din, za pojedince 500 din.
Subscription rate — for institutions 40 US \$, individual 20 US \$.
Primerak 200 din — Single issue 10 US \$

Broj čekovnog računa — Bank account number: 50101-678-48454

Broj deviznog računa — Foreign currency account number:
50100-620-010-257300-5130/6

LB — Ljubljanska banka — Ljubljana

Reviju indeksiraju i/ili abstrahiraju — Indexed and/or abstracted by:

BIOMEDICINA SLOVENICA, CHEMICAL ABSTRACTS, EXCERPTA MEDICA, MEDICO INFORMATIONSDIENSTE GmbH, PHYSICS IN MEDICINE AND BIOLOGY

Tiskala — Printed by:

Tiskarna Slovenija, Ljubljana

Izdavanje revije potpomaže Raziskovalna skupnost Slovenije u svoje ime i u ime istraživačkih zajednica svih drugih republika i pokrajina u SFRJ — The publication of the review is subsidized by all Yugoslav Assemblies of the Research Communities through the Assembly of the Research Community of Slovenia

Doprinosi ustanova na osnovu samoupravnih dogovora — Contribution of the institutions on the basis of the self-managing agreements:

- INEP, OOUR Zavod za endokrinologiju, imunologiju i ishranu, Zemun
- Institut za nuklearne nauke »Boris Kidrič« — Vinča, OOUR Institut za radioizotope
- Institut za nuklearne nauke »Boris Kidrič« — Vinča, OOUR Spoljnotrgovinski promet
- Inštitut za rentgenologiju, UKC Ljubljana
- Klinička bolnica »Braća dr. Sobol«, Zavod za nuklearnu medicinu, Rijeka
- KBC — Zavod za nuklearnu medicinu, Zagreb
- KBC — Zavod za rendgenologiju, Zagreb
- Klinika za nuklearno medicino, UKC Ljubljana
- Onkološki inštitut, Ljubljana
- Republička zajednica nauke SR Srbije, Beograd
- Republička zajednica nauke SR Srbije — Osnovna zajednica regiona Zaječar — Bor
- SIZ zdravstvene zaštite opštine Zaječar
- SIZ zdravstvene zaštite regiona Zaječar
- Zajednica zdravstvenih radnih organizacija Timočkog regiona
- Zdravstvena skupnost Slovenije, Ljubljana

Pomoć reviji i naručnici reklama — Donators and Advertisers:

- | | |
|---|---|
| — ALKALOID, Skopje | — KRKA, Novo mesto |
| — BAYER PHARMA, Ljubljana | — KEMOSERVIS-FOTOMATERIAL.
Ljubljana |
| — BYK MALLINCKRODT, Avstria | — LEK, Ljubljana |
| — CILAG-CHEMIE, Schaffhausen | — MEDEX, Ljubljana |
| — ELEKTRONSKA INDUSTRIJA, Niš | — SALUS, Ljubljana |
| — FOTOKEMIKA, Zagreb | — SANOLABOR, Ljubljana |
| — GALENIKA, Beograd | — SIEMENS, Erlangen |
| — INTERIMPEX, Skopje | — SLOVENIJALES, Ljubljana |
| — INTERWERBUNG (ISOCOMMERZ
GmbH), Berlin (DDR) | — TOSAMA, Domžale |

UPUTSTVA AUTORIMA

Radiologia Iugoslavica objavljuje originalne stručne i naučne radove, pregledne radove, prikaze slučajeva i varia (recenzije, saopštenja, stručne obavesti i drugo) sa područja rendgenologije, radioterapije, onkologije, nuklearne medicine, radiofizike, radiobiologije, zaštite od ionizirajućih zračenja i srodnih područja.

Radove upućivati redakciji preporučeno u 3 primeraka na naslov: Redakcija revije »Radiologia Iugoslavica«, Onkološki inštitut, Vrazov trg 4, 61000 Ljubljana. Radovi se objavljuju na jednom od jezika naroda i narodnosti SFRJ i engleskom jeziku.

Rukopisi, koji nisu napisani prema uputama biće odmah vraćeni autorima radi ispravke. Svi primljeni radovi šalju se na recenziju.

Redakcija si pridržava pravo, da traži od autora dopune i izmene sadržaja, te jezične i stilske ispravke. Sve troškove dodatne obrade rada sa strane redakcije (prevodjenje, lektorisanje, dodatna obrada grafičkog materijala, posebne želje autora) snosi autor rada.

Izbor i redosled objavljivanja su isključivo pravo redakcionog odbora uz suradnju izdavačkog saveta revije.

Autorima se preporučuje upotreba domaćih izraza, osim za pojmove koji su neprevodivi. Skraćenice u tekstu nisu dozvoljene, ukoliko nisu zvanične i tekstem objašnjene. Svi tehnički podaci moraju biti navedeni prema SI sistemu.

Za sve navode u svojim radovima odgovaraju autori.

Radovi ne smeju biti duži od 10 mašinom pisanih stranica, sa proredom broj 2 (ukupno sa grafičkim materijalom i literaturom), levi rub mora biti 40 mm, gornji i donji rubovi 40 mm, desni rub 25 mm. Sve strane moraju biti numerisane arapskim brojevima.

Prva strana rukopisa sadrži naziv ustanove i radne jedinice, naslov rada, imena autora, sažetak (do 200 reči) i tekući naslov (running title). Redosled i oblik prve strane je prikazan na primeru:

UNIVERZITETSKO MEDICINSKI CENTAR
SARAJEVO
RO INSTITUT ZA RADIOLOGIJU
I ONKOLOGIJU

SEMINOMA — DIJAGNOSTIČKI I TERAPIJSKI PRISTUP

Kostić-Radović F., Karišik M., Đorđević J.

Sažetak: Analizirali smo slučajeve pacijenata hospitaliziranih na našem institutu u periodu od 10 godina. Prikazali smo starostnu...

Running title: Seminoma, dijagnostika, terapija.

UDC i deskriptore određuje redakcija.

Tekst podeliti na: Uvod, Materijal i metode, Rezultati, Diskusija, Zaključak, Abstract (na engleskom), Literatura, Adresa autora.

Grafički materijal (s.i.e, tabele, grafikoni) slati u 2 primerka. Slike moraju biti čiste i kontrastne, tekst u slikama mora biti vidljiv i razumljiv i kod smanjenja na polovinu veličine. Na poledini mora biti olovkom označen arapski broj, prezime prvog autora i prve dve rečenice naslova rada te okomitom strelicom označen gornji rub. Tabele obavezno kucati na mašini bez vertikalnih linija. Grafikone i crteže crtati na belom tehničkom papiru formata A4 i jednako kao slike označiti na poledini. Na grafičkom materijalu nisu dozvoljene naknadne popravke. Tekst uz slike i grafički materijal pisati na posebnom listu dvojezično, na jeziku rada i na engleskom. Isto tako mora biti dvojezično ispisano i tekst u grafičkom materijalu. Tekst mora objasniti prikazane pojedinosti.

Abstract obuhvata kod radova na našim jezicima naslov rada, autora i tekst na engleskom jeziku. U abstractu i sažetku (koji su identični) moraju biti navedeni svi podaci, koji u dovoljnoj meri prikazuju glavne navode rada.

Literaturu otkucati na posebnom listu prema abecednom redu prvog autora. U tekstu citirati autore sa spiska literature sa arapskim brojem u zagradi.

— Za citat iz revije:

1. Dent R.G., Cole P.: In vitro maturation of monocytes in squamous carcinoma of the lung. Br. J. Cancer 43: 486—495, 1981.

— Za poglavlje iz knjige:

2. Bull J., McKissock W.: An atlas of positive contrast myelography. Grüne & Stratton, New York, 1962 (23—41).

— Za citat iz knjige:

3. Evans R., Alexander P.: Mechanisms of extracellular killing of nucleated mammalian cells by macrophages. U: Immunobiology of macrophage (Nelson D. S., ed.), Academic Press, New York, 1976 (45—74).

Referati se ne citiraju.

Iz radova koji se odnose na klinička istraživanja mora biti razvidno, da su se autori pridržavali Kodeksa etike zdravstvenih radnika Jugoslavije i Deklaracije Helsinki-Tokio.

Poslani radovi ne smeju biti publikovani ili u pripremi za tisk u bilo kojem drugom ča-autora. Objavljeni radovi ili njihovi delovi mogu biti objavljeni u drugim revijama ili knjigama samo sa pismenom dozvolom redakcije.

Rukopisa i grafičkog materijala ne vraćamo.

Redakcija revije
»RADIOLOGIA IUGOSLAVICA«

RADIOLOGIA IUGOSLAVICA

ANNO 17

1983

FASC. 4

SADRŽAJ

Rendgenska dijagnostika

Digitalne tehnike u radiologiji Lovrinčević A.	517
Intracistični papilarni adenomi (karcinomi) dojke u radiografskoj slici Mutavdžić R., Jovanović R., Jakovljević M., Jocić N., Vlajić R., Mutavdžić A., Mutavdžić J.	523
Peptička bolest duodenuma u svjetlu suvremenih spoznaja Katunarić D., Kovačević D., Klarić R., Pavleković K., Zamberlin R., Katunarić A.	529
Rendgenski nalaz gornjeg probavnog trakta kod juvenilnog diabetesa Prodan M., Brus L.	535
Uloga drenaže u postoperativnoj perkutanoj transhepatičkoj kolangiografiji Brajša M., Vidaković Z., Dolenčić P.	539
Neobstruktivne kalikektazije Goldner B.	543
Retrokavalni ureter Smolković J., Temmer B., Trnski D.	547
Perkutana transkateterska embolizacija renalne arterije kod tumora bubrega Mašković J., Rošin A., Babić S., Cambj Lj., Gotovac J., Stanić I.	553
Masovna radiofotografija urinarnog trakta u sistemu zdravstvene zaštite Djukić S.	561
Promene u alveolarnoj kosti kod osteopetroze Goldner B., Jovanović M., Jovanović O., Korneti V.	567
Fleksibilna-tanka (G 22) igla i set za limfografiju domaće proizvodnje Us J., Gregorčič D., Knez D., Sivec B., Kokošin S.	573

UDC 616-073.75+615.849+616-006-07/-08:621.039.8(05)(497.1)

Radiol. Iugosl.

CODEN: RDIUA 4

YU ISSN 0485-893X

Nuklearna medicina

- Kinetika C-peptidemija u obolelih od dijabetesa odraslog doba
Vukanović Ž., Lazović V., Antić S., Jovanović I., Tasić S., Mitrović N.,
Karapandžić K. 577
- Prvi rezultati naših ispitivanja pula krvi u tumorskim lezijama jetre
Kostić K., Obradović V., Pavlović S., Grbić R. 583
- Ispitivanje razine kalcitonina kod članova obitelji s MEN II sindromom
— Preliminarno saopćenje
Smoje J., Ugrai V., Kruhonja K., Karner I., Gall D., Rusić A., Margetić C. 589

Onkologija

- Rak dojke i koncentracija hormona FSH i LH u krvi
Kostić-Radović F. 595

Prikazi slučajeva

- Sindrom bazeocelularnog nevusa
Bešenski N., Nutrizio V., Agbaba M., Škarica R. 601
- Prikaz »čistog« oblika Caroli-eve bolesti
Brajša M., Vidaković Z., Dolencić P. 605

Radiobiologija

- Development of Pion Radiotherapy at TRIUMF
Korbelik M. 609
- I. Stanična oštećenja nakon ionizirajućeg zračenja — Molekularna teorija
Osmak M., Petrović D., Ferle-Vidović A. 617
- II. Popravak staničnih oštećenja nakon ionizirajućeg zračenja
— Molekularna teorija u radioterapijskoj praksi
Osmak M., Petrović D., Ferle-Vidović A. 623

Varia

- In memoriam
Recenzije knjiga
Saopštenja

RADIOLOGIA IUGOSLAVICA

ANNO 17

1983

FASC. 4

TABLE OF CONTENTS

Diagnostic Radiology

Digital techniques in radiology Lovrinčević A.	517
Intracystical papillar adenomas (carcinomas) in mamography Mutavdžić R., Jovanović R., Jakovljević M., Jocović N., Mutavdžić A., Mutavdžić J.	523
Peptic ulcer — Contemporary view Katunarić D., Kovačević D., Klarić R., Pavleковиć K., Zamberlin R., Katunarić A.	529
X-ray findings of upper gastrointestinal tract in juvenile diabetes Prodan M., Brus L.	535
The role of the drainage in postoperative percutaneous transhepatic cholangiography Brajša M., Vidaković Z., Dolenčić P.	539
Nonobstructives calyectasies Goldner B.	543
Retrocaval ureter Smolković J., Temmer B., Trnski D.	547
Percutaneous transcatheteral embolization of renal artery in renal neoplasm Mašković J., Rošin A., Babić S., Cambj Lj., Gotovac J., Stanić I.	553
The mass radiophotography of the urinary tract in the health service organization Djukić S.	561
Alveolar bone changes in osteopetrosis Goldner B., Jovanović M., Jovanović O., Korneti V.	567
Home made flexible fine needle (G 22) and set for lymphography Us J., Gregorčić D., Knez D., Sivec B., Kokošin S.	573

UDC 616-073.75+615.849+616-006-07/-08:621.039.8(05)(497.1)

Radiol. Iugosl.

CODEN: RDIUA 4

YU ISSN 0485-893X

Nuclear medicine

- Kinetic of serum C-peptid levels in adult diabetic patients
Vukanović Ž., Lazović V., Antić S., Jovanović I., Tasić S., Mitrović M.,
Karapandžić K. 577
- Blood pool in the liver tumour lesions — Initial results
Kostić K., Obradović V., Pavlović S., Grbić R. 583
- The examination of level of calcitonin at members of family with MEN II
syndrome — Preliminary review
Smoje J., Ugrai V., Kruhonja K., Karner I., Gall D., Rusić A.,
Margetić C. 589

Oncology

- Serum concentrations of FSH and LH hormones in patients with breast
cancer
Kostić-Radović F. 595

Case reports

- Basal cell nevus syndrome
Bešenski N., Nutrizio V., Agbaba M., Škarica R. 601
- Presentation of a "pure" form of Caroli's disease
Brajša M., Vidaković Z., Dolenčić P. 605

Radiobiology

- Development of Pion Radiotherapy at TRIUMF
Korbelik M. 609
- I. The cell-damage after ionizing radiation — Molecular theory
Osmak M., Petrović D., Ferle-Vidović A. 617
- II. Cell repair after radiation damage — Molecular theory in radiotherapy
praxis
Osmak M., Petrović D., Ferle-Vidović A. 623

Varia

- In memoriam
Book reviews
Communications

DIGITALNE TEHNIKE U RADIOLOGIJI

Lovrinčević A.

Sažetak — U radu su izložena osnovna načela savremene radiologije. Zatim se obrađuju pojmovi i oblici dijagnostičkih informacija, kao preduslovi poimanja i korištenja digitalnih tehnika u radiologiji. Razjašnjena je suština digitalnih tehnika u radiologiji uopšte i posebno o svakoj tehnici: kompjuteriziranoj tomografiji, ultrazvuku, digitalnoj termoviziji, digitalnoj angiografiji i nuklearnoj magnetnoj rezonanci.

UDC: 616-073.756.1

Deskriptors: radiology, radiography-methods

Radiol. jugosl. 17: 517—521, 1983

Uvod — Od pronalaska rendgenskih zraka pa do danas radiologija je sa aspekta uvođenja novih tehnologija te uvođenja novih metoda doživjela ogroman napredak. Posebno u zadnjih desetak godina razvoj je doživio kulminaciju. Pored svih promjena izazvanih uvođenjem novih tehnologija i tehnika ostaju nepromijenjena neka osnovna načela radiologije.

Metode digitalnih tehnika ova načela maksimalno koriste i omogućuju da se u budućnosti dobivene dijagnostičke informacije eksploatišu raznim postupcima postevaluacije do neslučenih granica.

Da bi shvatili princip digitalne tehnike u radiologiji, bilo da se ona koristi kod kompjuterizirane tomografije, bilo kod digitalne subtraktorne angiografije, bilo kod digitalne termovizije, bilo kod nuklearne magnetne rezonance — NMR, bilo kod ultrazvuka, potrebno je prethodno razjasniti pojam dijagnostičke informacije.

Pojam dijagnostičkih informacija: U radiologiji dijagnostička informacija predstavlja informaciju o absorpciji X zraka pri prolasku kroz objekat, informaciju o refleksiji ultrazvučnih talasa od obje-

kata, informaciju o termoemisiji objekta, te informaciju o reflektovanim visokofrekventnim elektromagnetskim talasima objekta.

Oblik dijagnostičkih informacija: Kod standardnih — konvencionalnih radiografskih metoda dijagnostičke informacije su u obliku raznih stepena sivila na rendgenskom, spot ili kino filmu; kod digitalne subtraktorne angiografije su u obliku različitog osvjettljenja ekrana elektronskog pojačivača slike kojeg snima TV kamera stvarajući TV signal; kod kompjuterizirane tomografije su u obliku različitih strujnih impulsa dobivenih na izlazu iz detektora; kod digitalne termovizije su u obliku različitih potencijalnih (naponskih) razlika dobivenih na termodetektoru; te kod nuklearne magnetne rezonance u obliku elektromagnetnog talasa visoke frekvencije reflektovane od objekta.

Prema tome, informacije date u obliku signala (video, strujnih, naponskih, visokofrekventnih i ultrazvučnih talasa) predstavljaju tzv. analogne informacije.

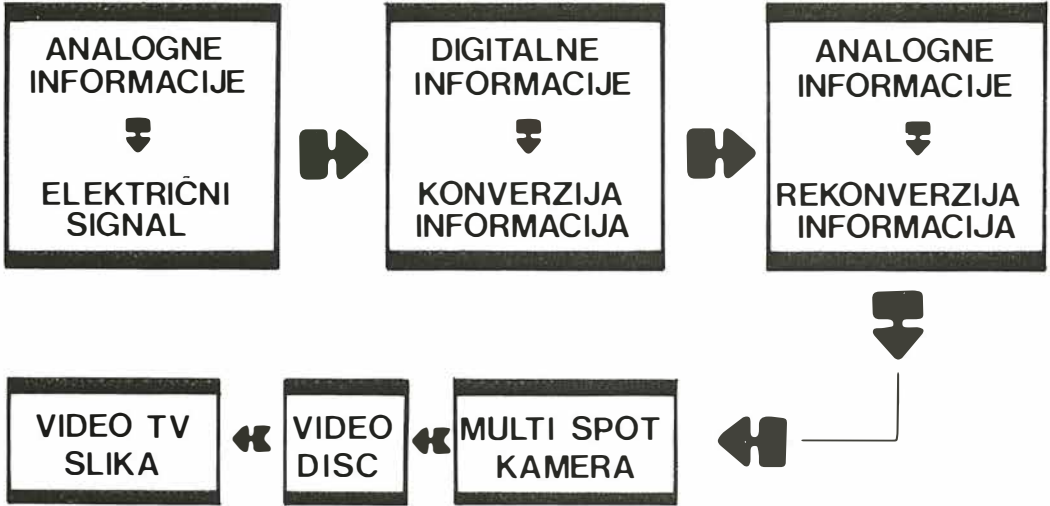
Suština digitalnih tehnika: Sa-
stoji se u tome da se sve dijagnostičke in-

formacije date u obliku analognih informacija, odnosno analognih video, strujnih, naponskih, visokofrekventnih, ultrazvučnih signala pretvaraju u digitalne informacije. Drugim riječima, informacije o vrijednosti strujnih, naponskih, video, visokofrekventnih i ultrazvučnih signala se izražavaju brojčanim vrijednostima u tzv. digitalnom linearnom brojčanom sistemu. Ova transformacija

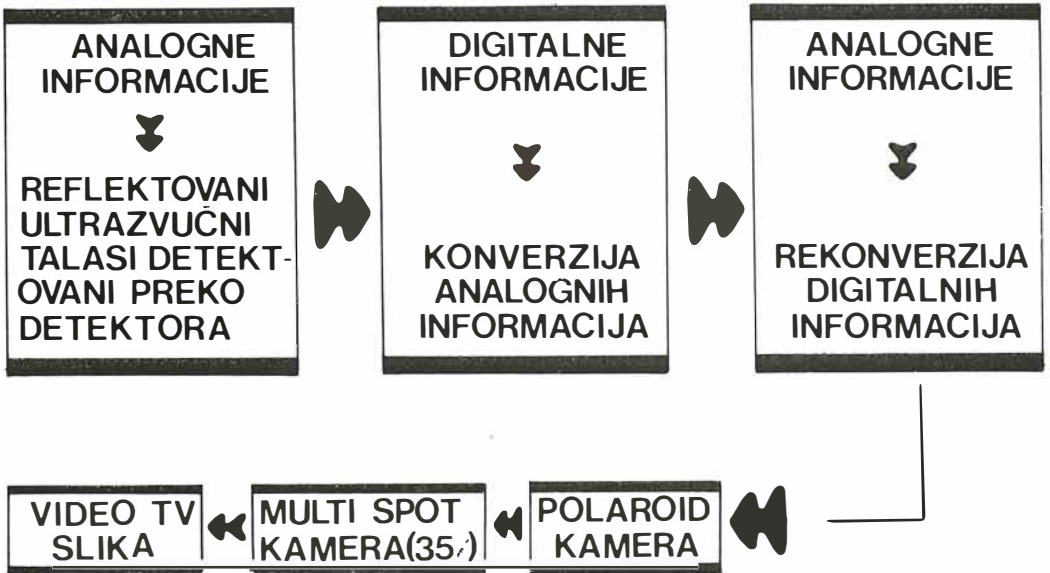
(konverzija) informacija obavlja se u tzv. A/D (analogno-digitalnom) konverteru.

Digitalna informacija izražena brojčano pogodna je da se na njoj primjenjuju sve računске operacije primjenjene u brojčanom sistemu.

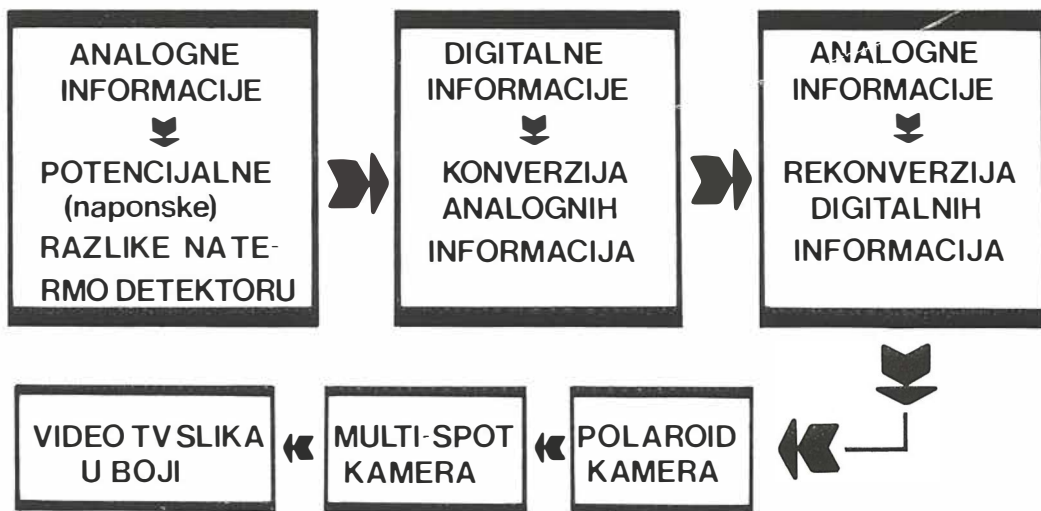
Nakon što digitalna informacija biva obrađena, ona se opet pomoću A/D konvertera



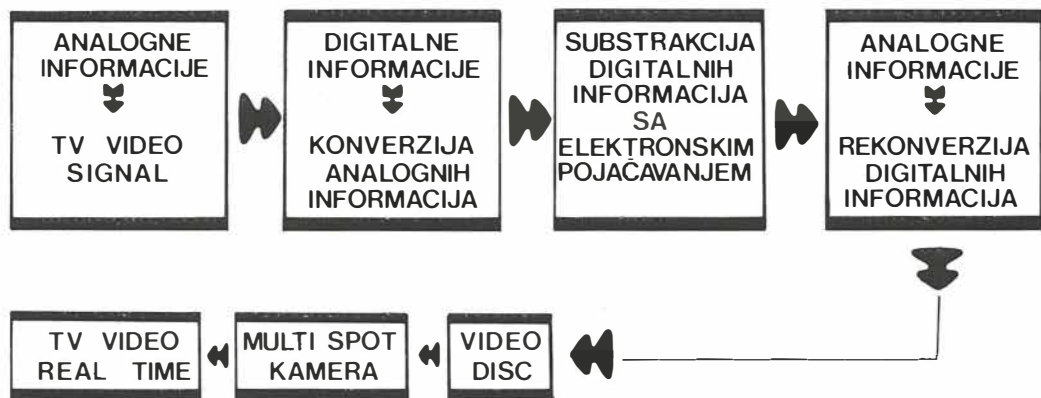
Slika 1 — Suština tehnike CT
Fig. 1 — The essence of CT technique



Slika 2 — Suština tehnike ultrazvuka
Fig. 2 — The essence of ultrasound technique



Slika 3 — Suština tehnike digitalne termovizije
Fig. 3 — The essence of digital termovision technique



Slika 4 — Suština digitalne subtraktivne angiografije
Fig. 4 — The essence of digital subtraction angiography

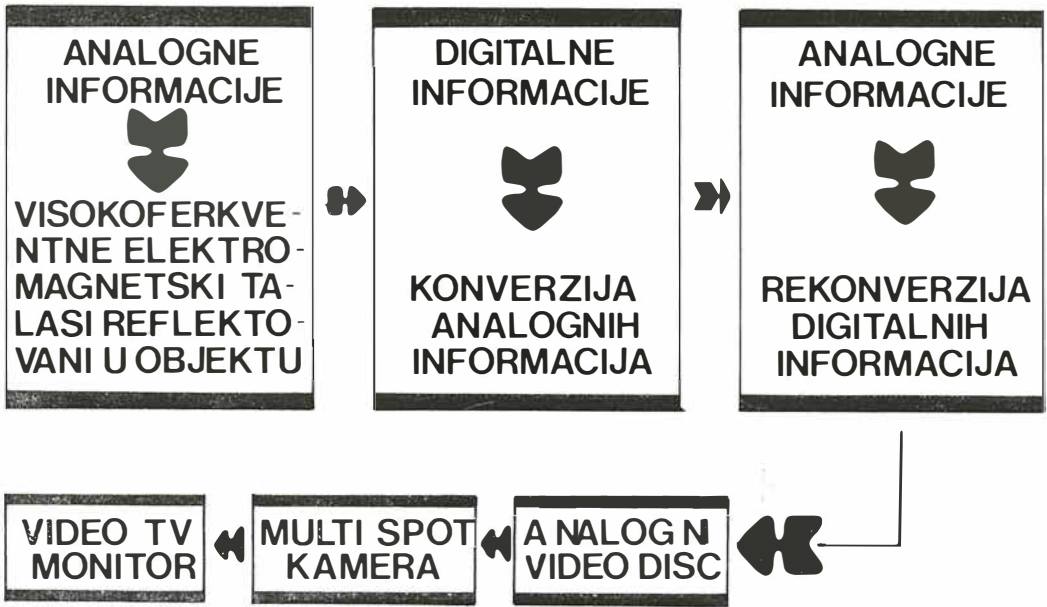
vraća u analognu informaciju i to obično u vidu video TV signala (slike 1, 2, 3, 4, 5).

Vrste digitalnih tehnika — Tehnika kompjuterizirane tomografije — CT: Do otkrića tehnike kompjuterizirane tomografije od strane Hounsfielda snimanje X zracima nije imalo fundamentalnijeg napretka od snimka koji je Röntgen napravio na ruci svoje supruge u laboratoriju u Würzburgu 1895. godine (2).

Rezultat Hounsfieldovog otkrića transformirao je istraživačku medicinu. Otkrićem tehnike kompjuterizirane tomografije omo-

gućeno je dobijanje ogromnog broja informacija naročito kod snimanja mekotkivnih organa, koje ne možemo prikazati klasičnim radiografskim pretragama. Savremeni CT aparati radi osjetljivosti sistema dozvoljavaju prikaz diskretnih varijacija u gustoćama anatomskih struktura i abnormaliteta (3, 4).

Tehnika ultrazvuka: — Ultrazvučni izvori emituju ultrazvučne talase određene frekvencije, koji se reflektuju od tkiva i potom detektuju preko detektora. Kao analogne informacije pretvaraju se u



Slika 5 — Suština nuklearne magnetne rezonance — NMR
 Fig. 5 — The essence of nuclear magnetic resonance NMR

digitalne, a ovi ponovo konvertuju u video signale.

Ultrazvučna dijagnostika predstavlja novo oružje u rukama radiologa i ona komplementarno, a negdje suvereno nadopunjuje dijapazon radiološke metodologije. Danas postaje nezamjenjiva u ginekologiji — obstriciji; te u abdominalnoj dijagnostici, naročito u domenu hepato-bilijarnog trakta (1, 6).

Tehnika digitalne termovizije: Korištenje toplote u prepoznavanju oboljenja bilo je poznato od Hipokrata još 400 godina prije nove ere. Infracrvena energija se koristi još od 1800. godine od Ser Williama Hersckel-a, a upotreba termovizije uslijedila je iza II. svjetskog rata, no za razvojem ove tehnike uslijedio je i razvoj dijagnostičke termovizije sve do današnje digitalne termovizije.

Analiza distribucije kutanih temperatura vrši se pomoću infracrvenih skenera u kojima se pomoću termodetektora detektuju potencijalne (naponske) razlike kao analogne informacije. U A/D konverteru analogne informacije se pretvaraju u digitalne, a potom, opet matematički obrađene ponovo se

pretvaraju u analogne, kao video TV slika u boji, čiji nam spektar daje sliku zbirnih informacija o toplotnoj distribuciji.

Tehnika digitalne subtracione angiografije: Intravenozna angiografija sa digitalnom tehnikom se počela primjenjivati krajem sedamdesetih godina. Ovaj sistem je danas modificiran subtracionom tehnikom (subtrakcija je poznata još od 1934. godine), (2).

Esencijalna razlika između digitalne angiografije i fotografske subtrakcije leži u digitalizaciji analognih video TV signala. Digitalni signali se subtrahuju, elektronski pojačavaju i rekonvertuju u analogne signale, koji se zatim mogu posmatrati u real time na monitoru. Slike se simultano pohranjuju na analogne diskove (5, 7, 8).

Tehnika nuklearne magnetne rezonance — NMR: Ova tehnika je poznata preko 30 godina i korištena u hemijskim analizama. Ona koristi jako magnetno polje za oscilaciju nukleona (atomskih jezgara) u supstanci izloženoj tom magnetnom polju.

I ovo je još jedna digitalna tehnika koja se zasniva kao i prethodne na rekonstrukciji slike iz jednog skupa mjerenja.

Slike koje su do sada dobivene metodom NMR veoma podsjećaju na prve CT slike. Međutim, dok je kod kompjuterizirane tomografije svaki elemenat slike karakteriziran svojim koeficijentom apsorpcije X zraka (tzv. Hounsfield-ovim brojem ili jedinicom) kod NMR elementi slike prezentiranju distribuciju atoma vodika (nukleona vodika) u tkivu.

Da bi NMR bio bolji od CT morao bi davati informacije koje CT nije u stanju da prezentira ili bi morao davati iste informacije kao i CT ali uz manji rizik.

Ispitivanje dijagnostičkih mogućnosti NMR snimaka je u određenoj fazi, a primjena korištenja drugih nukleona osim vodika (kao npr. fosfora) može otvoriti vrata za primjene, koje se danas u potpunosti ne mogu sagledati.

Za sada je NMR snimanje ograničeno u prvom redu na prikaz tkiva odnosno njihovog sadržaja vode. Time je omogućeno otkrivanje mnogobrojnih patoloških procesa koji su praćeni promjenama koncentracije vode, odnosno stanja povezanosti vode (npr. edemi, hematomi, svježa krvarenja), (2).

Diskusija — U svjetlu povećanog interesa za rezultatima raznih izvora zračenja možemo reći da sve više prednjači interes za primjenom novih aparata i tehnika koje sve više koriste digitalnu tehnologiju.

Razvojem medicine i nuklearnih nauka taj se interes još više povećava. Danas i nema pravilnog rada u zdravstvu bez učešća radiologa odnosno radiološke obrade.

Digitalne tehnike u radiologiji nameću se kao imperativ budućnosti. One nam omogućuju smanjenje invazivnih metoda, dobivanje maksimalnih količina informacija odnosno potreban broj informacija uz smanjenje doze zračenja, povećavaju fleksibilnost i daju mogućnost postevaluacije dobivenih dijagnostičkih informacija.

Radiolozi će morati da nauče mnogo više o patologiji i fiziologiji ćelija, histologiji i drugim medicinskim disciplinama. To će nadalje zahtijevati još tješnju saradnju sa

mnogobrojnim institucijama i raznim drugim specijalnostima.

Zaključak — Digitalne tehnike postavljaju pred savremenu radiologiju i pred sve radiologe obimnije, velike i složeniye zadatke.

Abstract

DIGITAL TECHNIQUES IN RADIOLOGY

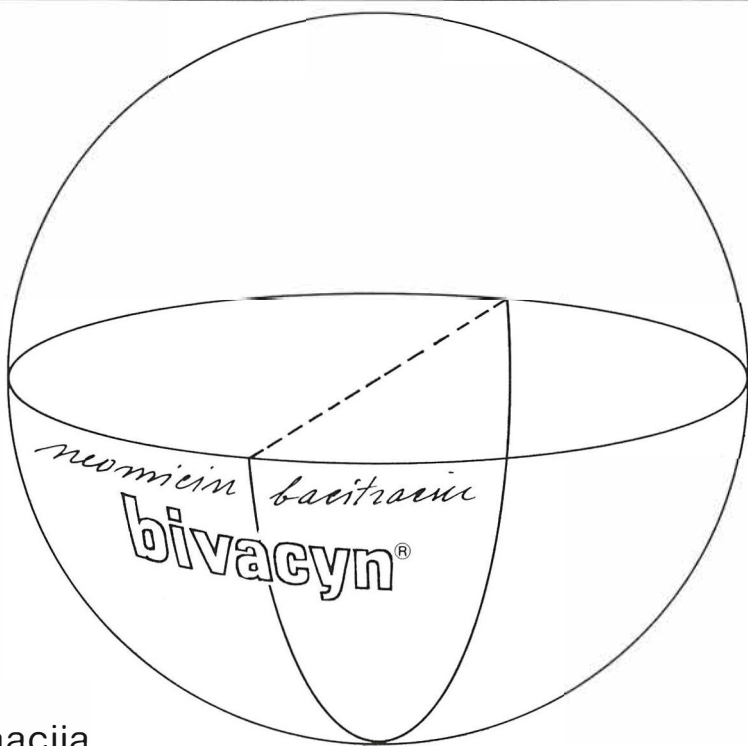
Lovrinčević A.

The basic principles of modern radiology have been presented in the paper. Afterwards, concepts and forms of diagnostic information, as the prerequisite for understanding and utilization of digital techniques in radiology have been elaborated. The essence of digital techniques has cleared up, generally and separately for each technique: computed tomography, ultrasonography, digital television, digital angiography and nuclear magnetic resonance.

Literatura

1. Anderegg L. A.: Les Possibilities de L'ultrasonographic abdominale. Schweiz. Med. Wschr. 109: 1076—1081, 1979.
2. Gudden F.: Imaging systems today and tomorrow. Electro-medica 2: 64—67, 1981.
3. Haaga J. R., Reich N. E.: Computed Tomography of Abdominal Abnormalities. C. V. Mosby Company, St. Luis 86, 1978.
4. Lincender L.: Tomodenzitometrijska evaluacija indeksa veličine pankreasa (doktorska disertacija), 1982.
5. Meaney F., Weinstein A., Buonocore E., Pavlicek W., Borkowski P., Gallagher H., Šufka B. and Macintyre Y.: Digital subtraction angiography of the human cardiovascular system. AJR 135: 1153—1160, 1980.
6. Mirić S.: Mogućnosti ultrazvučne dijagnostike kod akutnog stanja desnog kranijalnog kvadranta abdomena, (doktorska disertacija), 1982.
7. Modic T., Weinstein A., Chilcote A., Pavlicek W., Duchesneav M., Furlan J., Little R.: Digital subtraction angiography of the intracranial vascular system: Comparative study in 55 patients. AJR 2: 527—534, 1981.
8. Weinstein A., Modic T., Buonocore E. and Meaney F.: Digital subtraction angiography — clinical experience at the Cleveland Clinic Foundation. Radiology 68, 1981.

Adresa autora: Prof. dr. Antun Lovrinčević, Institut za radiologiju i onkologiju UMC-a Sarajevo, Moše Pijade br. 25.



Znana
kombinacija
antibiotikov
neomicina in bacitracina
odslej v preparatu

pršilo
prašek
mazilo
kapljice

bivacyn®

zagotovo pokriva
izjemno širok spekter
povzročiteljev infekcij kože
in sluznice
ter uspešno zdravi in preprečuje
infekcije v:

- dermatologiji,
- kirurgiji,
- otorinolaringologiji,
- oftalmologiji.

Kombinacija neomicina in bacitracina pri
lokalni uporabi ni toksična, ker se zdravilo
praktično ne resorbira. Preobčutljivost
nastane zelo redko.

IZDELUJE

 TOVARNA
FARMACEVTSKIH
IN KEMIČNIH
IZDELKOV n. s. l. o.
LEK LJUBLJANA
TOZD FARMACIJA

INTRACISTIČNI PAPILARNI ADENOMI (KARCINOMI) DOJKE U RADIOGRAFSKOJ SLICI

Mutavdžić R., Jovanović R., Jakovljević M., Jocović N., Vlajić R.,
Mutavdžić A., Mutavdžić J.

Sažetak — Prikazana je nužnost primene kontrastne galaktoforografije u krvarećim mamilama, kao i mogućnost radiografskog prikaza intracističnih papilarnih adenoma, odnosno karcinoma dojke.

UDC: 618.19-006.555-073.75

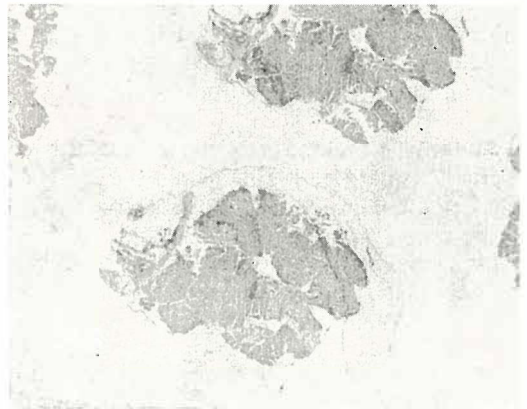
Deskriptors: breast neoplasms-radiography, adenoma

Radiol. jugosl. 17: 523—528, 1983

Uvod — Rentgenografska potvrda postojanja intracističnog papilarnog adenoma, odnosno karcinoma dojke bezkrvnom, nemultilantnom metodom, kakva je radiografija, nemoguća je bez punkcije ciste (ako je ova dostupna svojom veličinom i položajem). Sadržaj ciste se evakuiše, kroz istu iglu se insuflira vazduh i načine snimci dojke. Na ovim se, obično, jasno izdvajaju zidne vegetacije.

Međutim, ako se radi o sangvinolentnoj mamili, makar da ne postoji palpabilni tumor, a na nativnim snimcima se izdvaja neka senka, autori se zalažu za proveru eventualnog spoja te senke, formacije sa secernirajućim kanalićem kontrastnom galaktoforografijom. Neposredan dodir grane kanalića sa senkom ciste, prodor kontrasta u šupljinu, makar samo ivično te otkrivanje niza defekta senke sa bizarnošću izgleda, nedvosmisleno ukazuje na postojanje intracističnih vegetacija.

Intracistični i intraduktalni papilomi javljaju se mahom kod rotkinja za vreme menopauze, ili malo pre nje. Papilom izgleda kao čvrst, granuliran nodul, nalik na malinu (slika 1). Krupnije formacije imaju fino fik-



Slika 1 — Tipičan malinast izgled intracističnog papiloma u različitim presecima

Fig. 1 — Different section of typical raspberry look of intracystical papilloma

siranu površinu viloznog ili razgranatog izgleda. Mutna, krvava tečnost ispunjava cistu i dovodi do spontanog ili izazvanog krvarenja iza bradavice kod više od polovine slučajeva. Mikroskopska struktura je najčešće predstavljena fino razgranatim viloznim oblikom uskih peteljki vaskularizovanog vezivnog tkiva, pokrivenog prostim ili više-

slojnim, uniformnim, kubičnim epitelom. Lezije sa širokim fibroznim peteljka imaju minimalan epitel. Suprotno tome izražena celularna proliferacija dovodi do epitelnog premoščavanja i kribrifornih šara, bez značajne strome. Celularni atipizam, kod ovih drugih, može lako da dovede do dijagnoze malignog oboljenja, odnosno papilarnog karcinoma. Papilomi dojke su benigne lezije čiji je potencijal za razvoj malignosti i potvrđivan, i osporavan (1). Ipak, kao epitelne formacije, papilomi imaju određenu sklonost da se udružuju sa kasnijim karcinomom u istoj, ili u suprotnoj dojci (2, 3). Takav slučaj pojave karcinoma u istoj dojci, nakon tumorektomije papiloma, biće prikazan u daljem izlaganju.

Radiografski prikaz postojanja intracističnih vegetacija-neoplazije bilo benignog (papilomi), bilo malignog (karcinomi) karaktera, predstavlja za radiologa delikatan zadatak. Ove vegetacije mogu biti potvrđene (otkrivene) punkcijom ciste kako je to u uvodu naglašeno.

Međutim, ako se radi o sangvinolentnoj mamili, kao kliničkoj manifestaciji intracističnih vegetacija, bez obzira na položaj ili veličinu ciste, iste je moguće dijagnostikovati kontrastnom galaktoforografijom.

Materijal i metode — U našem desetogodišnjem materijalu i istraživanju (od 1971 do 1981 godine) na oko 50.000 bolesnica, sangvinolentna mamila se pojavljuje kao klinički simptom u 4,6% (600) slučajeva. U svim takvim slučajevima po pravilu, radi mo kontrastnu galaktoforografiju.

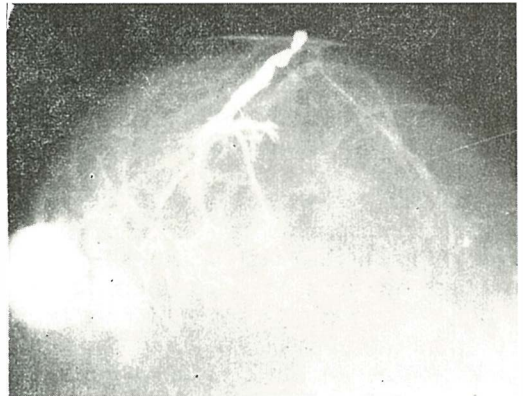Intracistične papilome, odnosno karcinome, otkrili smo u 0,04% (24) slučaja. Najmlađa osoba je bila stara 17 godina a najstarija 68.

Veličine šupljina kretale su se od 5—30 mm u prečniku.

Kroz otvor kritičnog kanalića, koji mora biti pažljivo otkriven, specijalnom tupom iglom injicira se hidrosolubilni kontrast tako da se strogo vodi računa o eventualnoj bolnoj reakciji bolesnice. Ova reakcija nas upozorava na povredu zida kanalića i time, apriorno, na neuspeo pokušaj. Naime, kroz zid povređenog kanalića razliva se kontrast i natapa okolinu kanalića, te prekrivajući ga

senkom onemogućava korektnu interpretaciju. Kontrast ispunjava pored terminalnog dela kanalića, kavum i sav slobodan prostor među papilama stvarajući bizaran izgled slike.

Bolesnica S. D. stara 65 godina primetila je tumor u dojci pre mesec dana i povremenu, spontanu pojavu krvi na bradavici. Nativno radiografski: u unutrašnjem donjem kvadrantu jasno se izdvaja jedna ovalna homogena senka, promera do 30 mm, oštro ograničena. Na kontrastnoj galaktoforografiji vidi se proširenje mlečnih kanalića mestimično sa defektima u kontinuitetu, delom sa amputacijama grana. Početni delovi jedne od grana ovičavaju senku a delom kontrast »prodire« u senku indicirajući multilokularnost ciste. Naš zaključak je bio: *cystis maligna (quadranti inferioris interni), dilatatio ductus galactophoricus cum papillomatosis* (slika 2). Načinjena je ex tempore biopsija i nalaz je sledeći (br. 3821/74): u cisti promera 22 mm polazeći sa zida ciste, a prominirajući u lumen, nalazi se papilarna, lako mrko obojena formacija. Tkivo je na preseku ružičasto i meko. Ex tempore: maligno. Mikroskopski: *carcinoma papillariae adenomatosum intracysticum glandulae*



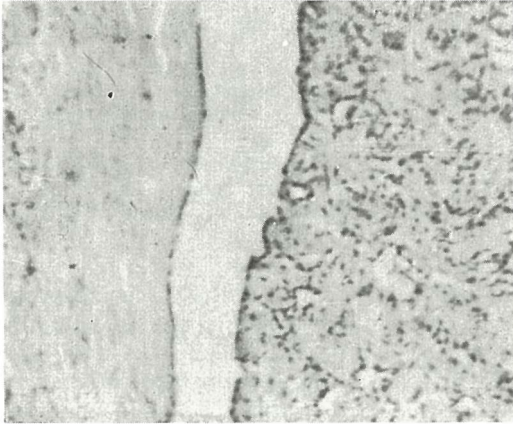
Slika 2 — Kontrast je ispunio proširen terminalni deo kanalića gde pored ivičnih defekata postoje i brojne »amputacije« grana. Međutim grane koje dopiru do ispunjene ciste su normalnih kalibara.

Defekti senki ciste se ne diferenciraju

Fig. 2 — The contrast fulfills the widened terminal part of the channel where beside border defects there are numerous "amputations" of branches. However the branches which reach the fulfilled cysts are of normal caliber. The defects of cyst shadows cannot be differentiated

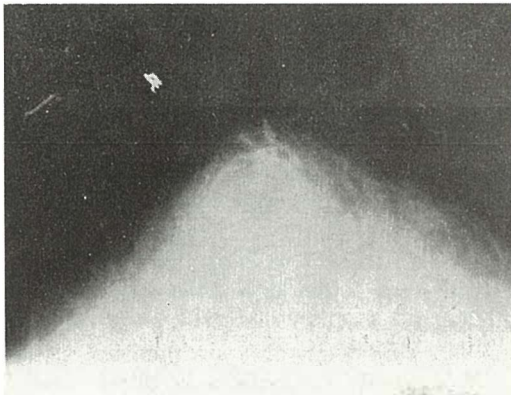mammae. Metaplasia apocrines epithelii canaliculorum. Canalis mammariae internae: lymphoglandula sine metastasis carcinomatosis (slika 3).

Bolesnica Z. R. stara 33 godine, dolazi na pregled zbog tumora desne dojke i sangvinolentne mamile. Nativno, u fibrocistično promjenjenoj dojci, retromamilarno se izdvaja senka promera do 30 mm, oštro ograni-



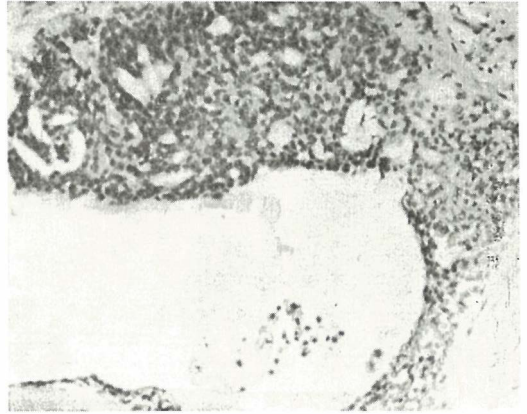
Slika 3 — Jasno vidljiv zid ciste, prostor između papilarnog nastavka prožet brojnim malignim ćelijama anarhičnog rasporeda

Fig. 3 — Clearly visible cyst wall, space between papillary extension with numerous malignant cells of chaotic distribution



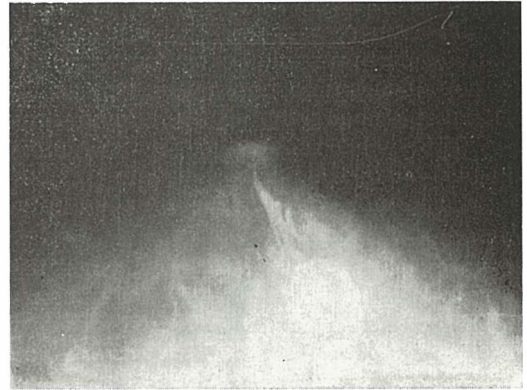
Slika 4 — Polumesečasta senka ivično ispunjava formaciju. Terminalni kanalić je normalnog kalibra, kao i grane koje delom opkoljavaju senku-formaciju

Fig. 4 — Contrast shadow in a form of a half-moon fills the border formation. Terminal channel of normal size as well as the branches which partly surround the shadow of the formation



Slika 5 — Maligne ćelije difuzno infiltriraju papilarnu formaciju a delom i zid ciste

Fig. 5 — Malignant cells which diffusely infiltrate the papillary formation and partly the cyst wall



Slika 6 — Kontrast ispunjava dve superponirajuće senke sa većim centralnim defektima. Kalibar terminalnog dela kanalića, kao i grane, je u granicama normale

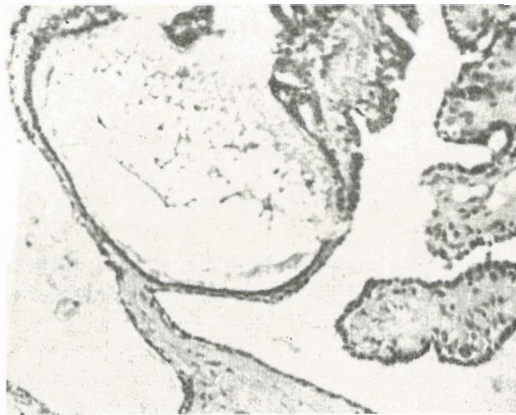Fig. 6 — The contrast fulfills two shadows which are in superposition with greater central defects. The caliber of the terminal part of the channel, and the branches is normal

čena. Kontrastna galaktoforografija: grane kritičnog kanalića, inače normalnih kalibara, delom opkoljavajući, delom »potiču« iz opisane senke uz jasno vidljivo postojanje nepravilnog, većeg defekta senke (slika 4). Zaključak: papilloma intracysticum. Savetujem ex tempore biopsiju. Histopatološki (br. 6761/75): u tkivnom fragmentu nalazi se šupljina ispunjena papilarnim, sivoružičastim, trošnim masama koje se teško odvajaju od zida i koje ispunjavaju celu šupljinu.

Ex tempore, dva isečka: benigno. Čekati parafinski preparat. Mikroskopski: carcinoma papillarae intracysticum glandulae mammae. Adenopapilloma intracysticum in alteratione maligna. Infiltratio parietis cystis e tumora (slika 5). Naknadno uzeta četiri isečka iz tkiva tumora: u dva je nađena maligna alteracija.

Bolesnica F. O. stara 55 godina, dolazi na pregled zbog sangvinolentne mamile. Nema palpabilnog tumora. Na nativnom snimku izdvaja se jedna senka promera do 10 mm, smeštena centralno korporalno, delimično oštro ograničena. Kontrastna galaktoforografija je načinjena u nastavku pregleda i nalaz je sledeći (slika 6): kontrast ispunjava kanalčić i njegove grane ali ispunjava i dve ovalne senke, uglavnom nehomogeno, sa više »defekata senki«, a defekti dopiru skoro do ivice. Radiološki zaključak je bio: papiloma intracysticum. Insistira se na ex tempore biopsiji. Patohistološki nalaz (broj 29/76): u tkivnom fragmentu nalazi se jedna cistična formacija ispunjena beličastim masama u vidu nodula. Ex tempore: benigno. Mikroskopski: papilloma adenomatosum intracysticum glandulae mammae. Dysplasio fibrosa microcystica. Blunt adenosis (slika 7).

Bolesnica J. J. stara 65 godina javlja se zbog pojave krvi na bradavici dojke. Nema



Slika 7 — Papilozne, vilozne formacije se izdvajaju prekrivene jednoslojnim kubičnim epitelom, uz intaktnu stromu

Fig. 7 — Papillomatous, vilous formation are separated and covered with a cubic epithel of one layer. The stroma is intact



Slika 8 — Kontrast je ispunio formaciju-senku koja je nehomogeno, nepravilne forme, delom neoštro ograničena, uz normalan kanalikularni sistem

Fig. 8 — The contrast fulfilled the formation and the shadow is not homogenous, unregular in form, with unclear borders with a normal channel system

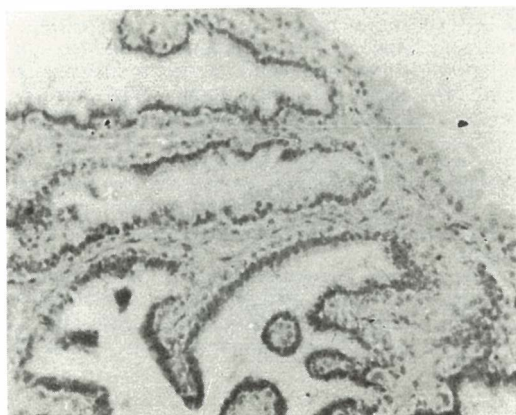palpabilnog tumora u dojci. Na nativnim snimcima vidljiva je jedna senka, promera do 6 mm koja se ne razlikuje ni jednim detaljem, sem veličinom, od ostalih senki smeštenih centralno i retromamilarno. Kontrastna galaktoforografija pokazuje (slika 8): kritični kanalčić je lako dilatiranog terminalnog dela a grane istog se pružaju do, na nativnim snimcima, verifikovane senke. Ovde kontrast samo parcijalno ispunjava jednu šupljinu pokazujući u njoj niz »defekata senki«, neravno bizarnog izgleda. Radiološki zaključak: papilloma intracysticum. Patohistološki (br. 4039/76): u tkivnom fragmentu nalazi se nejasno ograničeni čvor, sivo žučkaste boje, sitno zrnaste građe, promera $10 \times 8 \times 8$ mm. Ex tempore: benigno. Mikroskopski I-i isečak: dysplasio adenofibromatosa. II-j isečak: cystadenopapiloma gl. mammae (slika 9), uz napomenu da se na samoj periferiji običnog histološkog preparata vide ćelije koje pokazuju umerenu atipiju, bez prisustva mitotičkih figura.

Kako smo već pomenuli papilomi pokazuju sklonost ka udruživanju pojave karcinoma u istoj, ili suprotnoj dojci. Naš sledeći slučaj je vrlo informativan:

Bolesnica S. Z. 43 godina stara, javila se na pregled zbog pojave krvi na bradavici početkom januara 1979 godine. Na nativnom snimku postoji samo jedna homogena senka, promera do 10 mm u spoljnom gornjem

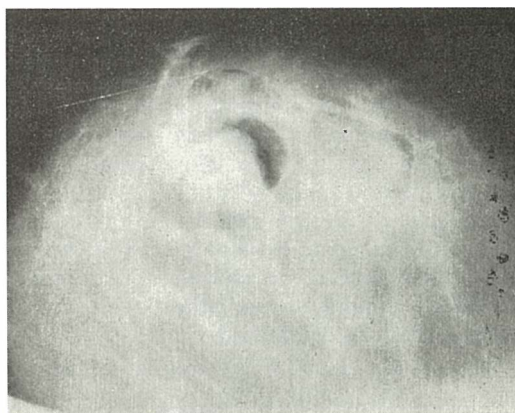kvadrantu. Kontrastna galaktoforografija (slika 10): pored enormo dilatiranog terminalnog dela kanalića, vidljivo je ivično punjenje ciste sa velikim »defektom senke«. Sledi hirurška parcijalna resekcija, patohistološki nalaz: dysplasio fibroadenomatosa proliferativa, partim microcystica (166/79).

Oktobra meseca iste godine, dakle nakon 9 meseci pojavljuje se sa novim, palpabilnim tumorom. Formacija biva punktirana, izvučeno oko 5 ccm zamućenog, braonkastog



Slika 9 — Čupave, trakaste senke obložene jednoslojnim kubičnim, kao nanizanim ćelijama, uzanih baza pripoja

Fig. 9 — Shaggy, striped shadows covered with one layer cubic epithel and stringed cells of narrow base where they attach to each other



Slika 11 — Polumesečasta vazdušna »kapa« nad intenzivnom senkom, trouglaste forme, široke baze

Fig. 11 — A half moon airy "hat" over an intensive shadow in a form of a triangle with a wide base

sadržaja, insufliran vazduh i ponovno snimljena dojka. Cistološki punktat: masa liziranih eritrocita, poneki granulocit, histiocit i limfocit. Maligne ćelije nisu nađene (5731/79). Na snimku (slika 11) se diferencira polumesečasto rasvetljenje-insuflirani vazduh u kome se projicira intenzivna senka, neravnih ivica, promera na bazi do 40 mm. Naš zaključak: papilloma intracysticum in alteratione maligna, suspecta. Insistira se na ex tempore biopsiji. Patohistološki nalaz ex tempore: sačekati parafinski preparat. Makroskopski (2284/79): u centru preparata nalazi se šupljina prečnika do 25 mm glatkog, sjajnog, žučkasto smeđeg prebojenog unutrašnjeg omotača. Cista je skoro u potpunosti ispunjena tumorskim sadržajem sitno zrnaste, neravne površine, elastično meke konzistencije, najvećeg prečnika do 20 mm koji je širokom bazom pripojen na zidu ciste. Na preseku tkivo tumora je sivožučkaste boje, sitno zrnaste građe, staklastog sjaja. Mikroskopski: carcinoma papillariae intracysticum glandulae mammae. Histološki gradus I (6664/79), od 15. 11. 1979.

Rezultati, diskusija i zaključak — Verifikacija intracističnog papiloma, odnosno karcinoma dojke bezkrvnom, nemutilantnom relativno konfortnom metodom kakva je radio-

Slika 10 — Kontrast samo ivično, polumesečasto, ispunjava deo senke uz dilatiran terminalni kanal

Fig. 10 — The contrast fulfills the edges as a shadow of a half moon and the terminal channel is dilated

grafija, nemoguća je bez punkcije ciste i to pod uslovom da je ova dostupna svojom veličinom i položajem. Ovakva cista se punkтира, evakuše njen sadržaj, insuflira vazduh i ponovo snima u najmanje dva pravca. Punktat se šalje na citološki pregled. Ukoliko je punktatsingvinolentan a priorno se može govoriti o intracističnom karcinomu (cave intrakavitarno krvarenje koje je veoma teško zaustaviti konzervativnim metodama). Pozitivan citološki nalaz potvrđuje sumnju, negativan je ne isključuje.

Ukoliko se radi o sangvinolentnoj mamili, makar da ne postoji palpabilni tumor, a na nativnim snimcima postoji nema senka, nužno je kontrastnom galaktoforografijom proveriti eventualni spoj te senke-formacije sa secernirajućim kanalikom. Neposredan kontakt grane sa senkom ciste, prodor kontrasta u cistu, makar samo ivično, bizaran izgled ovako dobijene slike ciste, nedvosmisleno ukazuje na intracistične vegetacije. Ukoliko je senka na nativnim snimcima veća, a »defekti senke« iste nakon galaktoforografije manji, verovatnoća da je došlo do maligne alteracije papiloma je veća. Samo periferno obuhvatanje granama galaktofora senke ciste, bez prodora u istu, skoro uvek indicira malignu alteraciju adenoma. Na kraju, ako veličina ciste prelazi promer od 10 mm, bez obzira na veličinu vegetacije, ova je skoro uvek, maligno alterirala.

U svakom slučaju ova dijagnostička metoda ima svoje puno opravdanje jer:

1. Blagovremeno otkriva papilarni intracistični adenom (bez obzira na njegovu veličinu) koji bi mogao maligno alterirati.
2. Prema njegovoj veličini i izgledu sa velikom se verovatnošću može govoriti o eventualnoj malignoj alteraciji.
3. Ako je maligno alterirao, s obzirom na svoj smeštaj, malo je verovatno da je dao udaljene metastaze te blagovremeno otkrivanje povećava šanse ozdravljenja.
4. Potreban je krajnji oprez, u smislu stalne kontrole bolesnica gde je već jednom otkriven papilom zbog mogućnosti pojave karcinoma u istoj, odnosno drugoj dojci i njegovog rapidnog rasta.

Relativno mali broj na ovaj način otkrivenih intracističnih papiloma, u poređenju sa brojem otkrivenih patohistološkom meto-

dom, treba tumačiti i zapušavanjem izvodnih kanalića detritusom zbog krtosti papilarnih vegetacija, tj. odsustvom kliničke manifestacije-krvareće mamile.

Abstract

INTRACYSTICAL PAPILLAR ADENOMAS (CARCINOMAS) IN MAMMOGRAPHY

Mutavdžić R., Jovanović R., Jakovljević M., Jocović N., Mutavdžić A., Mutavdžić J.

Mammilla sanguinans is not a clinical manifestation of the intraductal papillomas existence only, but more often, a clinical manifestation of the existence of intracystical papillomas, papillar adenomas and even of those with malignant alteration, through usually only partially. At the presence of shadows of indefinite quality in breast, it is possible by using a method of contrast galactography to indicate precisely the existence of a cyst with intracystical vegetations and give an a priori opinion of eventual malignant alteration of such vegetations in most cases.

The authors specially point to certain major radiographic signs which draw a distinction between a benign intracystical neoplasm and an intracystical papillar adenoma with malignant alteration.

Literatura

1. Anderson W. A. D.: Patolog II. Naučna knjiga, Beograd, 1975 (1307).
2. Kraus T. and Ineubecker R. D.: The differential diagnosis of papillary tumors of the breast. *Cancer* 15: 444, 1962.
3. Copeland M. M.: Discussion. *Am. Surg.* 92: 304—315, 1973.
4. Gros Ch.: Les maladies du sein. Mason et C^{ie}, Paris, 1963.
5. Mutavdžić R., Merkaš Z.: Secernirajuće mamile i promene kanalikularnog sistema dojki kod naših bolesnica. *Srp. Arhiv* 7—8: 479—494, 1973.
6. Miličević D., Mutavdžić R. et al.: Mamma sanguinans. *Srp. Arhiv* 4: 265—273, 1975.
7. Neather B. N., Field S.: Mammary duct injection in patients with nipple discharge. *Br. J. of Radiol.* 45: 717—725, 1972.

Adresa autora: Prim. dr Ranko Mutavdžić, Institut za onkologiju i radiologiju, Pasterova 14, Beograd.

PEPTIČKA BOLEST DUODENUMA U SVJETLU SUVREMENIH SPOZNAJA

Katunarić D., Kovačević D., Klarić R., Pavleković K., Zamberlin R., Katunarić A.

Sažetak — Na izvršenih 165 radioloških i usporednih duodenoskopskih pretraga u dijagnostici duodenalnog ulkusa, nalaz je bio potpuno podudaran u 124 slučaja (77,5%). U 18 slučajeva (11,1%) je podudarnost bila djelomična jer je radiološki utvrđena deformacija a endoskopski ulkusna sisica. Prema tome su potpuno i djelomično podudarni rezultati postignuti sa obje metode u 142 slučaja (88,6%). U 13 slučajeva (8,22%) radiološki nalaz pozitivne sisice nije duodenoskopski potvrđen a u 5 slučajeva (3,03%) je radiološki nalaz bio negativan a duodenoskopski je utvrđena ulkusna sisica. Na 24 slučaja endoskopski utvrđenih erozija moglo ih se radiološki prikazati samo u 3 slučaja (11,5%). Radiološka metoda pretrage vršena na suvremeni način sa dvostrukim kontrastom i uz primjenu hipotonizacije je u dijagnostici duodenalnih ulkusa komplementarna sa duodenoskopijom. Metode ne konkuriraju jedna drugoj.

UDC: 616.342-002.44-073.75

Deskriptors: duodenal ulcer-diagnosis, radiography, duodenoscopy

Radiol. lugosl. 17: 529—534, 1983

Uvod — Klinička dijagnoza duodenalnog vrijeda predstavlja u 35% naših bolesnika uzrok upućivanja na radiološki pregled gastroduodenuma. Ova lokalizacija ulkusa najčešće uvjetuje epigastričnu bol (8). Usavršenjem radioloških metoda pretrage i uvođenjem duodenoskopije znatno je poboljšana dijagnostika ove bolesti.

Revalorizacijom i usavršavanjem metode dvostrukog kontrasta te primjenom farmaka proširena je i radiološka simptomatologija duodenalnog ulkusa, pa je potrebno uz klasičnu opisati i suvremenu tehniku pretrage.

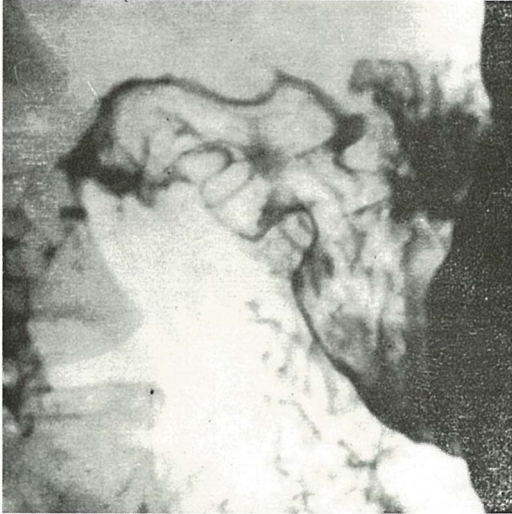
Klasična pretraga duodenuma se temelji na slikanju u raznim fazama sistole i diastole, u raznim projekcijama kao i doziranom kompresijom. Tako se slikanje u stojećem položaju vrši u čeonj, kosim i profilnim projekcijama pri čemu se eventualnim prikazom ulkusne sisice u profilu može odrediti njegova lokalizacija (prednja, stražnja stijena) te dubina. U čelnoj poziciji se najčešće vrši dozirana kompresija te procjena popratnog edema, izgleda »poput kokarde«, a osim toga se procjenjuje i eventualni stupanj deformacije. Ujedno se u ovoj poziciji otkriju

rijeđi ulkusi na strani male i velike krivine bulbosa.

Najčešća lokalizacija ulkusa je centrobularna a eventualna deformacija je u tom slučaju obično simetrična (slika 1). Oblik sisice je često okrugli no u novije vrijeme se sve više spominje linearni oblik (19, 20), za kojeg je karakteristična unilateralna deformacija bulbosa tipa usjekline ili trapeza. Veličina ulkusne sisice iznosi obično 5 do 8 mm. U poledjice položaju uz korištenje vlastitog zraka iz forniksa (fundusa) višekratnom rotacijom te uz dodatak zraka gutanjem, šumećim praškom ili sondom (hipotona duodenografija) postizemo dobar vid u eventualno prisustvo ulkusa stražnje stijene koji se prikaže poput okruglog ili pačetvorinastog depoa (slika 2, 3). Ispražnjena sisica prednje stijene se u ovoj projekciji prikaže u obliku lakune. Teže uočljive erozije se prikažu točkasto a rubno trnasto ili poput spikula. Pri analizi vrijeda se mogu analizirati popratne pojave, kao edem sluznice i stupanj konvergencije nabora (slika 4). U potbuške položaju, najbolje sa kompresivnim jastučićem, može se optimalno prikazati ulkusna sisica prednje stijene (sli-

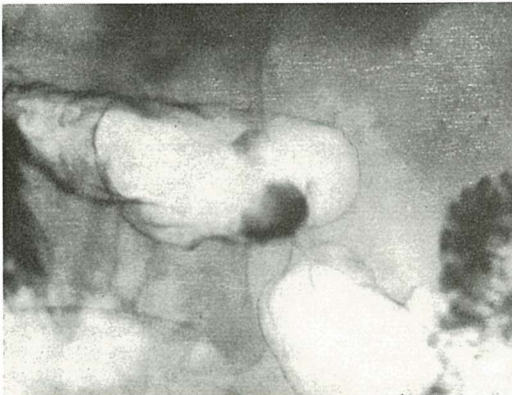
ka 4). U slučajevima plitkih ulceracija neko vrijeme se primjenjivala rentgenska kinfo fluorografija, no ona je zbog skupoće materijala i prevelikog zračenja uglavnom napuštena (slika 5).

Primjena farmaka u svrhu hipotonizacije duodenuma (antispastici i antikolinergici) omogućuje procjenu stupnja deformacije i



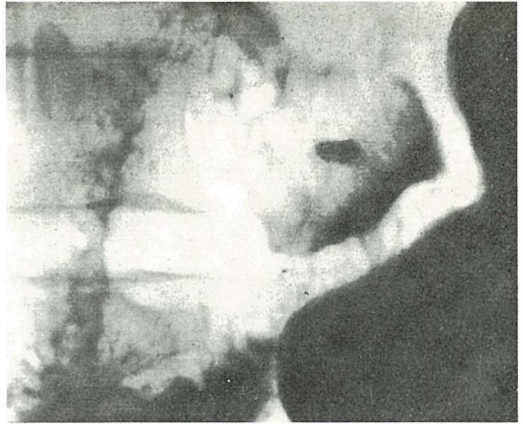
Slika 1 — Centrobularni ulkus bulbosa duodenuma u dvostrukom kontrastu sa simetričnom deformacijom i konvergencijom sluzničkih nabora

Fig. 1 — Double contrast study; Central localisation of bulbar ulcer, with convergence of folds and simetric deformity of bulb



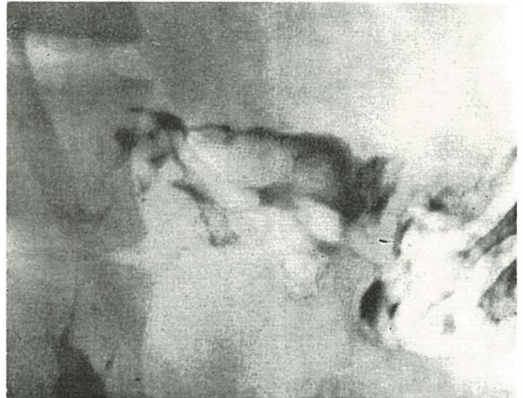
Slika 2 — Oveća okrugla ulkusna sisica stražnje stijene baze bulbosa u dvostrukom kontrastu

Fig. 2 — Double contrast study; Medium sized ulcer of posterior bulbar wall



Slika 3 — Pačetvorinasti oblik centrobularne ulkusne sisice u dvostrukom kontrastu

Fig. 3 — Double contrast study; Romb like bulbar ulcer, central localisation

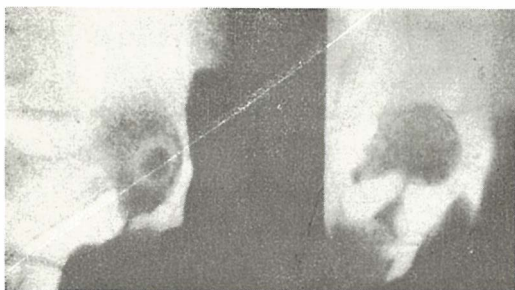


Slika 4 — Lakunarni centralni defekt ulkusa prednje stijene bulbosa u dvostrukom kontrastu sa konvergencijom sluzničkih nabora

Fig. 4 — Double contrast study; Lacunar central ulcer defect of anterior wall of duodenal bulb. Convergence of folds

razlikovanje od popratnih funkcijskih promjena. Inače bitno je pravilo pretrage, da se dobro prikaže čitav duodenum a ne samo bulbus kao što se to često vrši.

Do uvođenja gastro- i duodenoskopije jedina dijagnostička pretraga gastroduodenuma vršila se rentgenski pa su radiolozi imali vrlo veliku odgovornost u dijagnostici bolesti ovih organa, posebice u operativnim slučajevima. Izvođenjem gastroskopije i duodenoskopije podijeljena je odgovornost radiologa i endoskopičara pa je znatno mo-



Slika 5 — Oveća plitka okrugla centrobulbarna ulceracija stražnje stijene bulbusa na kinogramu uz periulcerozni edem, poput kokarde, nije uočljiva u drugoj fazi

Fig. 5 — Cinegram; Medium sized round centrally localized ulcer of posterior wall with periulcer edema, "cocarde-like". The ulcer is not visible in another phase

gla biti poboljšana dijagnostika bolesti ovih organa, što je uvjetovalo i poboljšanje liječenja. Broj pogrešnih dijagnoza i nepotrebnih kirurških intervencija je sveden na minimum a eksplorativna laparotomija, kao dijagnostička metoda, je gotovo iščezla u kvalitetnim ustanovama.

No naravno, suvremene metode zahtjevaju suvremenu opremu, kontrast, filmove i farmaka, uz posebno izobraženo, visoko kvalificirano osoblje. Rezultati dijagnostike i liječenja u vrhunskim ustanovama će biti znatno bolji, pa su zapravo dobiveni rezultati u pojedinim ustanovama ujedno mjerilo kvalitete njihova rada. Iako ima i suprotnih mišljenja, većina gastroenterologa i posebno specijaliziranih radiologa smatra, da su radiološka dijagnostika i duodenoskopija u dijagnostici ulkusne bolesti duodenuma komplementarne metode, koje ne konkuriraju jedna drugoj.

Obje metode u našoj heterogenoj medicini nisu podjednako razvijene i ne vrše se posvuda zadovoljavajućom kvalitetom. Stoga, je, po našem mišljenju, došlo i do nekih pokušaja obezvrjeđenja jedne ili druge metode i to sa potpuno pogrešnih pozicija u kojima se procjenjivala jedna ili druga metoda na temelju njihovih boljih ili slabijih postignutih rezultata a ne na temelju stvarnih mogućnosti pod optimalnim uvjetima koji su danas u vrhunskoj medicini dostupni. Tako rezultati točnih radioloških dijagnoza duodenalnog vrieda, kontroliranih

endoskopski, variraju od 40—50 % (5, 6, 7), preko 55,8 % i 57 % (6,16) do djelomičnog poklapanja u 75 % (16) i čak 81,6 % (9), da bi bili optimalni u japanskoj školi gdje radiolozi postižu rezultate u dijagnostici peptičke ulceracije duodenuma u čak 96 % (19, 20).

Naši bolesnici — Usporedba radioloških i endoskopskih nalaza treba da bude stalna jer je jednako korisna za bolesnika, radiologe i endoskopičare i obavezuje ih na maksimalnu kritičnost pri procjeni mogućnosti obih metoda.

Kao i ostali autori (5, 6, 7, 9, 16, 19, 20) i mi smo pristupili ispitivanju jedne grupe naših bolesnika sa obje metode u cilju njihovog vrijedovanja u dijagnostici peptičkog ulkusa duodenuma u našim uvjetima. U našem Zavodu to nam je bilo olakšano jer duodenoskopiju također vrši posebno izobražen radiolog.

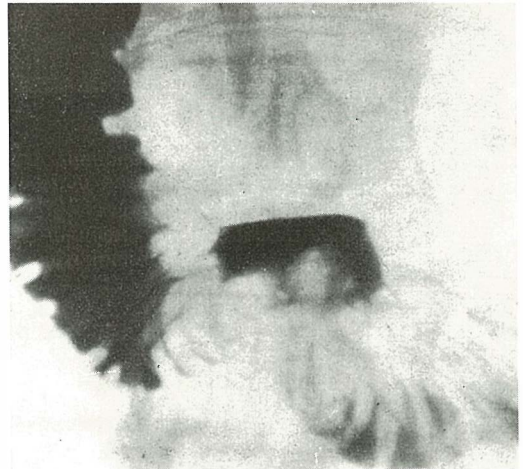
Endoskopske pretrage su vršene direktno tipom ACMI sa aksijalnom vidljivošću. Razmak između radiološke pretrage i duodenoskopije iznosio je 3—10 dana. Nakon radiološki utvrđene peptičke ulceracije duodenuma u 160 naših bolesnika, duodenoskopski je ovaj nalaz bio potvrđen u 124 slučaja (77,5 %). Nalaz je bio djelomično duodenoskopski potvrđen u 18 slučajeva (11,1 %) u kojih je radiološki nađena deformacija bulbusa bez ulkusne sisice a ona je duodenoskopski bila utvrđena. U 13 slučajeva (8,1 %) radiološki nalaz je bio lažno pozitivan jer utvrđena sisica nije endoskopski utvrđena a u 5 slučajeva (3 %) je radiološki nalaz bio negativan a endoskopski je utvrđena ulkusna sisica. U slučajevima diskrepancije radiološkog i duodenoskopskog nalaza operacija nije izvršena pa nisu mogli biti vrijedovani endoskopski nalazi.

Rezultati i rasprava — Postotak radiološki utvrđenih i duodenoskopski potvrđenih peptičkih ulkusa duodenuma iznosi 77,5 %. Postotak djelomičnog poklapanja radioloških nalaza deformacije i duodenoskopskih prikaza recentne ulkusne sisice iznosi daljnjih 11,1 %, što čini ukupno 88,6 %. Ovaj postotak odgovara postignutim rezultatima u kvalitetnim ustanovama srednje Evrope a

vrlo je blizu postotku druge zagrebačke škole (9) — 81,6 %, sa napomenom da se ovdje radilo o dijagnostici peptičke bolesti duodenuma u djece, koja je k tome znatno teža no u odraslih. Optimalni uvjeti od 96 % točnih nalaza japanske radio-gastroenterološke škole (19, 20) su za sada u nas nedostižni.

Od ispitivanih 160 bolesnika u kojih je radiološki bio utvrđen ulkus, muškaraca je bilo 110 (68,75 %) a žena 50 (31,25 %). Od 147 endoskopski utvrđenih ulkusa na bulbusu ih je bilo lokalizirano 136 (92,5 %) i to 75 (55,14 %) na stražnjoj a 53 (38,97 %) na prednjoj stijeni. Šest (4,41 %) ih je bilo lokalizirano uz malu te 2 (1,46 %) uz veliku krivinu. Postbulbarnih je bilo 11 (7,48 %) i to 8 u I odsjeku a 3 u II odsjeku duodenuma kao izraz ekskavacije karcinoma pankreasa (slika 6, 7).

U 76 (55,87 %) slučajeva je bila izražena deformacija bulbusa od čega u 18 (23,69 %)



Slika 7 — Ekskavacija karcinoma pankreasa na II odsjeku duodenuma

Fig. 7 — Excavation of pancreatic cancer in second part of duodenum

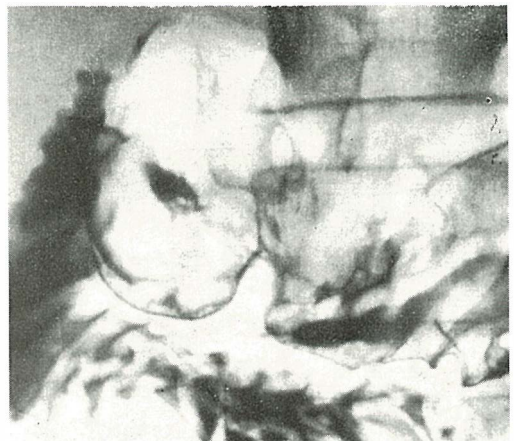jačeg stupnja sa poteškoćama uvođenja duodenoskopa usprkos primjene farmakoradiografije.

Neki gastroenterolozi koji navode da znaju čitati rentgenske snimke (5, 6, 7), a žalost i neki radiolozi, misle, da je, u slučaju da je bulbus duodeni normalnog izgleda bez ikakove deformacije to znak da ne postoji ulkus. Iskusnim radiolozima je dobro poznato, da pri velikom dijelu prisutnih flo-



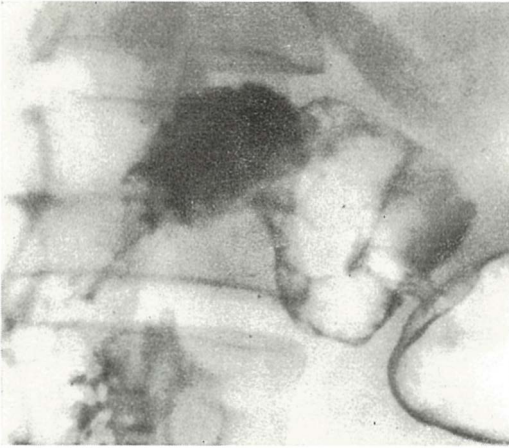
Slika 6 — Oveći postbulbarni ulkus I odsjeka duodenuma

Fig. 6 — Postbulbar ulcer of second part of duodenum



Slika 8 — Oveći flordni ulkus u dvostrukom kontrastu bez deformacije bulbusa

Fig. 8 — Double contrast study; Flord ulcer without bulbar deformity



Slika 9 — Manji akutni ulkus sa djelomičnom konvergencijom nabora ali u posve pravilnom bulbusu

Fig. 9 — Small acute ulcer with partial convergence of folds. No deformity of duodenal bulb

ridnih ulkusa ne mora doći do nikakvih deformacija. Neki talijanski autori (4, 18) navode da su neobično sumnjivi na ulkus baš oni potpuno pravilni bulbusi koje oni nazivaju »troppo bello«, a koji su zastupljeni sa 30 % u općoj statistici ulkusa duodeni. Mi smo utvrdili čak 60 (44,1 %) akutnih ulkusa bez ikakove deformacije bulbusa. U dijagnostici ovakvih ulkusa posebno je korisna dozirana kompresija, dvostruki kontrast i naravno duodenoskopija (slika 8, 9).

U 26 slučajeva duodenoskopski utvrđenih erozija bulbusa od kojih su 11 imali erozije i na želucu, uspjeli smo naknadnom radiološkom pretragom prikazati erozije svega u 3 slučaja (11,5 %).

Zaključak — Radiološka metoda pretrage u dijagnostici peptičkog ulkusa duodenuma, ukoliko se provodi na suvremeni način uz primjenu dvostrukog kontrasta i farmakoradiografije, ne zaostaje bitno u procjeni točnosti ulkusne bolesti duodenuma u odnosu na duodenoskopiju.

U slučajevima jače deformacije bulbusa radiološka pretraga je u prednosti u odnosu na duodenoskopiju s obzirom na poteškoće uvođenja duodenoskopa.

S obzirom na sve okolnosti, određeni stupanj i agresivnost, smatram da radiološka pretraga ostaje temeljna a duodenoskopija

dopunska metoda pretrage u dijagnostici peptičke bolesti duodenuma te da obje metode ne konkuriraju jedna drugoj.

U dijagnostici erozija i krvarećih ulkusa endoskopija je metoda izbora.

Abstract

PEPTIC ULCER — CONTEMPORARY VIEW

Katunarić D., Kovačević D., Klarić R., Pavleković K., Zamberlin R., Katunarić A.

Comparative analyses of 165 roentgenological and endoscopic examinations of duodenal ulcer have been performed. In 124 cases (77,5 %) the results of both methods were identical. In 18 (11,1 %) cases the results were only partially equal— the roentgenologic examinations showed deformity of duodenal bulb and endoscopically ulceration was found. According this data complete or partially equal results have been achieved in 142 (88,6 %) of all cases employing both methods. In 13 cases (8,2 %) roentgenologic examination was positive, duodenal ulcer was found and duodenoscopy have failed. On the contrary in 5 cases (3,0 %) duodenoscopy confirmed ulcer, roentgenologic examination was negative. Erosions of mucosa have been found endoscopically in 24 cases. Only in 3 (11,5 %) cases of this group erosions were visible during roentgenologic examination.

Roentgenologic methods of examination employing double-contrast study and hypotension of duodenum in diagnosis of duodenal ulcer is complementary with duodenoscopy. Methods are not concurrent.

Literatura

1. Bodart P.: Exercices pratiques radiodiagnostic. Appareil digestif. Ed. Pencoprint, Wilsele, 128—141, 1973.
2. Dobrilla G., Filippini M., Felder M.: Introduzione anatomo-clinica alla duodenite e all'ulcera duodenale. La radiologia dell'esofago, dello stomaco e del duodeno. Ed. Bertonecello artigrafiche, Verona, 302—314, 1978.
3. Font R. G., Mc Dowell W., Sparks R. D., Varella P.: Radiological and endoscopic correlation of duodenal ulcers. Am. J. Gastroent. 58: 519—522, 1972.
4. Galluzzi S.: Diagnostic à double contraste du duodenum. IXe Congrès de radiologie de la culture latine. Acte du Congrès 2, Venise, 618—619, 1974.
5. Gašparov A.: Značaj i mesto duodenoskopije u dijagnostici duodenalnog ulkusa. Zbornik radova IX stručnog sastanka internista Slavonije, Osijek, 17—24, 1978.
6. Gašparov A.: Rentgenološka i endoskopska dijagnostika ulkusa. Lij. vjes. 99: 577—578, 1977.
7. Gašparov A.: Neki problemi dijagnostike i terapije gastroduodenalnog ulkusa. Lij. vjes. 90: 297—309, 1968.

8. Guien C.: Le ulcere duodenali. La radiologia dell'esofago, dello stomaco e del duodeno. Ed. Bertoncetto artigrafiche, Verona, 324—344, 1978.

9. Kačić M., Mandić A., Fališevac V., Rotkvić I.: Peptički ulkus kod djece — usporedba radioloških i endoskopskih dijagnoza. Lij. vjes. 104: 341—349, 1982.

10. Katunarić D.: Zar odbaciti rentgenološku dijagnostiku ulkusa? Lij. vjes. 99: 577—578, 1977.

11. Katunarić D., Kovačević D., Šoljan N., Zamberlin R.: Peptička bolest duodenuma u svjetlu novih spoznaja. Zbornik predavanja na XI kongresu radiologa Jugoslavije, Novi Sad, 127—131, 1980.

12. Laufer L., Mullens J. E., Hamilton J.: The diagnostic accuracy of barium studies of the stomach and duodenum—correlation with endoscopy. Radiology 115: 569—573, 1975.

13. Mainguet P., Engelholm L., Pringot J., Dive Ch.: Contribution de la duodenoscopie à l'évaluation des anomalies radiologiques des affections du duodenum et du pancreas. IXe Congrès de radiologie de la culture latine. Acte du Congrès 1, Venise, 68—72, 1974.

14. Op den Orth J. O., Dekker W.: Assonanze e dissonanze radioendoscopice. La radiologia dell'esofago, dello stomaco e del duodeno. Ed. Bertoncetto artigrafiche, Verona, 394—402, 1978.

15. Parrella R. E., Renda F., Collagrande C.: Situation actuelle de la pharmacoradiologie de l'appareil digestif. IXe Congrès de radiologie de la culture latine. Acte du Congrès 2, Venise, 619—621, 1974.

16. Petö S.: Vrijednosti kliničke, endoskopske i rutinske rentgenološke pretrage u dijagnostici duodenalnih ulkusa. Zbornik radova IX stručnog sastanka internista Slavonije, Osijek, 71—73, 1978.

17. Ponette E., Aerts A., Baert A. L.: Tecnica di indagine radiologica del duodeno. La radiologia dell'esofago, dello stomaco e del duodeno. Ed. Bertoncetto artigrafiche, Verona, 293—301, 1978.

18. Rocco R., Brusin S., Fagenz S.: Discorcondances et concordances endoscopiques dans le radiodiagnostic gastroduodénal IXe Congrès de radiologie de la culture latine. Acte du Congrès 2, Venise, 623—625, 1974.

19. Shirakabe H., Nishizawa M., Kobayashi S., Marujama T.: L'ulcera lineare del bulbo duodenale. La radiologia dell'esofago, dello stomaco e del duodeno. Ed. Bertoncetto artigrafiche, Verona, 345—350, 1978.

20. Shirakabe H., Nishizawa M., Nomoto K., Ikenobe H.: Le comparazione radiologica endoscopica nella diagnosi dell' ulcera duodenale. La radiologia dell'oesofago, dello stomaco e del duodeno. Ed. Bertoncetto artigrafiche, Verona, 351—354, 1978.

21. Stender H. S., Seifert E., Luska G., Otto P.: Vergleichende roentgenologische und endoskopische Diagnostik des ulcus ventriculi und duodeni. Fortsch. Roentgenstr. 122: 381—384. 1975.

Adresa autora: Prof. dr. sci. Duško Katunarić, 41000 Zagreb, Engelsova 14.

**RENDGENSKI NALAZ GORNJEG PROBAVNOG TRAKTA
KOD JUVENILNOG DIABETESA**

Prodan M., Brus L.

Sažetak — Rendgenski je pregledano 47 bolesnika sa juvenilnim diabetesom. Kod jednog bolesnika nađen je siguran ulkus želuca, kod dva bolesnika siguran ulkus duodenuma a kod jednog ulkus želuca i duodenuma. Čest je bio nalaz funkcionalnih smetnji stenke i sluzokože želuca i duodenuma. Organske lezije bile su češće kod mlađih bolesnika i na početku bolesti. Kod pet bolesnika nađena je bila povišena serumska amilaza, a kod tri od osam oduzetih uzoraka povišen serumski gastrin.

UDC: 616.379-008.64-057.7:616.33-002.44:616.342-002.44

Deskriptors: diabetes mellitus juvenile, gastrointestinal system-radiography, peptic ulcer

Radiol. Iugosl. 17: 535—537, 1983

Uvod — Diabetes mellitus je u dečjem razdoblju za razliku od odraslog retka bolest. Frekvencija diabetesa nije jednaka u različitim svetskim područjima. U Francuskoj je izračunato, da na 5000 zdrave dece jedno dete boluje za diabetesom, u Sjedinjenim Američkim Državama jedno dete na 1500. Za Jugoslaviju ne razpoložemo sa tačnim podacima o učestalosti juvenilnog diabetesa, u Sloveniji je frekvencija jedno diabetično dete na 2000 zdrave dece. Uprkos tome da je diabetes mellitus retka dečja bolest, predstavlja ozbiljan pedijatrijski problem zbog labilnog toka bolesti i kompliciranog lečenja sa podudarkom na insulinskoj terapiji. Početni znakovi bolesti nastupaju po pravilu akutno i često su drugačiji kao kod odraslih, a posebno kod dojenčadi, kod kojih se bolest može manifestirati sa hiperpireksijom, dehidracijom i grčevima. Kod veće dece vodeći simptomi su jaka žeđ, često uriniranje i mršavljenje. Iz iskustva znamo, da roditelji pa i lekari ne pripisuju naročite važnosti ovim simptomima, pa se još uvek događa, da primamo na našu kliniku nove diabetike u stanju teške ketoacidoze ili čak kome. Osnovni elementi lečenja u toj

fazi su insulin i parenteralna rehidracija. Dalji tok bolesti je težak i labilan. Akutnoj metaboličnoj smetnji sledi faza stabilizacije, koja počinje nakon korekcije hiperglikemije, dehidracije i acidoze. Toj fazi sledi tranzitorna remisija, u kojoj je izlučivanje veće kao na početku bolesti ali još uvek manje od zdrave dece. Remisija traje nekoliko sedmica do meseca, iznimno nekoliko godina. Remisiji sledi faza parcijalnog a zatim totalnog diabetesa sa postupnim potpunim prestankom izlučivanja insulina zbog potpune destrukcije beta ćelija u pankreasu. U svakoj od tih faza može unatoč insulinskoj terapiji doći do pogoršanja sa ketoacidozom. Uzroci su različiti, a mogu biti emocionalni stres, minimalni infekti, pogrešno izračunavanje dnevne doze insulina ili nedoslednost vlastitog nadzora. Posledica je uvek ista: premalo insulina, klinički znakovi acidoze, kao što su polidipsija, poliurija, inapetencija, acetonemija, zamor, mršavljenje, polipnoe i dehidracija. Ovi znakovi se javljaju polagano ili brzo, često dominiraju bolovi u trbuhu, koji mogu biti tako jaki, da imitiraju akutni abdomen. Zbog toga smo kod ovih pacijenata pristupili rendgenskoj

diagnostici gornjeg probavnog trakta u akutnoj fazi ili neposredno nakon te faze.

Bolesnici i metode — Rendgenski pregled želuca i duodenuma vršili smo kod 47 diabetičnih bolesnika u starosti od 6 do 26 godina. Izabrani bolesnici su imali u anamnezi značajne abdominalne poteškoće (bolove, povraćanje) naročito u ketonemičnim epizodama. Naši pregledi su bili vremenski što bliži takvim epizodama. U grupi je bilo 27 devojaka i 20 dečaka. Trajanje diabetesa je bilo kraće od 1 godine u sedam bolesnika, u 16 bolesnika bolest je trajala 1 do 5 godina i u 24 više od 5 godina. Rendgenološke znakove smo opredelili kao funkcionalne smetnje stenke i sluzokože želuca i duodenuma te sigurne i nesigurne znakove ulkusa.

Rendgensku pretragu vršili smo na aparaturi Pantoskop (Siemens) a snimanja sa 70 mm kamerom Sircam. Standardno smo pretraživali u četiri projekcije. Kao kontrast upotreabili smo Mixobar (Byk Gulden). Svim bolesnicima pretraživane grupe oduzeta je bila krv za određivanje serumske amilaze. Kod osam bolesnika oduzeta je bila krv za određivanje serumskog gastrina na tašte (određivanje serumске amilaze metodom po Street-Close-u, serumskog gastrina radioimunskom metodom testnim substancama CEA SORIN).

Rezultati — Pozitivan rendgenski nalaz ustanovili smo kod 28 bolesnika (40,4%). Sigurne znakove na želucu smo ustanovili kod jednog a u duodenumu kod dva bolesnika, jedan bolesnik imao je ulkus na želucu i duodenumu. Nesigurne znakove ulkusa želuca našli smo kod jednog a duodenuma kod šest bolesnika. Deo bolesnika sa (znakovima) ulkusom imao je pored toga i znakove funkcionalnih smetnji stenke i sluzokože želuca ili duodenuma. Svih bolesnika sa znakovima funkcionalnih smetnji (sa ili bez ulkusa) bilo je 25, izoliran ulkus nađen je samo kod tri bolesnika.

U grupi bolesnika starih do 15 godina (30) ustanovili smo znakove funkcionalnih smetnji kot 17, u grupi preko 15 godina (17) kod osam bolesnika. U prvoj grupi pronađen je

siguran ili nesiguran znak ulkusa kod devet, a u grupi starijih od 15 godina samo kod dva bolesnika.

Grupa bolesnika sa trajanjem diabetesa do 1 godine (7) pokazala je ulkus u četiri i funkcionalne smetnje isto u četiri slučaja. Grupa sa trajanjem bolesti 1—5 godina (16) imala je znakove funkcionalnih smetnji kod deset, a znakove ulkusa samo kod tri bolesnika. Kod bolesnika sa trajanjem diabetesa preko 5 godina (24) pronašli smo znakove funkcionalnih smetnji kod 11 a ulkus kod četiri bolesnika.

Kod pet bolesnika utvrđeno je povišenje serumske amilaze. U toj grupi pozitivan rendgenski nalaz bio je utvrđen kod tri bolesnika (funkcionalne smetnje dva, ulkus želuca i duodenuma jedan). Dvojica bolesnika sa povišenom amilazom imali su normalan rendgenski nalaz. Bolesnici sa povišenom amilazom su bili stari 10—15 godina, a diabetes je trajao kod jednog manje od godine, kod dva 1—5, te kod dva preko 5 godina.

Kod osam bolesnika sa podacima o akutnim abdominalnim poteškoćama oduzeta je bila krv za određivanje serumskog gastrina na tašte. Kod tri bolesnika vrednost serumskog gastrina bila je povišena, a samo jedan bolesnik u toj grupi imao je pozitivan rendgenski nalaz (funkcionalne smetnje). Kod dva bolesnika sa povišenom vrednošću serumskog gastrina rendgenski nalaz je bio normalan. Kod pet bolesnika sa normalnom vrednošću serumskog gastrina pozitivan rendgenski nalaz je bio prisutan u četiri slučaja, od toga u jednom siguran, a u dva nesiguran ulkus; dva bolesnika imali su znakove funkcionalnih smetnji, a kod jednog bolesnika rendgenski nalaz je bio negativan.

Diskusija — Akutne abdominalne poteškoće često prate diabetične ketoacidoze, a među uzrocima recidivnih bolova u trbuhu navodi se i diabetes mellitus (1). Mehanizam bolova i povraćanja u ketoacidozi nije potpuno razjašnjen. U našoj grupi diabetičnih bolesnika iznenadio nas je visok postotak pozitivnih rendgenskih nalaza. Znakovi funkcionalnih smetnji mogli su biti prolaznog karaktera, odnosno u vezji sa eksacerbacijom osnovne bolesti. Učestalost nalaza ulkusnih lezija ipak je viša (23,4%) od pro-

sečne učestalosti nalaza ulkusa kod dece sa različitom abdominalnom simptomatikom (5—10%), (3). Jedan siguran i dva nesigurna ulkusa kod dece sa normalnom gastrinemijom ne govore u prilog gastrinskom mehanizmu ulcerogeneze u toku juvenilnog diabetesa. Veća incidenca ulkusa kod mlađe dece i na početku bolesti govore u prilog psihoemocionalne geneze (značajne promene života, hospitalizacije, injekcije insulina kod mladih diabetičnih bolesnika). Neki autori smatraju, da je akutni pankreatitis čest uzrok akutne abdominalne simptomatike u toku juvenilnog diabetesa, većina se međutim time ne slaže (2). Nalaz povišene amilaze v serumu kod naših pet bolesnika upozorava na mogućnost tranzitornih lezija pankreasa prilikom ketoacidotičnih epizoda. Iznenadio nas je duplicitet ulkusa kod jednog bolesnika sa povišenom amilazom u serumu.

Zaključak — Akutne abdominalne poteškoće u toku juvenilnog diabetesa pretežno su vezane na ketoacidotična stanja. Izgleda, da rendgenska pretraga gornjeg probavnog trakta može ukazati na postojanje organskih i funkcionalnih promena. Rendgensku dijagnostiku trebalo bi dopuniti, a možda i zameniti gastroduodeno skopijom. Praćenje gastrinemije, naročito u epizodama diabetične ketoacidoze, moglo bi razjasniti mehanizam popratnih abdominalnih poteškoća. Konačnog odgovora o učestalosti pankreatitisa kao uzroka abdominalnih poteškoća u toku juvenilnog diabetesa još se ne može dati.

Abstract

X-RAY FINDINGS OF UPPER GASTROINTESTINAL TRACT IN JUVENILE DIABETES

Prodan M., Brus L.

X-ray examination was performed in 47 patients with juvenile diabetes. In one patient a definite gastric ulcer in two patient duodenal ulcer and in one patient both gastric and duodenal ulcer was detected. Mucosal and parietal functional x-ray signs were detected frequently. There was a prevalence of organic lesions in younger patients with short duration of diabetes. Elevated serum amylase was found in five patients and hypergastrinemia in three out of eight patients.


Literatura

1. Galler J. R., Neustein S., Walker W. A.: Clinical aspects of recurrent abdominal pain in children. U: *Advances in Pediatrics* (Barnes L. A., ed.), Year Book Medical Publishers, Chicago, London, 1980 (31—53).
2. Gellis S. S.: Juvenile diabetes and acute pancreatitis. U: *The Year Book of Pediatrics* (Gellis S. S., ed.), Year Book Medical Publishers, Chicago, 1976 (289).
3. Peče H., Prodan M., Repše S.: Ulkusna bolest pri otrocih. *Zdrav. vestn.* 46/II: 53—54, 1977.

Adresa autora: Dr. M. Prodan, Univerzitetna pediatrična klinika, 61000 Ljubljana.

api[®]prostatin

APIPROSTATIN lajša težave pri hipertrofiji prostate



APIPROSTATIN priporočamo moškim pri težavah pri uriniranju, ki jih povzročata povečana prostata in nebakterijska vnetja prostate

hp medex P.O.
živilska industrija
ljubljana, jugoslavija

ULOGA DRENAŽE U POSTOPERATIVNOJ PERKUTANOJ TRANSHEPATIČKOJ KOLANGIOGRAFIJI*

Brajša M., Vidaković Z., Dolencić P.

Sažetak — Prikazana je modificirana tehnika perkutane transhepatičke kolangiografije i drenaže žučnih vodova. Naglašena je važnost perkutane transhepatičke kolangiografije u postavljanju indikacije za operativni zahvat, odnosno radiološki interventni postupak kod bolesnika s opstruktivnom žuticom. Perkutana transhepatička drenaža smanjuje subjektivne tegobe bolesnika i olakšava operativni zahvat. Kod vlastitih devet slučajeva nije bilo nikakvih komplikacija.

UDC: 616.361-073.75:616.36-008.8-089.48

Deskriptori: cholangiograohy-methods, drainage

Radiol. Jugosl. 17: 539—541, 1983

Uvod — Perkutana transhepatička kolangiografija (u daljnjem tekstu PTK) je radio-loška metoda u dijagnostičkoj obradi bolesnika s opstruktivnom žuticom koja lokalizira i, u većini slučajeva, utvrđuje narav patološkog procesa. Nakon pozitivnih iskustava PTK-u počeli smo, u našem Zavodu, primjenjivati i kod bolesnika nakon operativnog zahvata na bilijarnom stablu. Indikaciju predstavljaju bolesnici s recidivom žutice i sumnjom na opstrukciju većih intra- ili ekstrahepatičkih žučnih vodova. Na samu pretragu, ovisno o patološkom nalazu, može se nadovezati vanjska odnosno unutarnja bilijarna drenaža (u daljnjem tekstu PTD), bilo kao preoperativni zahvat ili kao metoda palijativne terapije, koja je alternativa kirurškom zahvatu u slučaju neoperabilne lezije.

Materijal i metode — U vremenskom razdoblju od listopada 1981 godine do prosinca 1982 godine učinili smo ukupno 27 PTK-a, od čega 9 postoperativnih. Prosječna starosna dob bolesnika iznosila je 54 godine. Najmlađi bolesnik imao je 37 a najstariji 74

* Predavanje izneseno na IV. znanstvenem skupu radiologa Hrvatske, Osijek, 1982.

godine. Pretragu smo izvršili u vremenskom razmaku od 9 dana do 21 godinu nakon operativnog zahvata na bilijarnom stablu.

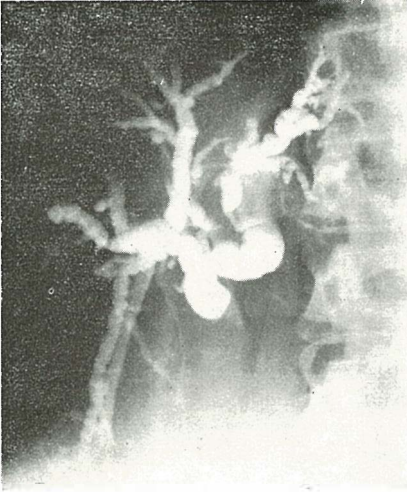
Punkciju smo vršili na uobičajeni način (4, 5, 6), osim što smo modificirali sam akt izvlačenja Chiba igle i injiciranja kontrasta. Na Luer-lock nastavak Chiba igle s jedne strane i injekcione štrcaljke s druge strane spojili smo tanki fleksibilni polietilenski kateter dužine 80 centimetara. Na taj je način liječnik koji izvodi pretragu nešto udaljeniji od primarnog snopa zraka, čime se izlaže i manjoj dozi zračenja za vrijeme dijaskopske kontrole. Na sam zahvat, obzirom na težinu zastoynih promjena nadovezali smo preoperativnu, vanjsku PTD-u (1, 2). Nakon uspješne punkcije proširenog intrahepatičkog žučnog voda Chiba iglom i vađenja mandrena postavlja se žica vodilja. Po njoj, nakon odstranjenja Chiba igle, uvodimo polietilenski kateter koji na svom vrhu ima nekoliko postraničnih otvora. Vrh katetera treba biti postavljen što bliže mjestu lezije, jer se jetra volumenom nakon dekompresije koji puta smanji. Kateter se učvrsti na koži pomoću adhezivne trake koja daje veću sigurnost nego kirurški šav. Žuč se nakuplja

u vrećicu koju bolesnik nosi sobom. U većini slučajeva izbjegavali smo preventivnu upotrebu antibiotika (3).

Rezultati i diskusija — Kod naših smo bolesnika u dva slučaja PTK-om ustanovili opstrukciju visoko u porti jetre, u dva slučaja u visini srednje trećine glavnog žučnog stabla (slika 1 i 2) a kod troje bolesnika radilo se o opstrukciji u završnom dijelu hepatokoledokusa. Kod jednog bolesnika PTK ponavljana je u razmaku od 60 dana. U prvom pokušaju punkcija žučnih vodova nije bila uspješna, dok je nalaz punkcije ukazivao na difuznu sklerozaciju intrahepatičkih žučnih vodova, no bez znakova prekida pasaže kontrastnog sredstva.

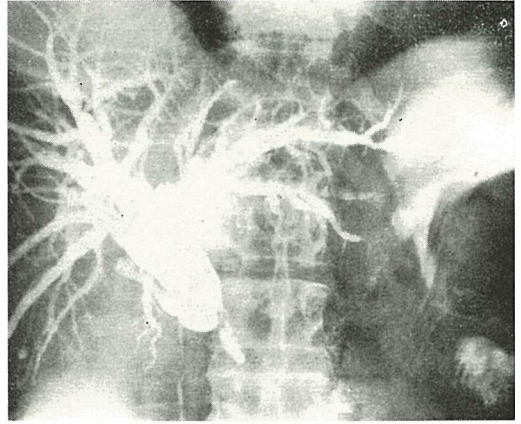
PTD-u učinili smo u svim spomenutim slučajevima imajući na umu da ovim bolesnicima predstoji ponovni operativni zahvat, a jetreni parenhim je već oštećen dugotrajnom opstruktivnom žuticom (2). U prva 24 sata količina drenirane žuči iznosila je između 500 i 1500 mililitara, a vrijeme trajanja drenaže kretalo se od 24 sata do 3 dana.

Kod bolesnika je za to vrijeme stalno kontroliran metabolizam vode i elektrolita, a po potrebi parenteralnom primjenom se uspostavljala njihova ravnoteža.



Slika 1 — Stanje iza kolecistektomije. Potpuna opstrukcija glavnog žučnog stabla u srednjoj trećini

Fig. 1 — The postcholecystectomy state. A complete obstruction of the major bile tree in the medium third



Slika 2 — Stanje iza resekcije želuca zbog malignog procesa. Nepotpuna opstrukcija glavnog žučnog stabla u srednjoj trećini zbog sekundarnog infiltrativnog procesa

Fig. 2 — The state after the stomach resection for a malignant process. An incomplete obstruction of the major bile tree in the medium third for a secondary infiltration process

Operativni i postoperativni tijek je u svim slučajevima bio uredan, a nalazi PTK-a potvrđeni su intraoperativno.

Zaključak — Metoda drenaže žučnih vodova nakon PTK-e indicirana je u slučajevima liječenja opstruktivne žutice. Ako se PTK-a vrši kod bolesnika nakon operativnog zahvata onda u izvođenju, a posebno kod interpretacije nalaza, nailazimo na poteškoće zbog primijenjene topografske slike žučnog stabla kao i zbog mnogobrojnih priraslica. PTK omogućuje indicaciju naknadne kirurške intervencije ili drenaže žučnih vodova. Drenaža znatno olakšava subjektivne tegobe bolesnika i operativni zahvat.

Abstract

THE ROLE OF DRAINAGE IN POSTOPERATIVE PERCUTANEOUS TRANSHEPATIC CHOLANGIOGRAPHY

Brajša M., Vidaković Z., Dolenčić P.

A modified technique of percutaneous transhepatic cholangiography and percutaneous transhepatic bile duct drainage is presented. The importance is emphasized of percutaneous transhepatic cholangiography in establishing indications for surgery or for a radiologic interventional procedure in patients with obstructive jaundice. Patient's subjective discomforts are thus alleviated.


ed and surgery facilitated by percutaneous transhepatic drainage. No complications have appeared in our nine patients.

Literatura

1. Ferrucci J. T., Wittenberg J.: Refinements in Chiba needle transhepatic cholangiography. *Amer. J. Roentgenol.* 129: 11—16, 1977.
2. Dooley J. S., Dick R., Olney J., Sherlock S.: Non-surgical treatment of biliary obstruction. *Lancet* 2: 1040—1043, 1979.
3. Lykkegaard M., Justensen T.: Anaerobic and aerobic bacteriological studies in biliary tract disease. *Scan. J. Gastroenterol.* 11: 437—446, 1976.
4. Nakayama T., Ikeda A., Okuda K.: Percutaneous transhepatic drainage of the biliary tract. *Gastroenterology* 74: 554—559, 1978.
5. Okuda K., Tanikawa K., Emura S., Kuratomi S., Jinnouchi S., Urabe K., Sumihoshi T., Kanda Y., Fukujama Y., Musha H., Mori H., Shimokawa Y., Yakushiji F., Matsuura Y.: Non-surgical percutaneous transhepatic cholangiography. Diagnostic significance in medical problems of the liver. *Amer. J. Dig. Dis.* 19: 21—36, 1974.
6. Pereiras R., White P., Dusol M., Irwin G., Huston D., Lieberman B., Schiff E.: Percutaneous transhepatic cholangiography utilizing the Chiba University Needle. *Radiology* 121: 219—221, 1976.

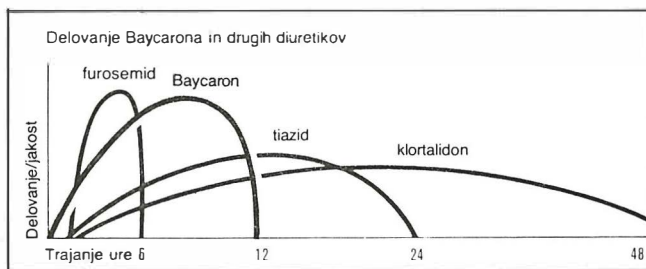
Adresa autora: Brajša dr. Mladen, Zavod za radiologiju Kliničke bolnice »Dr. O. Novoselec«, Zajčeva 19, 41000 Zagreb.

Hipertenzija bolniku skrajšuje življenje



Baycaron (mefruzid) deluje značilno antihipertenzivno ter ne moti bolnikovega dnevnega ritma in spanja z močno in protrahirano diurezo.

- Značilno antihipertenzivno delovanje
- Koncentrirano izločanje Na⁺
- Zelo zadovoljiv Na⁺/K⁺ koeficient
- Enostavno doziranje — 1 tableta zjutraj
- Normalni dnevni ritem bolnika



Indikacije:

Esencialna in sekundarna hipertenzija, edemi in izlivi različne geneze.

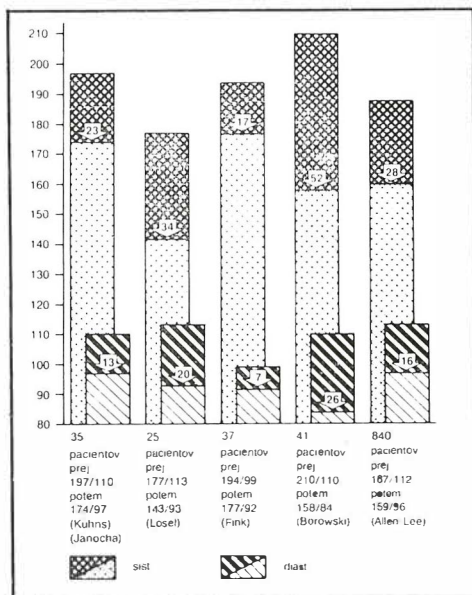
Prenesljivost in previdnostni ukrepi:

Baycaron se zelo dobro prenaša. V redkih primerih se pojavijo želodčne motnje in slabost.

Previdnost je potrebna pri jetrni cirozi, tubularnih ledvičnih motnjah, sočasnem zdravljenju z glikozidi digitalisa kakor tudi pri sladkorni bolezni.

Kontraindikacije:

Težja renalna insuficienca, težka hipokaliemija, hepatična koma, preobčutljivost na sulfonamide.



BAYER-PHARMA JUGOSLAVIJA
Ljubljana

® = zašč. ime
Bayer Leverkusen

NEOBSTRUKTIVNE KALIKEKTAZIJE

Goldner B.

Sažetak — Autor iznosi 28 (3,7 %) slučajeva neobstruktivne dilatacije čašica od 754 urografija koje su načinjene u 1982. godini. Primarne kalikektazije nađene su jednostrano u 82 % ispitanika i obično na jednom od polova bubrega. U 17,8 % slučajeva proširene čašice bile su prisutne obostrano. Megakaliksi imaju karakterističnu urografsku simptomatologiju koja ih razlikuje od čašičnih proširenja obstruktivne prirode. Čašice mogu imati »mozaičan« ili »fasetiran« izgled, oblik »trube«, »zvona« ili »široko otvorenog cveta«. Vrhovi papila u takvim slučajevima su razvučeni, prošireni, zdepasti ili se ne vide. Bubrežna karlica i ureteri su bez zapaženih promena. U nejasnim slučajevima angiografski nalaz je dovoljan za razlikovanje primarnih megakaliksa od onih obstruktivne prirode. Sem neznatnog vijuganja intrarenalnih arterija oko proširenih čašica drugih promena nema. Medula bubrega je stanjena, korteks je obične širine ili nešto zadebljan. Klinički značaj neobstruktivnih kalikektazija ogleda se u zastoju urina u primarno proširenim čašicama čime se stvaraju pogodni uslovi za nastanak infekcije i kalkuloze.

UDC: 616.613-007.63-073.75

Deskriptors: kidney calices, dilatation, pathologic urography

Radiol. Jugosl. 17: 543—546, 1983

Uvod — Nalaz proširenih čašica u odsustvu obstruktivnih lezija, stavlja katkad radiologa u diferencijalno-dijagnostička razmatranja o poreklu takvih promena. Ovo naročito u slučajevima izolovanih kalikektazija i prisutne uvarne infekcije.

Razlikovanje obstruktivnih od neobstruktivnih dilatacija čašica postaje aktualno ne samo zbog dijagnostičkog već i kliničkog interesa, pa je iz tih razloga ova problematika uzeta za cilj i sadržaj ovog rada.

Materijal i metode — U toku 1982 godine pri urografskim pregledima 754 bolesnika izdvajani su slučajevi sa proširenim čašicama koje nisu imale za uzrok obstruktivne promene u bubregu ili njegovom odvodnom sistemu. Za detaljnije ispitivanje svakog od njih korišćeni su podaci iz istorije bolesti, rezultati laboratorijskih pregleda, bubrežni funkcionalni testovi i radioizotopski nalazi. U ređim slučajevima indikovali smo dopunsku renalnu angiografiju.

Rezultati — U seriji od 754 urograma nađeno je 28 (3,7 %) slučajeva sa neobstruktivnim proširenjem čašice. Kalikektazije su kod 23 (82 %) bolesnika viđene jednostrano,

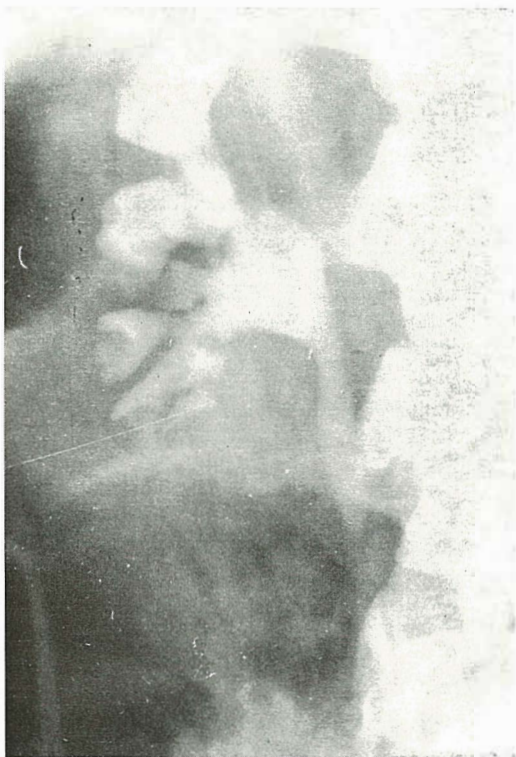obično na jednom od polova i češće na gornjem, a u 5 (17,8 %) dilatirane čašice su bile raspoređene obostrano i difuzno. Zapazili smo da je u difuznom rasporedu čašica, njihov broj bio povećan između 10 i 20.

U urografskoj simptomatologiji izgled proširenih čašica bio je dosta ujednačen, može se reći karakterističan. Megakaliks je razvučenog i plitkog svoda, skraćenih je forniksa, poligonalnog je ili mozaičnog izgleda, katkad »fasetiran«. Pripadajuća papila mu je šira, zatupasta, ravna ili se ne vidi. Infundibulum čašice je široko otvoren pa cela čašica podseća na levak ili zvono odnosno široko otvoren cvet (slike 1, 2, 3, 4).

Nismo zapazili refluks kontrastnog sredstva preko forniksa, u tubule, venski ili limfni sistem, što se često viđa kod obstruktivnih hidrokalksa.

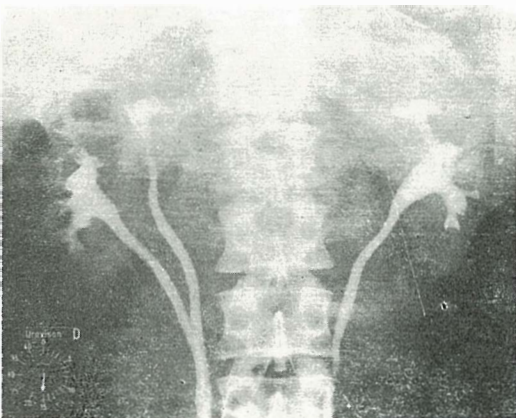
Interpapilarna linija kod megakaliksa je pravilno lučna, a spoljni rub bubrega nad izmenjenim čašicama je bez promena. Bubrežne karlice su u svih slučajeva bile obične veličine i oblika, a ureteri normalni u toku i kalibru.

U četiri slučaja megakaliks je bio pridružen nekoj razvojnoj anomaliji karlice ili ure-



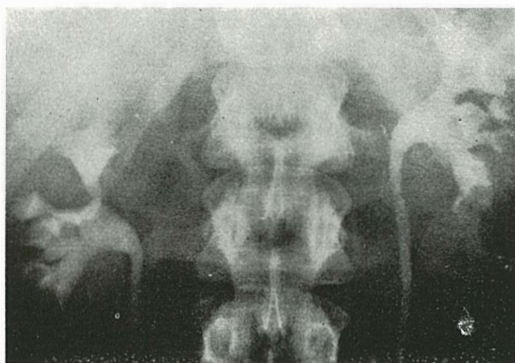Slika 1 — Neobstruktivni megakaliksi na gornjem polu desnog bubrega

Fig. 1 — Nonobstructives megacalyces on the upper pole of the right kidney



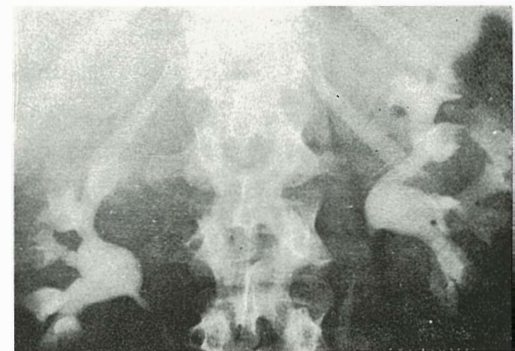Slika 2 — Ureter fissus renis dex. Jedina čašica u gornjem polu desnog bubrega je proširena, poligonalnog izgleda sa ureterom normalnim u toku i kalibru

Fig. 2 — Ureter fissus renis dex. Only one calyx on the upper pole of the right kidney is dilated, polygonal contour with the ureter normal in course and caliber



Slika 3 — Zvonasto proširene čašice za gornji polu desnog bubrega

Fig. 3 — "Bell" dilated calyx on the upper pole of the right kidney



Slika 4 — Obostrano proširene čašice a naročito u srednjem delu levog bubrega. Levkast izgled čašice čiji je denzitet kontrastne senke manji od susednih i čašica u desnom bubregu. Povećan broj čašica u levom bubregu

Fig. 4 — Bilateral dilated calyces, especially in the middle part of the left kidney. "Funnel" shaped calyces with lesser density contrast medium when compared to than close the adjacent calyces in the right kidney. The number of calyces in the left kidney is increased

tera: ureter et pyelon fissus seu duplex (slika 5).

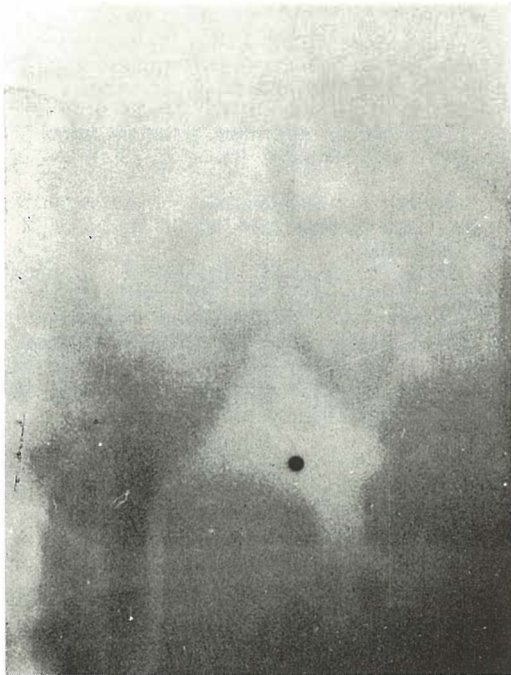
U dva slučaja čašičnih proširenja selektivna renalna arteriografija pokazuje samo neznatno vijuganje interlobarnih grana oko proširenih kaliksa (slika 6).

Arteriae arcuatae koje čine granicu medule prema korteksu pokazivale su smanjenje medularne supstance u odnosu na normalnu ili umereno proširenu zonu korteksa, što se bolje uočavalo u nefrografskoj fazi arteriograma.

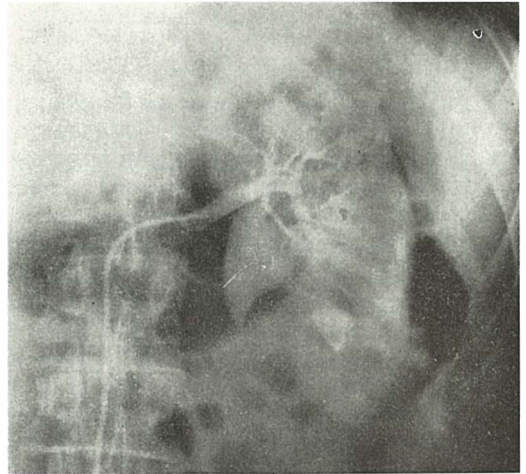
Arteriae interlobulares su normalnog toka i kalibra. Serum kreatinin i kreatinin klirens u svih slučajeva primarnih megakaliksa bili su u granicama normalnih vrednosti ili sa minimalnim odstupanjima klirensa.

Radiorenoogram je rađen u šest, a scintigram bubrega samo u jednog od 28 slučajeva sa urografskim nalazom primarnih kalikektazija. Radiorenografski nalazi kod izolovanog megakaliksa nisu pokazivali patološki tok krivulje. U bolesnika sa obostranim megakaliksima postojao je koncentracioni defekt, odnosno produžena druga faza u radiorenoogramu. Jedini scintigram u osobe sa obostranim čašičnim proširenjima nije bio patološki.

Diskusija — U analiziranom urografskom materijalu, 4 slučaja sa megakaliksima (14,2%) od 28, imalo je neku od urođenih anomalija bubrežne karlice i uretera, što bi



Slika 5 — Nefrotomografija: proširene čašice gornjeg pola levog bubrega. U dve čašice defekt u punjenju potiče od prisutnih kalkulusa. Ostale čašice, karlica i ureter su bez promene
Fig. 5 — Nephrotomography: the dilated calyces in the upper pole of the left kidney. In two calyces there is a filling defect from calculus. Other calyces, renal pelvis and ureter are normal



Slika 6 — Selektivna renalna arteriografija levog bubrega posle aortorenovazografije: kontrastno sredstvo od predhodnog pregleda prisutno u čašicama koje su dilatirane na polovima. Interlobarne arterije vijugaju oko proširenih čašica u gornjem polu, zaobilazeći hipertrofičnu kolumnu Bertini

Fig. 6 — Selective renal arteriography of the left kidney after aortorenovasography: contrast medium from previous examination is present in the dilated calyces on the poles. Interlobar arteries have a tortuous course between dilated calyces and around hypertrophic column of Bertini

moglo da uputi na kongenitalni poremećaj u razvoju medule.

Na razlici odnosa medula-korteks, Gittes (1) i Talner (2) zasnivaju svoje gledište da kod primarnih megakaliksa postoji urođeni defekt medule, dok Puigvert (3) koji je prvi i opisao megakalikse (1963) smatra da je ova greška embrionalnog porekla i da se javlja za vreme rane deobe ureteralnog pupoljka kada se ovaj spaja sa metanefrosnim blastemom. Galian i saradnici (4) su utvrdili smanjen broj juksta medularnih glomerula postavljajući teoriju hipoplazije ovih glomerula čija je oslabljena funkcija odgovorna za poremećaj koncentracije urina, odnosno kontrastnog sredstva.

U slučajevima gde nije bilo pridružene kongenitalne anomalije na urinarnom sistemu, zapazili smo da je redukcija medule bila kompenzavana hipertrofijom Bertinijevih stubova, čiji izolovani nalazi kod hipertrofije hilarnih usana su dobro poznati radiolozima. Talner i Gittes (2) nalaze u desnom bubregu difuzne megakalikse uz obostrano kongeni-

talan megaureter u distalnim delovima i često hipertrofiju Bertinijevih stubova.

Neobstruktivna čašična proširenja otkrivali smo kao uzgredan nalaz na šta ukazuju Talner i Gittes (2) odnosno Hartman (5), mada i primarno u slučajevima kada su megakaliksi komplikovani infekcijom i kalkulom na šta upućuje prikazan slučaj sa slike 5. Iz priloženog urograma uočava se da od četiri čašice koje se vezuju za gornji pehar levog bubrega, dve su balonirane sa svetlim defektima u punjenju koji odgovaraju prisutnim kalkulusima. Ostali deo izvodnog sistema bubrega ne pokazuje obstruktivne promene, iz čega smo zaključili da se radi o primarnim megakaliksima koji su sekundarno izmenjeni infekcijom i kalkulozom.

Iz ovoga sledi i klinički značaj primarnih megakaliksa, da oni kao i sve urođene dubrežne anomalije predstavljaju locus minoris resistentiae i da zahtevaju redovnu kontrolu i praćenje.

Zaključak — Primarne kalikektazije su neobstruktivna proširenja čašica nastala zbog urođenog razvojnog defekta medule, odnosno njenog papilarnog dela. Kortikalni sloj bubrega je neizmenjen ili parcijalno, odnosno difuzno umereno hipertrofičan.

Neobstruktivni megakaliksi se javljaju izolovano ili kao prateći nalaz neke od urođenih mana karlice ili uretera. Koncentraciona funkcija bubrega kod megakaliksa je umanjena pa je pojava kontrastnog urina u izvodnom sistemu bubrega produžena.

Dilatirane čašice koje nisu komplikovane urinarnom infekcijom i kalkulozom imaju karakterističnu urografsku simptomatologiju koja ih bitno razlikuje od sekundarnih, obstruktivnih čašičnih proširenja. U spornim, dijagnostički nejasnim slučajevima, selektivna renalna arteriografija razrešava dijagnozu.

Pravovremena dijagnoza primarnih kalikektazija i redovno praćenje kroz povremene kontrole, smanjuje mogućnost nastajanja infekcije i kalkuloze.

Abstract

NONOBSTRUCTIVES CALYCECTASIES

Goldner B.

In the present report 28 (3,7%) cases of non-obstructive calyceal dilatation from 754 urograms

performed in 1982 were described. Primary dilated calyces were found in 82 per cent of cases unilaterally, usually in one pole of the kidney. In 17,8 per cent of cases dilated calyces were found bilaterally.

Megacalyces have characteristic urographic signs which distinguishes them from obstructive calyceal dilatation. The calyceal pattern may be the "mosaic", "faceted", "trumpet" or "bell" shape, or it may appear as a "large open flower". The tips of the papillae in these cases are shallow, large, or not visualized. Renal pelvis appears normal. The ureters are normal in their course and caliber.

In unclear cases, angiographic features are sufficient for distinguishing primary megacalyces from those of obstructive nature. Except for minimal draping, around the dilated calyces, no other changes in the intrarenal arteries were observed. The angiographic nephrogram shows a thin medulla and the cortex within or over the normal range.

Clinical significance of nonobstructive calycectasies is reflected in the urinary stasis which predisposes for infection or calculosis formation.

Literatura

1. Gittes R. F., Talner L. B.: Congenital megacalyces versus obstructive hydronephrosis. *J. Urol.* 108: 833—836, 1972.

2. Talner L. B., Gittes R. F.: Megacalyces: Further observations and differentiation from obstructive renal disease. *Radiology* 3: 473—486, 1974.

3. Puigvert A.: Megacalicosis: Diagnostico diferencial con la hidrocalicectasia. *Med. Clin.* 41: 294—302, 1963.

4. Galian P., Forest M., Aboulker P.: La megacalicosose. *Presse Med.* 78: 1663—1667, 1970.

5. Hartman G.: Nontuberculous Infections of the Genitourinary Tract. U: *Clinical Urography* (Emmet J. and Witten D.). W. B. Saunders Co., Philadelphia, London, Toronto. Third ed., Vol. II., 1971 (749—778).

Adresa autora: asist. dr sci. dr Branislav Goldner, Interna klinika B u Beogradu, ul. dr Subotića 13, 11000 Beograd.

RETROKAVALNI URETER

Smolković J., Temmer B., Trnski D.

Sažetak — U razdoblju od 1972 do 1983. godine, postavili smo dijagnozu retrokavalnog uretera u dva bolesnika, na osnovu nalaza ekskrecione urografije i retrogradne pijelografije. U jednom slučaju pretrage su dopunjene i kavografijom u kombinaciji sa urografijom, a dijagnoza je potvrđena i operativno. Prikazani su anatomske-topografski odnosi desnog uretera i vene kave inferior, embrionalni razvoj ove anomalije te simptomatologija, rendgenska dijagnostika i terapija. Ukazuje se na važnost radioloških metoda pretrage, pomoću kojih se isključivo postavlja dijagnoza i iznose vlastita iskustva u diferencijaciji retrokavalnog uretera od drugih obstrukcionih uropatija.

UDC: 616.617-007.41-073.75

Deskriptors: ureter-abnormalities, vena cava inferior

Radiol. Jugosl. 17: 547—551, 1983

Uvod — Retrokavalni ureter je kongenitalna anomalija položaja proksimalnog dijela desnog uretera, uvjetovana abnormalnim embrionalnim razvojem vene kave inferior. Anomalija je često nazivana postkavalni ureter, cirkumkavalni ureter i preureterična vena kava. Posljednji spomenuti naziv se čini etiološki najispravniji (1, 2). Ureter je obično u visini trećeg ili četvrtog lumbalnog kralješka naglo usmjeren medijalno i dorzalno, iza vene kave koju okružuje, a zatim nastavlja tok prema naprijed između vene kave i aorte. Nakon toga križa venu kavu ventralno i prema lateralno i ponovo zauzima svoj normalni položaj (3) (slika 1).

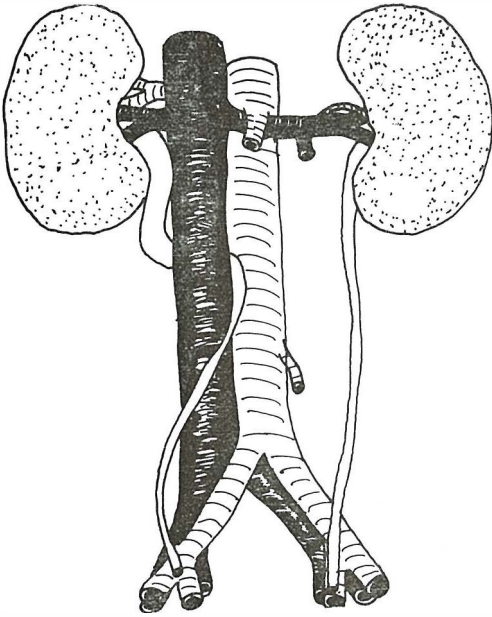
Anomalija je gotovo isključivo lokalizirana na desnoj strani, a opisana su dva slučaja i lijevostrane lokalizacije. U jednom slučaju je retrokavalni ureter na lijevoj strani bio uvjetovan lijevostranim položajem vene kave inferior (situs viscerum inversus), a u drugom se slučaju radilo o dvostrukoj veni kavi sa retrokavalnim položajem lijevog uretera (4, 5).

Smatra se, da formiranje retrokavalnog uretera nastaje zbog pogreške u razvoju embrionalnog venoznog sistema, a ne u raz-

voju uretera (2, 3). Rano u fetalnom razvoju ovaj sistem se sastoji od tri bilateralno parna venozna kanala, subkardinalni, postkardinalni i suprakardinalni, koji sa svojim anastomozama formiraju prsten ili »renalni ovratnik«. Normalno se najveći dio vene kave inferior distalno od renalne vene formira od perzistentnog venoznog kanala — suprakardinalne vene, koja leži dorzalno od uretera. Zbog toga se općenito smatra, da ova anomalija nastane uslijed pogrešnog razvoja vene kave inferior iz ventralnog dijela ovog venoznog sistema, koji leži ventralno od uretera i uvjetuje rok uretera iza formirane vene kave (slika 2). Postoje međutim razilaženje kod pojedinih autora, koja od perzistirajućih vena, postkardinalna ili subkardinalna formira abnormalnu venu kavu inferior.

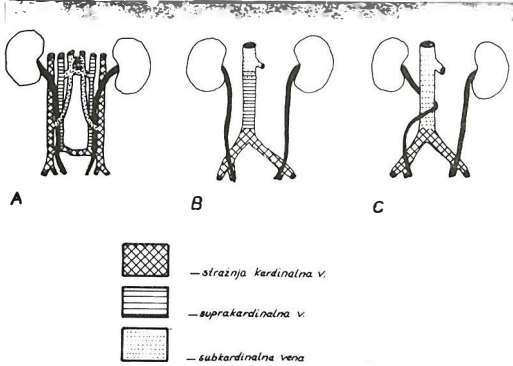
Retrokavalni ureter je prvi put opisao Hochstetter 1893. godine (1, 6). Sve do 1940. godine je u literaturi bilo opisano približno 27 slučajeva, koji su svi bili dijagnosticirani za vrijeme operacije ili na obdukciji. Prvi slučaj kod kojeg je bila postavljena točna preoperativna dijagnoza prikazao je Harrill 1940. godine (7). Od tog se perioda broj pre-

operativno dijagnosticiranih retrokavalnih uretera stalno povećava.



Slika 1 — Šemacki prikaz retrokavalnog uretera

Fig. 1 — Retrocaval ureter



Slika 2 — Šemacki prikaz embrionalnog razvoja vene kave inferior i retrokavalnog uretera. (A) odnos uretera i kardinalnih vena. (B) normalni razvoj vene kave inferior od desne suprakardinalne vene. (C) razvoj vene kave od subkardinalne vene (prerađeno iz Emmett's Clinical Urography)

Fig. 2 — Diagrammatic illustration of the relation between the development of the inferior vena cava and retrocaval ureter. (A) primitive condition, with the ureter between the three cardinal veins. (B) the usual method of formation of the vena cava from the right supracardinal vein. (C) the subcardinal vein has formed the main portion of the vena cava (from Emmett's Clinical Urography)

Anomalija je vrlo rijetka, češća kod muškaraca, a u odnosu prema ženama od 2,8 : 1. Veća učestalost ovog anomalioznog stanja kod muškaraca je neobjašnjena (1, 5, 6).

Simptomi retrokavalnog uretera su uvjetovani obstrukcijom uretera i obično se ne javljaju sve do treće ili četvrte decenije života. Zbog postepenog razvoja hidronefroze stanje je često asimptomatsko i rijetko dijagnosticirano u djece. Simptomi nisu karakteristični, a bolesnici obično navode bol u području desne lumbalne regije sa dizuričnim smetnjama, a često je prisutna i hematurija. Od komplikacija mogu biti prisutni znakovi infekcije urinarnog trakta uz mogućnost formiranja konkremenata (1, 8, 9).

Dijagnoza retrokavalnog uretera se postavlja isključivo radiološkim metodama pretrage. Terapija ovisi o stupnju obstrukcije uretera i funkciji bubrega. Najčešće je operativna, sa kirurškom korekcijom proširenog pijelona i početnog dijela uretera, prekavalnom transpozicijom uretera i reanastomozom (1, 8).

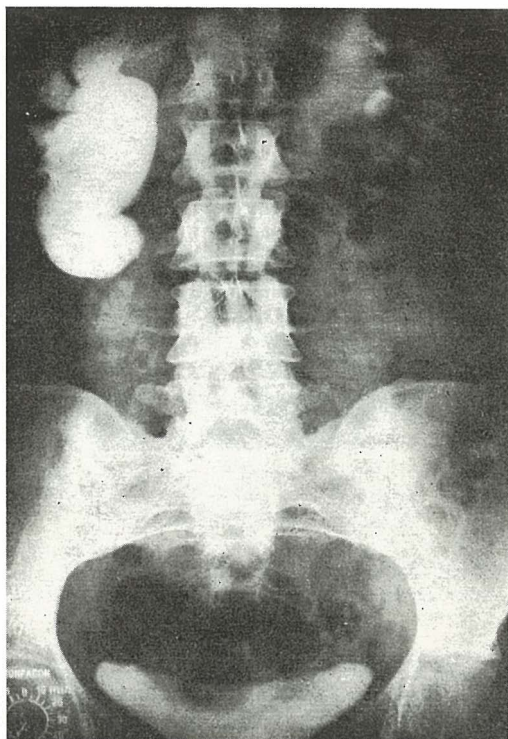
Materijal i metode — U razdoblju od 1972 do 1983. godine postavili smo dijagnozu retrokavalnog uretera u dva bolesnika. U jednom slučaju se radilo o ženskoj osobi staroj 35, a u drugom slučaju o muškarcu starom 33 godine. Oba bolesnika su anamnestički navodili bol u području desne lumbalne regije sa dizuričnim smetnjama, a kod muškarca je povremeno bila prisutna hematurija.

Budući da je klinička slika retrokavalnog uretera nekarakteristična, dijagnozu smo postavili isključivo radiološkim metodama pretrage i to ekskrecionom urografijom, retrogradnom pijelografijom i kavografijom. Na osnovu nalaza ekskrecione urografije možemo postaviti samo sumnju na retrokavalni ureter, jer je često nemoguće u cijelosti ispuniti ureter kontrastnim sredstvom. Kanalni sistem desnog bubrega pokazuje u ovisnosti o stupnju obstrukcije uretera, ektaziju ili znakove hidronefroze, sa proširenjem pijelona i proksimalnog dijela uretera. Ureter je obično prikazan samo do visine trećeg ili četvrtog lumbalnog kralješka, gdje je naglo usmjeren prema medijalno popri-

majući oblik obrnutog slova J. Distalne dijelove uretera obično nije moguće prikazati. Dijagnozu potvrđujemo retrogradnom pijelografijom s katetrom po Chevassu-u, prikazujući u cijelosti čitavi tok uretera, koji u svom lumbalnom dijelu okružuje venu kavu i projicira se unutar sjene kralježnice. Često je korisno učiniti polukose slike, kao i profilnu sliku koja nam prikazuje neposrednu blizinu uretera i lumbalne kralježnice. Kavografija izvedena istovremeno sa urografijom a naročito nakon uvedenog katetera u desni ureter, prikazuje anatomske odnos između uretera i vene kave inferior (1, 3, 8).

Rezultati — U naših bolesnika, kod kojih smo postavili dijagnozu retrokavalnog uretera, utvrdili smo na ekskrecionoj urografiji leziju funkcije desnog bubrega, sa jako izraženom ektazijom kanalnog sistema, uz znatno proširenje pijelona i proksimalnog dijela uretera. Ureter je bio dobro prikazan samo do visine trećeg lumbalnog kralješka, gdje je pokazivao zavoj prema medijalno i naglo završavao zbog kompresije sa venom kavom. Na pojedinim slikama prikazao se prevezikalni dio uretera koji je bio urednog lumena (slika 3). Postavili smo sumnju na mogućnost retrokavalnog uretera i učinili retrogradnu pijelografiju. Sa katetrom po Chevassu-u prikazali smo čitavi tok desnog uretera i utvrdili u visini trećeg lumbalnog kralješka zavoj uretera prema medijalno i dorzalno oko vene kave inferior (slika 4). Na osnovu ovog nalaza postavili smo dijagnozu retrokavalnog uretera. Kod bolesnice smo učinili i kavografiju u kombinaciji sa urografijom i prikazali anatomske odnos uretera i vene kave inferior (slika 5). Na operaciji se učini resekcija suženog i komprimiranog dijela uretera, kirurška korekcija proširenog pijelona i uretera sa prekavalnom transpozicijom uretera i reanastomozom. Postoperativni tok je bio uredan.

Međutim, u našem drugom slučaju bolesnik nije pristao na operativni zahvat, kao ni na izvođenje kavografije (slika 6). Kod njega smo, kao jednu od mogućih komplikacija, utvrdili mineralni ureterolit u prevezikalnom dijelu desnog uretera, kojeg je bolesnik izmokrio.



Slika 3 — Ekskreciona urografija, pokazuje jako izraženu ektaziju kanalnog sistema desnog bubrega sa izrazitim proširenjem pijelona i proksimalnog dijela uretera do visine L/3 kralješka sa medijalnom devijacijom

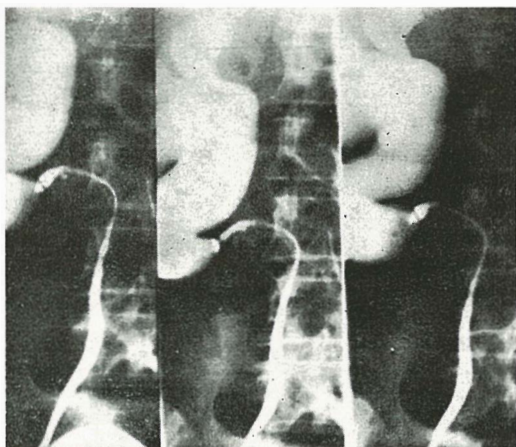
Fig. 3 — Excretory urogram. Pyelocaliectasis on right with gentle curve of upper part of ureter toward midline, which suggests but does not prove diagnosis

Diskusija — Iako se anomalija retrokavalnog uretera susreće vrlo rijetko, njena diferencijacija od svih drugih obstrukcionih uropatija desnog uretera zbog vrlo izrazite i tipične medijalne devijacije uretera i posljedične hidronefroze, obično ne predstavlja veći problem.

Devijacija uretera sa tumoroznim masama slabije je izražena nego kod retrokavalnog uretera, u duljem je segmentu i obično ne uzrokuje hidronefrozu i hidroureter.

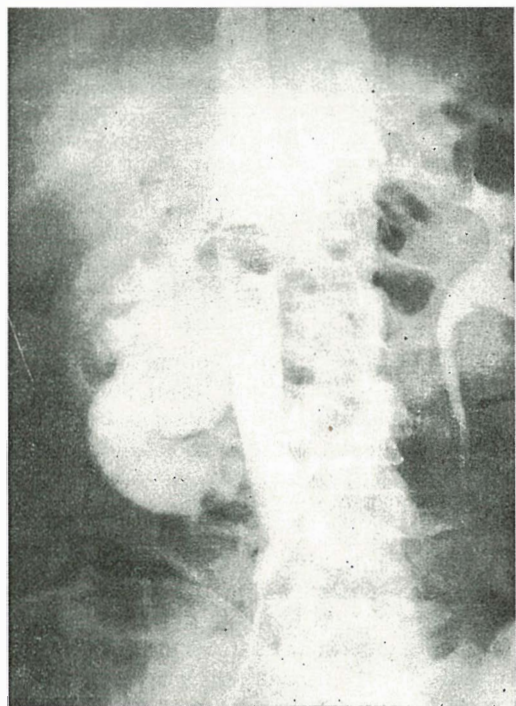
Obstrukcije pijeloureteralnog segmenta sa aberantnim krvnim žilama i strikturama, mogu uzrokovati ektaziju kanalnog sistema bubrega ili hidronefrozu, ali ureter nije dilatiran i normalnog je toka.

Ponekad ureter u svom proksimalnom dijelu leži sasvim uz musculus psoas i može



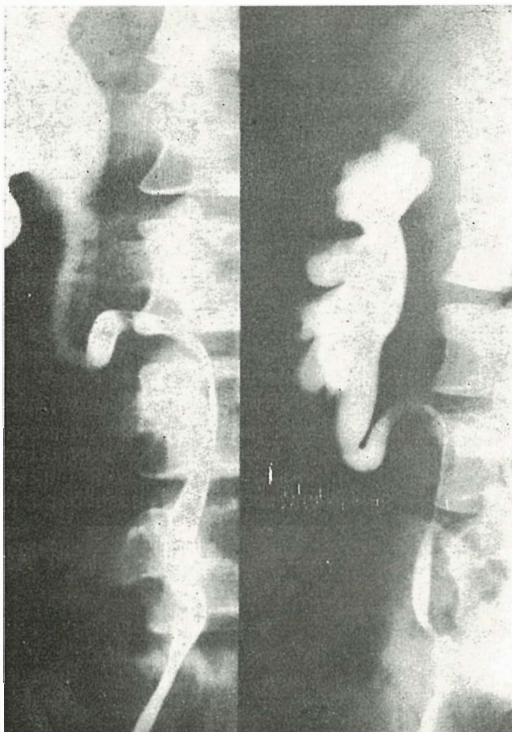
Slika 4 — Retrogradna pijelografija kod iste bolesnice, pokazuje tok uretera oko vene kave sa suženjem i kompresijom lumena

Fig. 4 — Right retrograde pyelogram by same patient. Complete ureter outlined showing that ureter makes abrupt swing over spinal column to encircle vena cava



Slika 5 — Kavografija u kombinaciji sa urografijom, pokazuje međusobni odnos uretera i vene kave inferior

Fig. 5 — Cavography combined with excretory urography shows the anatomic relations between the ureter and the inferior caval vein



Slika 6 — Retrogradna pijelografija antero-posteriorna i profilna projekcija, sa prikazom dorsalne i medijalne devijacije uretera oko vene kave inferior

Fig. 6 — Right retrograde pyelogram, AP and profile projection showing the marked medial and dorsal deviation of the ureter

formirati oštar zavoј prema medijalno, preko antero-lateralnog dijela ovog mišića. U prisutnosti takvog stanja, ne postoji tako izrazita medijalna devijacija uretera, kao ni proširenje lumena uretera i hidronefroza. U kosim i profilnim projekcijama zavoј uretera pokazuje konveksitet prema naprijed što je obrnuto nego kod retrokavalnog uretera.

Mullen smatra, da diferencijalna dijagnoza retrokavalnog uretera i sindroma desne ovarijalne vene može ponekad predstavljati pravi problem (10). Mi u tom pogledu nismo imali poteškoća. U svim našim slučajevima sindroma desne ovarijalne vene, ureter je pokazivao normalni tok, sa kompresijom lumena obično u visini prvog sakralnog kralješka, a proširenje kanalnog sistema bregra i proksimalnog dijela uretera bilo je znatno slabije izraženo (11).

Zaključak — Retrokavalni ureter je vrlo rijetka kongenitalna anomalija položaja desnog uretera, uvjetovana abnormalnim embrionalnim razvojem vene kave inferior.

Zbog postepenog razvoja hidronefroze anomalija je rijetko dijagnosticirana u djece, a simptomi se obično manifestiraju u trećem ili četvrtom deceniju života. Klinička slika je nekarakteristična, a dijagnoza se postavlja isključivo radiološkim metodama pretrage; ekskrecionom urografijom, retrogradnom pijelografijom i kavografijom.

U diferencijalno dijagnostičkom pogledu i pored nejasne kliničke slike nismo imali poteškoća u diferencijaciji retrokavalnog uretera od drugih obstrukcionih uropatija.

Stoga smatramo, da u svakom slučaju proširenja kanalnog sistema desnog bubrega i proksimalnog dijela uretera sa medijalnom devijacijom, treba uvijek misliti i na retrokavalni ureter.

Abstract

RETROCAVAL URETER

Smolković J., Temmer B., Trnski D.

In the period from 1972 to 1983, the diagnosis of retrocaval ureter regarding the findings of excretory urography and retrograde pyelography was made in two patients. Examination was completed by cavography together with urography in one patient, and the diagnosis was also confirmed by operation. We demonstrated the anatomical and topographical relations of the right ureter and the inferior caval vein, embryological development of this anomaly, symptomatology. X-ray diagnostic and the therapy. The importance of radiological methods of examinations by which the diagnosis is made is emphasized. We also present our experience in differentiation of retrocaval ureter from other obstructive uropathies.

Literatura

1. Nielsen P. B.: Retrocaval ureter. *Acta Radiol.* 51: 179—186, 1959.
2. Morganstern S. L., Seery H. W., Cole A. T.: Preureteric vena cava. *Urology* 9: 664—666, 1977.
3. Emmet L. J.: Retrocaval Ureter. U: *Clinical Urography, An Atlas and Textbook of Roentgenol. Diagn.* 2, Saunders, Philadelphia — London, 1964 (935—936, 1043).
4. Brooks R. E.: Left retrocaval ureter associated with situs inversus. *J. Urol.* 88: 484—487, 1962.
5. Eidelman A., Yuval E., Simon D., Sibi Y.: Retrocaval Ureter. *Eur. Urol.* 4: 279—281, 1978.
6. Ariola M. P., El-Droubi H., Dahlen C. P.: Combined retrocaval ureter and retroperitoneal fibrosis: Report of a case. *J. Urol.* 121: 107—108, 1979.
7. Harill H. C.: Retrocaval ureter. Report of case with operative correction of the defect. *J. Urol.* 44: 450—453, 1940.
8. Hellsten S., Grabe M., Nylander G.: Retrocaval ureter. *Acta Chir. Scand.* 146: 225—228, 1980.
9. Hidai H., Kohdaira T., Terashima K., Takahashi G.: Retrocaval Ureter in Children. *Eur. Urol.* 4: 127—131, 1978.
10. Mullen H. W., Engel W. J.: Circumcaval Ureter. *Radiology* 59: 528—536, 1952.
11. Smolković J., Trnski D., Bašić M., Temmer B., Bosnar M.: Sindrom desne ovarijalne vene. *Radiol. Jugosl.* 17: 135—138, 1983.

Adresa autora: Dr Josip Smolković, Zavod za radiologiju i onkologiju Kliničke bolnice Dr M. Stojanović, Zagreb, Vinogradska 29, 41000 Zagreb.

Dvije doze po 120 mg na dan

Garamycin*

gentamicin injekcije 120 mg/1,5 ml

Kada je otežana trokratna primjena, Garamycin se može dati u dvije doze po 120 mg na dan (na 12 sati).

Liječenje Garamycinom svakih 12 sati:

- smanjuje rizik za bolesnika pri iv. primjeni jer je smanjen broj injekcija u jednom danu
- za trećinu smanjuje posao medicinskog osoblja
- za trećinu smanjuje potrošnju šprica i igala za injiciranje

- Visoko djelotvoran u liječenju sistemskih i lokaliziranih infekcija
- Sigurnost liječenja uz pravilnu primjenu
- 20-godišnje kliničko iskustvo
- 30 međunarodnih simpozija
- 10 tisuća i više publiciranih kliničkih izvještaja
- 40 miliona i više liječenih bolesnika

Oprema

- 10 ampula po 20 mg/2 ml
- 10 ampula po 80 mg/2 ml
- 10 ampula po 120 mg/1,5 ml

Za detaljnije informacije i literaturu obratite se proizvođaču.

* zaštićeno ime



**KRKA, tovarna zdravil, n. sol. o.,
Novo mesto**

PERKUTANA TRANSKATETERSKA EMBOLIZACIJA RENALNE ARTERIJE KOD TUMORA BUBREGA

Mašković J., Rošin A., Babić S., Cambj Lj., Gotovac J., Stanić I.

Sažetak — Autori prikazuju svoja iskustva s preoperativnom perkutanom transkateterskom embolizacijom renalnih arterija kod 31 bolesnika s malignim tumorom bubrega.

Svrha embolizacije je devaskularizacija tumora s kojom se postiže smanjenje tumora i njegova demarkacija. Interoperativni gubitak krvi tijekom nefrektomije bitno se smanjuje. Ovom metodom sprečava se diseminacija malignog tromba za vrijeme operativne manipulacije u donju šuplju venu. Kao embolizacijski materijal upotrebljavali smo čestice Marbagelana i originalne Gianturcove spirale.

Autori se osvrću na postembolizacijski sindrom i iznose svoja iskustva u nje-govoj prevenciji.

UDC: 616.61-006-089:616.136.7-089.819.6

Deskriptors: kidney neoplasms, embolization therapeutic, renal artery

Radiol. jugosl. 17: 553—560, 1983

Uvod — Perkutana transkateterska embolizacija renalne arterije je metoda inter-ventne radiologije koja kod tumora bubrega olakšava nefrektomiju i skraćuje trajanje operativnog zahvata, smanjuje intraopera-tivni gubitak krvi, te sprečava disemina-ciju malignog tromba u donju šuplju venu. Inoperabilni tumori nakon embolizacije mogu postati operabilnim uslijed smanjenja emboliziranog tumora, kao i bolje ograni-čenosti, koja je uzrokovana demarkacijom kao posljedicom nekroze emboliziranog tu-mora. Kod neoperabilnih tumora pomoću embolizacije renalne arterije uspješno se kontrolira hematurija (1, 2, 3, 5, 9, 10, 11, 12, 14, 15). Opisane su regresije pulmonal-nih metastaza nakon embolizacije primar-nog tumora, što se tumači cito-humoralnim efektom (17).

Prvu terapijsku embolizaciju na prepari-ranoj arteriji izveo je Brooks 1930. godine. Nakon izvršene arterijotomije arterije karotis on je česticama autolognog mišićnog tkiva embolizirao posttraumatsku karotiko-kavernoznu fistulu. Prva transkateterska em-bolizacija izvršena je takođe u neuroradiolo-giji. Lussenhop je 1960. godine izvršio trans-

katetersku embolizaciju arteriovenozne mal-formacije kuglicama Silastica. Lang 1971. godine izvodi prvu embolizaciju renalnih arterija kod malignoma bubrega radioaktiv-nim zlatom. Almgard 1973. godine izvodi prvu embolizaciju malignoma bubrega ko-madičima autolognog mišićnog tkiva (20).

Materijal i metode — Od travnja 1981. go-dine do svibnja 1983. godine na Odjelima za radiologiju Opće bolnice i Vojne bolnice u Splitu izvršene su perkutane transkateter-ske embolizacije renalnih arterija kod 31 bolesnika s malignomom bubrega.

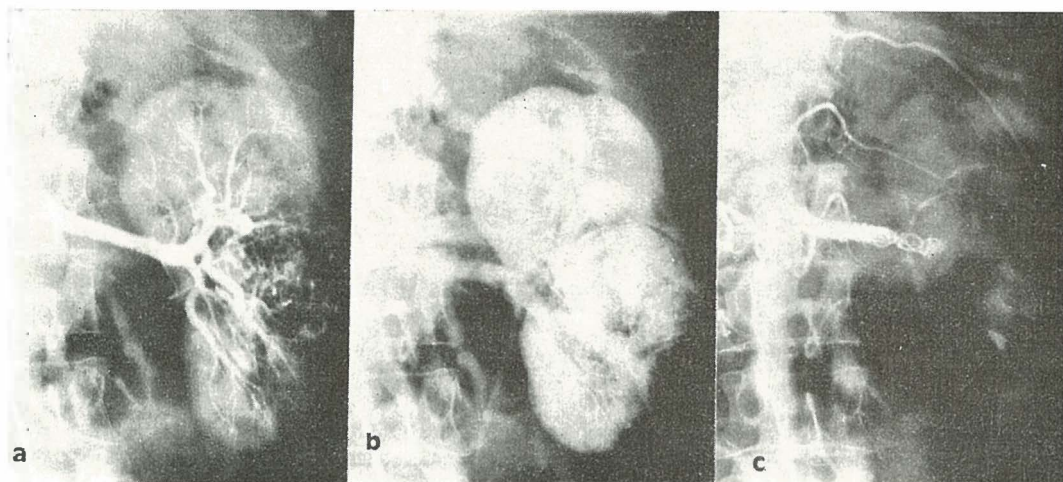
Kod naših bolesnika dijagnoza malignog tumora bubrega postavljena je nakon detaljne kliničke i laboratorijske obrade, te nakon konvencionalnih rendgenoloških pretraga, kao i i. v. urografije s nefrotomo-grafijom. Od listopada 1982. godine u di-jagnostici ovih tumora od znatne pomoći su nam kompjuterizirana tomografija i ultra zvuk. Nakon što je na ovaj način postavl-jena dijagnoza pristupili smo angiografskim pretragama. Najprije smo radili abdominalnu aortografiju, a nakon toga selektivne angiografije zdravog i bolesnog bubrega.

U pojedinim slučajevima dijagnozu smo potvrđivali farmakoangiografijom. Selektivnu angiografiju bolesnog bubrega radili smo velikom količinom kontrasta (40 ccm) uz tlak od 3,5 atmosfera. (Kontrast je uštrcavan automatskom štrcaljkom na komprimirani zrak tipa Cisal II). Ukoliko je tromb u cijelosti okludirao renalnu venu radili smo i kavografiju, kako bi dokazali eventualni prodor tromba u donju šuplju venu.

Nakon tako postavljene dijagnoze pristupali smo embolizaciji. Kod 24 bolesnika embolizacija je izvršena odmah nakon angiografije, a kod 7 bolesnika embolizaciji se pristupilo do tri dana nakon angiografske

pretrage. Embolizaciju smo vršili originalnim Gianturcovim setom za embolizaciju, firme Cook, te Marbagelanom, sterilnim želatinskim spužvastim materijalom firme Behringwerke.

Gianturcovim spiralama embolizirali smo renalne arterije kod 7 bolesnika, a Marbagelanom kod 21 bolesnika. Kod 3 bolesnika upotrebili smo oba materijala za okluziju renalnih arterija. Kod embolizacije Gianturcovim spiralama spirale standardne veličine postavljali smo 3 cm od izlazišta renalnih arterija (slika 1 a, 1 b i 1 c). Kod 8 bolesnika upotrebljene su dvije, a kod dva bolesnika 3 spirale.

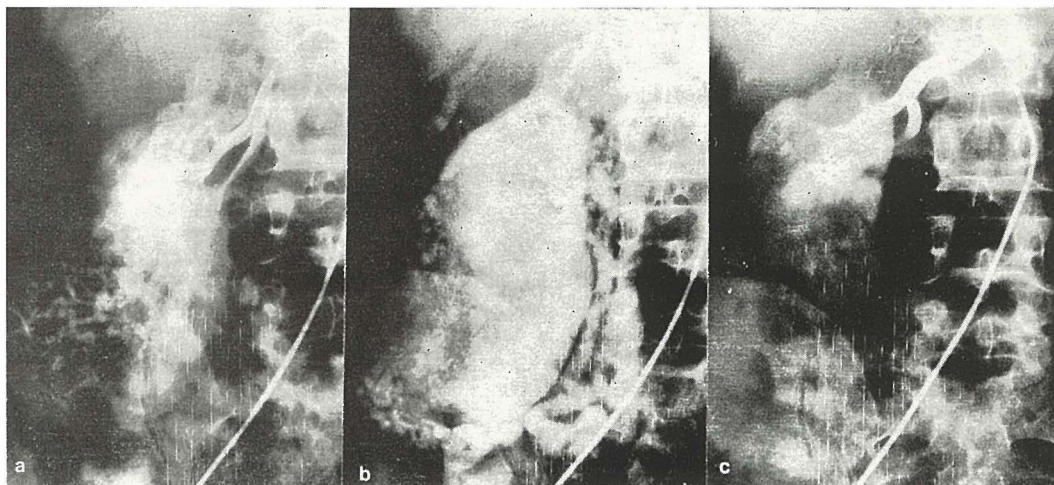


Slika 1 — Selektivna angiografija lijevog bubrega: a) arterijalna faza u području srednjeg dijela bubrega, te dijela donjeg pola vidi se patološka vaskularizacija, b) venozna faza: renalna vena je slobodna i u cijelosti prikazna, c) kontrolna angiografija nakon embolizacije Gianturcovim spiralama: nema znakova intrarenalne vaskularizacije tumora

Fig. 1 — Selective angiography of the left kidney: a) arterial phase: in the middle part and the lower pole of the kidney is seen pathological vascularization, b) venous phase: renal vein is unobstructed and totally demonstrated, c) control angiography after embolization with Gianturco coil: there are no signs of intrarenal vascularization as well as vascularization in the tumor

Kod okluzije renalnih arterija Marbagelanom upotrebljavali smo čestice veličine $3 \times 3 \times 10$ mm do veličine $3 \times 3 \times 20$ mm, koje smo oblikovali neposredno prije intervencije. Čestice smo natapali u kontrastno sredstvo s visokom koncentracijom joda, kako bi njihov put mogli uspješno pratiti na TV monitoru. Potiskivanje čestica vršili smo fiziološkom otopinom pomoću tuberkulinskih štrcaljki. Tijekom embolizacije vršili smo kontrolne angiografije s malim količinama

razrijeđenog kontrastnog sredstva, kako bismo bili upoznati sa stupnjem okluzije žile. Emboluse smo u renalnu arteriju postavljali pomoću angiografskih katetera tipa Cobra i Femoral renal F7, s jednim otvorom na vrhu. Nakon što bismo dijaskopski utvrdili povoljan učinak embolizacije, pristupili bismo kontrolnoj angiografiji. Ne prikazivanje patološke vaskularizacije bio je dokaz uspješno izvršene embolizacije (slika 2 a, 2 b i 2 c).



Slika 2 — Selektivna angiografija desnog bubrega: a) kasna arterijalna faza: vidljiva je patološka vaskularizacija u području donjeg pola bubrega, b) venozna faza: prikazane su široke tortuozne kapsularne vene, dok renalna vena nije prikazana, c) kontrolna angiografija nakon embolizacije česticama Marbagelana: nema znakova intrarenalne vaskularizacije, kao ni vaskularizacije tumora

Fig. 2 — Selective angiography of the right kidney: a) late arterial phase: pathological vascularization in the area of the lower pole of the kidney, b) venous phase: wide tortuous capsular veins but renal vein is not shown, c) control angiography after embolization with particles of Marbagelatan: there are no signs of intrarenal vascularization as well as vascularization in the tumor

Rezultati — U razdoblju od travnja 1981. godine do svibnja 1983. godine izvršena je embolizacija malignoma bubrega kod 31 bolesnika. Kod 3 bolesnika tumorom zahvaćeni bubreg bio je opskrbljen s dvije renalne arterije i obje su bile embolizirane. Nefrektomija je uslijedila 24 sata do 4 dana nakon embolizacije. Gubitak krvi za vrijeme nefrektomije kod ovako preoperativno pripremljenih bolesnika znatno je smanjena. Radi točnijeg uvida u količinu nadoknađene krvi kod emboliziranih bolesnika izvršili smo komparaciju s grupom od 20 bolesnika kod kojih nije izvršena preoperativna embolizacija (tabela 1). Iz tabele 1 vidljivo je da gubitak krvi kod većine emboliziranih bolesnika iznosi 350 ccm, a najveća nadoknada iznosila je kod jednog bolesnika 1050 ccm. U kontrolnoj grupi niti jedan bolesnik nije imao nadoknadu manju od 700 ccm, a kod 4 bolesnika nadoknađeno je 1750 ccm krvi. Prosječna nadoknada kod emboliziranih bolesnika iznosila je 508 ccm, a kod neemboliziranih 1173 ccm krvi.

Nakon embolizacije tumor se smanjuje, a uslijed nekroze dolazi do demarkacije. Devaskularizacija bubrega omogućava ope-

rateru da odmah pristupi podvezivanju renalne vene i na taj način onemogućuje otplavlivanje malignog tromba u donju šuplju venu. Svi ovi elementi znatno skraćuju vrijeme trajanja operativnog zahvata (tabela 2). Iz tabele 2 vidi se da operativni zahvat kod

	Embolizirani bolesnici	Neembolizirani bolesnici
ccm	broj	broj
350	18	0
700	12	6
1050	1	5
1400	0	5
1750	0	4
Prosječna nadoknada krvi	508 ccm	1173 ccm

Tabela 1 — Interoperativna nadoknada krvi

	Embolizirani bolesnici	Neembolizirani bolesnici
sati	broj	broj
2	31	5
3	0	14
4	0	1
Ukupno	31	20

Tabela 2 — Dužina trajanja operativnog zahvata

Dužina u danima	Ukupna hospitalizacija		Hospitalizacija nakon operativnog zahvata	
	embolizirani bolesnici	kontrolna grupa	embolizirani bolesnici	kontrolna grupa
	broj bolesnika	broj bolesnika	broj bolesnika	broj bolesnika
10	0	0	5	3
20	16	5	26	9
30	14	7	0	5
40	1	5	0	2
> 50	0	3	0	1
Prosjek dana hosp.	21,8	25,6	13,5	21,5

Tabela 3 — Dužina trajanja hospitalizacije

Dani trajanja	Bol u lumbalnoj regiji	Temperatura	Mučnina	Povraćanje	Hipertenzija
	broj bolesnika	broj bolesnika	broj bolesnika	broj bolesnika	broj bolesnika
1	7	16	11	3	0
2	9	13	6	0	0
3	11	2	1	0	1
4	4	0	0	0	0
Ukupno	31	31	18	3	1

Tabela 4 — Postembolizacijski sindrom

emboliziranih bolesnika traje manje od 2 sata, dok u grupi bolesnika kod kojih nije izvršena embolizacija to vrijeme uglavnom iznosi 3 sata. Skraćenje operativnog zahvata, kao i smanjenje krvarenja tijekom nefrektomije, omogućava brži oporavak bolesnika, tako da se vrijeme hospitalizacije skraćuje (tabela 3). Iz tabele 3 vidi se da prosječno ukupno vrijeme hospitalizacije kod emboliziranih bolesnika iznosi 21,8 dana, a kod neemboliziranih 25,6 dana. Razlika je još veća ukoliko se usporede dani hospitalizacije nakon operativnog zahvata. Kod emboliziranih bolesnika prosječna hospitalizacija nakon operativnog zahvata iznosila je 13,5, a u kontrolnoj grupi 21,5 dana.

Kod svih bolesnika bio je izražen postembolizacijski sindrom (tabela 4). Bol u lumbalnoj regiji trajala je od 1 do 4 dana. U većini slučajeva radilo se o umjerenoj bolnosti (tabela 5), koja je uspješno tretirana per os datim Analginom. Samo kod jednog bolesnika bila je prisutna jaka bol, koja je perzistirala kroz tri dana i kupirana je i. v. datim narkoticima.

Lagana bolnost	5
Umjerena bolnost	25
Jaka bolnost	1
Ukupno	31

Tabela 5 — Jačina boli u emboliziranom području

Temperatura u °C	Dužina trajanja	Broj bolesnika
37°	1—3 dana	22
38°	1—2 dana	8
39,6°	1 dan	1
		31

Tabela 6 — Visina i dužina trajanja temperature u °C

Lagano povišenje tjelesne temperature primijećeno je kod svih bolesnika (tabela 4 i 6) i u većini slučajeva kretala se između 37° i 38° C s najdužim trajanjem od 3 dana. Najviša temperatura kod jednog bolesnika iznosila je 39,9° C i uspješno je tretirana antipireticima.

Mučnina u trajanju 1 do 3 dana javila se kod 18 bolesnika (tabela 4). Kod 3 bolesnika 12 sati nakon embolizacije javilo se povra-

ćanje, a kod jednog od njih i hematoemeza. To je ujednom bio bolesnik s najjače izraženim postembolizacijskim sindromom. Njegovo stanje drugi dan nakon embolizacije se normaliziralo.

Povišenje krvnog tlaka bilo je izraženo samo kod jedne bolesnice. Svi bolesnici dobro su podnijeli embolizaciju. Kod niti jednog bolesnika nismo imali težih komplikacija kao što su akutne renalne insuficijencije, renalni absces ili paralitički ileus.

Diskusija — Za embolizaciju renalnih arterija mogu se upotrebiti razni embolizacijski materijali, kao što su autologni komadići mišićnog ili masnog tkiva, autologni krvni ugrušak, razni spužvasti materijali (Gelfoam, Spongel, Gelaspon, Marbagelan i drugi), polimerne supstance (Bucrylat, Poliuretan, Silkonska guma) i inertna tijela (Gianturcove spirale). U novije vrijeme upotrebljavaju se i posebni balonski kateteri, kod kojih se ispunjeni balon posebnim mehanizmom otpušta u renalnu arteriju koju želimo okludirati. Ovakav način embolizacije osobito je praktičan za okluziju širokih žila, osobito u slučajevima kod kojih postoje široke A-V fistule, te postoji opravdana bojazan da drugi embolizacijski materijali prijeđu u venozni bazen i izazovu okluziju na udaljenim mjestima. Elektrokoagulacija je najnovije dostignuće u embolizaciji arterija. Preko posebnih katetera, koji u sebi imaju elektrovodič, može se izvršiti precizna i trajna okluzija željene arterije (4, 8, 16, 18, 19, 23).

Za preoperativnu embolizaciju mogu se upotrebljavati embolizacijski materijali koji se resorbiraju kroz kraće ili duže vrijeme. Mi smo upotrebljavali spužvasti materijal — Marbagelan, koji se resorbira nakon 1 do 3 tjedna i inertno tijelo Gianturcovu spiralu, koje predstavlja trajni neresorbirajući embolizacijski materijal. Kod embolizacije Marbagelanom embolizaciju smo počinjali česticama veličine $3 \times 3 \times 10$ mm, koji bi kroz angiografski kateter potiskivali tuberkulinskom štrcaljkom. Takove čestice nošene krvnom strujom okludiraju arterije u neposrednoj blizini tumora. Jedna od glavnih karakteristika malignoma bubrega je prisustvo brojnih širokih A-V fistula. To je razlog zbog kojeg kod naših bolesnika nismo upotrebljavali manje embolizacijske

čestice. Embolizaciju smo završavali ubacivanjem čestica veličine $3 \times 3 \times 20$ mm.

Jedna od komplikacija embolizacije je regurgitacija embolizacijske čestice iz renalne arterije u aortu i nastanak neželjenih embolizacija na udaljenom mjestu (6). Opisane su i neželjene embolizacije Adamkiewiczove arterije kao posljedica regurgitacije embolizacijske čestice kod embolizacije renalne arterije koja su završila i letalno (24). To je razlog zbog kojeg neki autori predlažu upotrebu balonskih katetera tipa Swan-Ganz s dva lumena. Ispunjavanjem balona u renalnoj arteriji onemogućuje se regurgitacija embolizacijskog materijala u aortu. Chuand i suradnici (7) ovakav način embolizacije smatraju neophodnim iz tri razloga: a) nakon što je renalna arterija okludirana balonom izostaje normalni krvotok koji nosi embolizacijske čestice u periferni vaskularni bazen, b) ovakova embolizacija tehnički je znatno teže izvediva, traje duže i znatno je skuplja, c) ovakovi kateteri onemogućavaju upotrebu spirala u slučajevima kod kojih je potrebno izvršiti centralnu embolizaciju, kako bi se u potpunosti izvršila devaskularizacija tumora. Da bi opasnost regurgitacije embolizacijskog materijala sveli na minimum angiografski kateter smo postavljali što bliže hilusu bubrega a čestice oprezno i polagano potiskivali u renalnu arteriju. S embolizacijom smo prestajali u momentu kad bi na TV monitoru primijetili pulziranje kontrastnog stupca u renalnoj arteriji iznad postavljenog embolusa.

Embolizaciju Marbagelanom izvršili smo kod 21 bolesnika. Kod jednog bolesnika tumorom zahvaćeni bubreg bio je opskrbljen s dvije renalne arterije i obje su embolizirane ovim materijalom.

Kod 7 bolesnika za okluziju renalnih arterija upotreбили smo Gianturcove spirale. Kod 3 bolesnika embolizacija je izvršena kombinacijom Gianturcovih spirala i Marbagelana. Kod jednog od tih bolesnika Gianturcova spirala služila nam je za centralnu embolizaciju renalne arterije, a kod dva bolesnika, koji su imali dvije renalne arterije, glavna renalna arterija bila je okludirana spiralom, a tanka akcesorna arterija česticama Marbagelana.

Spirale smo postavljali oko 3 cm od izlazišta renalnih arterija i na taj način ostavljali operateru dovoljno dug segment arterije za postavljanje ligature između aorte i emboliziranog dijela arterije. Kod svih bolesnika upotrebljavali smo originalne spirale standardne veličine (Original coil) firme Cook, koje su napravljene od 5 cm dugog dijela vodice 0,38. Na proksimalnom dijelu ovakove spirale nalaze se 3—4 cm duga vlakna dakronske vune. U renalnu arteriju postavljali smo ih originalnim kateterom bez formiranog vrška. Pri izlazu iz katetera ova spirala formira krug promjera 5 mm.

Osim ovog tipa spirala danas su u upotrebi i mini spirale (Minicoil), koje su napravljene od dijela vodice dužine 5 cm, promjera 0,21. Ovaj tip spirala upotrebljava se za okluziju manjih i tortuoznih arterija, a pozicioniraju se također preko katetera s neformiranim vrškom. Nove spirale (New Coil) u arterije se postavljaju kroz kateter s formiranim vrškom, tako da kod embolizacije nije potrebna promjena katetera, već se ista vrši kroz angiografski kateter. Konstruirane su od vodice 0,28 dužine 5 cm, a na vršku imaju adapter promjera vodice 0,32 dužine 3 mm koji im omogućava prolaz i krog angiografski kateter. Ovaj tip spirala radi se u tri veličine, tako da u arteriji formiraju krug promjera 3, 5 i 8 mm. Chuang (7) naglašava neobičnu važnost izbora spirala. Ukoliko je širina žile veća od dijametra formirane spirale, krvna struja nosi takovu spiralu u periferiju. Ukoliko je dijametar formirane spirale veći od lumena žile, spirala se u tom slučaju izdužuje unutar žile i može prouzročiti izguravanje katetera iz renalne arterije u aortu, koji pak može za sobom povući i spiralu.

Karakteristika malignih tumora bubrega je dobra vaskularizacija samog tumora, kao i prisustvo širokih kapsularnih vena. To je razlog opsežnog intraoperativnog krvarenja. Takovo krvarenje teško je zaustaviti i može imati letalan završetak. Nakon embolizacije tumor se devaskularizira, a kapsularne vene tromboziraju, a intraoperativni gubitak krvi je znatno manji. Kod naših bolesnika intraoperativna nadoknada krvi iznosila je u prosjeku 508 ccm, dok je u kontrolnoj grupi iznosila 1173 ccm.

Najoptimalnije vrijeme za nefrektomiju je 48 sati nakon embolizacije (1, 14, 17, 20, 21, 22). Nakon tog vremena kapsularne vene su trombozirane, renalne vene su prazne, a bubreg je dobro demarkiran i lako se odvaja od okoline. Operativni zahvat izvršen u ovom vremenskom periodu znatno je lakši i brži. Kod svih naših bolesnika trajao je do 2 sata. Bolesnici ga bolje podnose, tako da je operativni oporavak brži, a vrijeme hospitalizacije se skraćuje. Ukoliko se nefrektomija vrši prije 24 sata, operativni zahvat je otežen jer nisu nastupili povoljni učinci embolizacije koji se manifestiraju između 24 i 48 sati. Kod bolesnika operiranih u tom vremenskom periodu javlja se i potencijalna opasnost mobilizacije nedovoljno fiksiranog embolusa (20). Nefrektomija izvršena 5 i više dana nakon embolizacije također je nepogodna, jer se u tom periodu javljaju čvrste priraslice koje otežavaju prepariranje bubrega, a dolazi i do revaskularizacije tumora preko kolateralnog krvotoka.

Pojedini autori preporučavaju selektivnu embolizaciju arterije koja opskrbljuje tumor (13). Mi smo kod naših bolesnika embolizirali uvijek glavnu renalnu arteriju, jer smo nakon takove embolizacije imali povoljan efekt prazne renalne vene i tromboziranih kapsularnih arterija. Kod svih naših bolesnika javio se postembolizacijski sindrom, koji je bio karakteriziran umjerenom bolnošću u lumbalnoj regiji, te lagano povišenom tjelesnom temperaturom. Samo jedan bolesnik imao je 12 sati nakon embolizacije hematoemezu. Kod jedne bolesnice javila se hipertenzija, ali moramo naglasiti da je ta bolesnica imala hipertenziju i ranije, a bila je kupirana Aldometom.

Chuang i Wallace (7) u svojim referatima preporučuju da se embolizacija izvrši 1 do 2 dana nakon dijagnostičke angiografije, kako ne bi došlo do akutne insuficijencije bubrega uslijed opterećenja s velikom količinom kontrastnog sredstva. Kod naših bolesnika planirali smo količinu kontrasta za pojedinu angiografsku pretragu te eventualni intervencijski zahvat. Na taj način izbjegli smo preopterećenje bubrega velikom količinom kontrasta i prevenirali mogućnost akutne insuficijencije. Kod 24 bo-

lesnika embolizaciji smo pristupili odmah nakon angiografije. Planiranje intervencije znatno nam je olakšano uvođenjem CT u dijagnostici bubrežne patologije. Wallace (22) i Chuang (7) opisuju i postembolizacijski absces bubrega, koji je nastao kao posljedica infekta u bubregu prije embolizacije. Oni preporučuju sanaciju svih upalnih procesa u bubregu prije embolizacije.

U literaturi su opisani dobri rezultati embolizacije malignoma bubrega i kod neoperabilnih tumora. U pojedinim slučajevima neoperabilni tumori uslijed smanjenja postaju operabilni. Opisane su i regresije plućnih metastaza nakon embolizacije matičnog tumora bubrega (17). Nastanak ovog fenomena još nije razjašnjen, a pokušava se tumačiti cito-humoralnim efektom nekrotičnog primarnog tumora na metastaze.

Zaključak — Embolizacijom renalne arterije kod bolesnika s malignomom bubrega izaziva se devaskularizacija bubrega, uslijed čega se tumor smanjuje, a bubreg demarkira. Na taj način skraćuje se vrijeme operativnog zahvata i smanjuje interoperativni gubitak krvi. Oporavak bolesnika je brži, a vrijeme hospitalizacije kraće. Preoperativna embolizacija renalne arterije omogućava operateru da pristupi najprije podvezivanju renalne vene i na taj način spriječi otplavlivanje malignog tromba u donju šuplju venu. Kod neemboliziranih bolesnika mora se najprije podvezati arterija, a tek nakon toga ligirati vena. Tako duga i relativno gruba manipulacija u području hilusa bubrega pogoduje diseminaciji malignih stanica. Najoptimalnije vrijeme za nefrektomiju je između 24 i 48 sati nakon embolizacije. Nefrektomija izvršena prije tog vremena nosi rizik mobilizacije nedovoljno fiksiranog embolusa, a nakon tog vremena javljaju se čvrste priraslice koje otežavaju nefrektomiju, a dolazi i do revaskularizacije tumora kolateralnim krvotokom.

Pravilan izbor embolizacijskog materijala, kao i pažljivo postavljanje, svode mogućnost regurgitacije embolusa u aortu na minimum. Ispravno postavljena indikacija za embolizaciju, kao i pravilno izvođenje, isključuje mogućnost nastajanja težih kom-

plikacija, kao što su renalni absces ili akutna renalna insuficijencija.

Kod svih emboliziranih bolesnika javio se postembolizacijski sindrom, kojeg smo uspješno kupirali analgeticima, a po potrebi antipireticima i antihipertonicima.

Naše iskustvo kod 31 emboliziranog bolesnika s malignomom bubrega, kao i iskustva drugih autora koji imaju veće serije, stavlja preoperativnu embolizaciju renalnih arterija kao metodu izbora prije nefrektomije kod malignih tumora bubrega.

Abstract

PERCUTANEOUS TRANSCATHETERAL EMBOLIZATION OF RENAL ARTERY IN RENAL NEOPLASM

Mašković J., Rošin A., Babić S., Cambj Lj., Gotovac J., Stanić I.

The authors report their experiences with preoperative percutaneous transcatheter embolization of renal artery in 31 patient suffering of renal neoplasm.

The purpose of embolization has been devascularization of tumor and by which is possible to produce regression of the tumor and its demarcation. Intraoperative blood loss during nephrectomy is evidently decreased. By this method it is possible to prevent dissemination of malignant embolus during operative procedures in the inferior vena cava.

As the embolic material we used Marbagelan particles and original Gianturco coil.

The authors in this article describe postembolization syndrome and they give their own experience in its prevention.

Literatura

1. Almgard L. E.: Embolic occlusion of the kidney-evaluation of the effectiveness. U: XVIII^e Congrès de la société internationale d'urologie, Paris, 1979 (Tome 2, p. p. 136).
2. Almgard L. E., Fernstrom I., Havreling M., Lungqvist A. L.: Treatment of renal adenocarcinoma by embolic occlusion of the renal circulation. Br. J. Urol. 45: 474, 1973.
3. Barry J. W., Bookstein J. J.: Transcatheter hemostasis in genitourinary tract. Urol. Radiol. 2: 211, 1981.
4. Bernstein A., Kricheff I.: Catheter and material selection for transarterial embolization: technical considerations. Radiology 132: 619, 1979.
5. Bollack C., Cinqualbre J.: Embolization preopératoire des cancer du rein. U: XVIII^e Congrès de la société internationale d'urologie, Paris, 1979 (Tome 2, p. p. 142).

6. Chuang V. P.: Nonoperative retrieval of Gianturco coil from abdominal aorta. *AJR* 132: 996, 1979.
7. Chuang V. P., Wallace S., Swanson D. A.: Technique and complication of renal carcinoma infarction. *Urol. Radiol.* 2: 223, 1981.
8. Gianturco C., Anderson J. H., Wallace S.: Mechanical devices for arterial occlusion. *AJR* 124: 428, 1975.
9. Goldin A. R., Nande J. H., Thatsher G. N.: Therapeutic percutaneous renal infarction. *Br. J. Urol.* 46: 133, 1974.
10. Goldstein C., Anderson J. H., Wallace S., Gianturco C.: Transcatheter occlusion of abdominal tumors. *Radiology* 120: 539, 1976.
11. Gürtl R.: Iskustva s transkateterskom embolizacijom tumora bubrega. U: Okrugli stol o intervencijskoj radiologiji, Klinički bolnički centar u Zagrebu, Zagreb, 1981 (78).
12. Jakovac I., Lovrenčić M.: Vlastita iskustva s palijativnim transkateterskim embolizacijama s rakom uropoetskog trakta. U: Okrugli stol o intervencijskoj radiologiji, Klinički bolnički centar u Zagrebu, Zagreb, 1981 (68).
13. Ekelund L., Mannson W., Olsson A. M., Stigsson L.: Palliative embolization of arterial renal tumor supply. *Acta Radiol. (diagn.) Stockh.* 20: 323, 1978.
14. Mannson W., Ekelund L., Olsson A., Stigsson L.: Therapeutic embolic occlusion of the renal artery. U: XVIII^e Congrès de la société internationale d'urologie, Paris, 1979 (Tome 2, p. p. 141).
15. Obrez I.: Intervencijska (terapijska) radiologija. U: Okrugli stol o intervencijskoj radiologiji. Klinički bolnički cenar u Zagrebu, Zagreb, 1981 (17).
16. Pevsner P. H., Doppman J. L.: Therapeutic embolization with a microballoon catheter system. *AJR* 134: 949, 1980.
17. Radojković S.: Transkateterska terapijska embolizacija u urologiji. U: Okrugli stol o intervencijskoj radiologiji, Klinički bolnički centar u Zagrebu, Zagreb, 1981 (56).
18. Radojković S.: Materijali i kateteri za transkatetersku embolizaciju. U: Okrugli stol o intervencijskoj radiologiji, Klinički bolnički centar u Zagrebu, Zagreb, 1981 (28).
19. Reuter S. R., Chuang V. P.: Control of abdominal bleeding with autologous embolized material. *Radiology* 14: 86, 1974.
20. Šimunić S., Čečuk Lj., Bradarić I., Gürtl R., Klenkar M.: Perkutana transkateterska preoperativna embolizacija malignoma bubrega. *Lij. vijes.* 104: 479, 1982.
21. Turini D., Nicita G., Selli C., Carini M.: Our experience on selective transcatheter arterial embolization of renal carcinoma. U XVIII^e Congrès de la société internationale d'urologie, Paris, 1979 (Tome 2, p. p. 142).
22. Wallace S., Chuang V. P., Swanson D., Bracken B., Hersch E. M., Ayala A., Johnson D.: Embolization of renal carcinoma; Experience with 100 patients. *Radiology* 138: 563, 1981.
23. Wallace S., Gianturco C., Anderson J. H., Goldstein H. M., Devis L. J., Bree R. B.: Therapeutic vascular occlusion utilizing steel coil technique: clinical applications. *AJR* 127: 381, 1976.
24. Wesolowski S., Malanowsky S., Malewsky A., Czaplicki M.: Spinal cord damage as a complication of renal artery embolization in patients with renal carcinoma. U: XVIII^e Congrès de la société internationale d'urologie Paris, 1979 (Tome 2., p. p. 141).

Adresa autora: dr Josip Mašković, Ulica Rade Končara 45/IV, 58000 Split.

MASOVNA RADIOFOTOGRAFIJA URINARNOG TRAKTA U SISTEMU ZDRAVSTVENE ZAŠTITE

Đukić S.

Sažetak — Na osnovu izvršenih snimanja urinarnog trakta metodom radiofotografije na području opštine Jajce (1200 ispitanika) i području opštine Kiseljak (2025 ispitanika) dobijeni su visoki procenti od 5,83 % odnosno 6,7 % oboljelih od kalkuloze urinarnog trakta. S obzirom, da je radiofotografija najbrži, najjeftiniji i najsigurniji metod za otkrivanje kako manifestne tako i asimptomatske kalkuloze koji uz to omogućuje pregled velikog broja pacijenata i stvaranje dobre medicinske dokumentacije, autor se zalaže za uvođenje iste kao rutinske metode pretrage u područjima endemske urokalkuloze. Takođe predlaže osnivanje dispanzera za detekciju i konstatirano praćenje incidence ove sve prisutnije socijalne bolesti.

UDC: 616.6-003.7-073.755

Deskriptors: urologic diseases-diagnosis, radiography, mass screening, urinary calculi

Radiol. jugosl. 17: 561—565, 1983

Uvod — Radiofotografija je metoda indirektno radiološke fotografije. Na Trećem internacionalnom kongresu fluorografije održanom u Stockholmu 1958. godine za ovu radiološku metodu pretrage prihvaćen je službeni naziv — »radiofotographie« (RP). Podaci o nastanku i razvoju fluorografije dati su u ranijim radovima (5, 6, 7).

U Jugoslaviji su radiofotografiju prvi put primjenili Gvozdanić i Ivančić za otkrivanje plućne tuberkuloze 1940. godine, na klasičnom formatu snimka 24×24 mm. Vremenom se prešlo na veće formate snimaka — 70×70 mm, te 100×100 mm, te 150×150 milimetara. Ovi posljednji su vrlo pregledni i daju dosta detalja. Uz upotrebu povećala kojim se snimak uvećava za 30 puta dobije se snimak normalne veličine urtotrakta. RP se danas široko primjenjuje pri pregledu pojedinih grupa stanovništva u ftiziologiji, pri angiografskim tomografskim snimanjima, u ortopediji, traumatologiji i drugim oblastima medicine. Cilj rada bio je da se snimanjem veće populacije utvrdi da li se i sa koliko uspjeha RP može koristiti za masovnu dijagnostiku urinarne kalkuloze.

Na traganje za brzom, pogodnom i jeftinom metodom za ispitivanje urinarne kalkuloze navele su nas slijedeće činjenice:

1. Bosna i Hercegovina spada u litogena područja u kome oko 3 % stanovništva (150 do 160.000 stanovnika) boluje od urinarne kalkuloze.

2. Za posljednjih dvadeset i pet godina na nekadašnjoj Hirurškoj, a sada Urološkoj klinici u Sarajevu zbog urinarne kalkuloze hospitalizirano je i operativno tretirano 7140 bolesnika, dok je 15.000 bolesnika liječeno ambulantno zbog istih problema.

3. U prosjeku 50 % bolesnika koji leže na Urološkoj klinici imaju urinarnu kalkulozu.

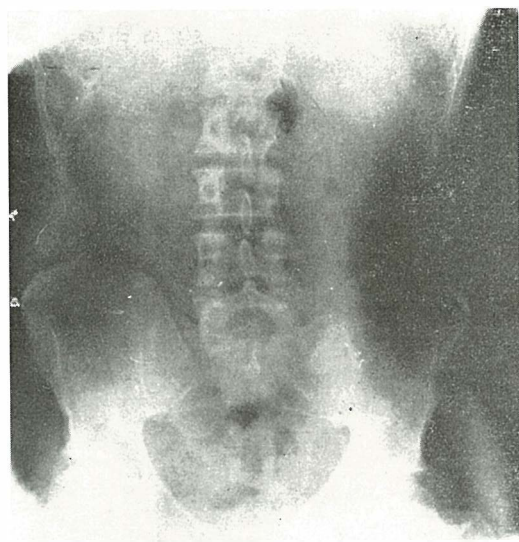
4. Veliki broj recidiva kod izljevne, koraliiformne kalkuloze javlja se do 50 % slučajeva.

5. Sve hirurške ekipe u BiH ne bi mogle operativno riješiti postojeće slučajeve urinarne kalkuloze u narednih 10 do 15 godina.

6. O rasprostranjenosti urinarne kalkuloze u pojedinim regijama nema tačnih podataka.

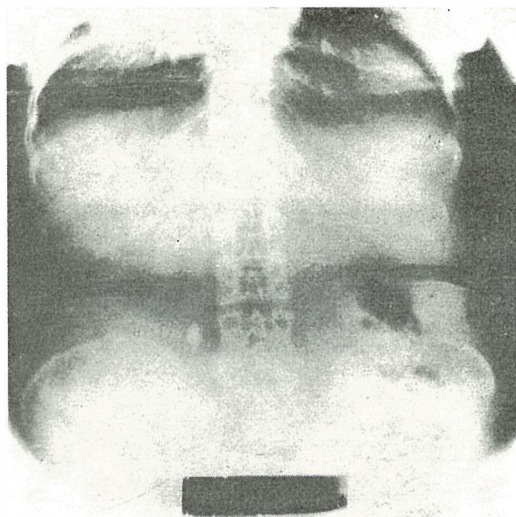
Materijal i metode — Prva probna snimanja urinarnog trakta metodom RP urađene su 4. 12. 1975. godine u Republičkom zavodu za tuberkulozu u Sarajevu. Prva terenska snimanja urađena su na području opštine Jajce gdje smo snimali radnike »Elektro-Bosne«, »Vrbasa« i drugih (120 ispitanika). Naredna snimanja izvršena su na području opštine Kiseljak (2025 ispitanika). Snimali smo dobne skupine starosti od 35 do 60 godina. Mlađu generaciju nismo snimali jer nismo posjedovali odgovarajuće štitičke za gonade. Za snimanje su korišteni aparati sa generatorima SP 200 proizvod »Elektromedicine« iz Ljubljane, napona 100 do 105 kV i ekspozicije 1,2 do 1,3 mAs. Pri terenskom snimanju korišteni su filmovi formata 70 × 70 mm, a u stacionaru 100 × 100 mm. Godna doza po snimku je 0,3 Mr.

Rezultati — U prvoj grupi od 1200 ispitanika snimljenih na području opštine Jajce kod 70 odnosno u 5,83 % nađena je urinarna kalkuloza. Na području opštine Kiseljak od 2025 snimljenih osoba 123, odnosno 6,7 % imalo je urinarnu kalkulozu. Mnogi od bolesnika godinama su liječeni pod dijagnozom lumbaga, neuralgije, ishialgije i sl. (slika 1, 2, 3, 4, 5, 6, 7, 8).

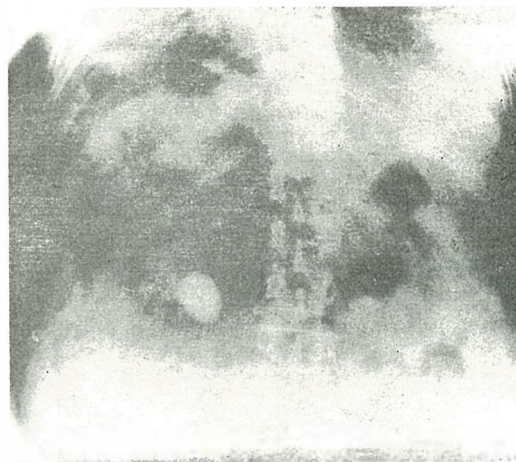

Slika 1 — Normalni snimak urinarnog trakta (radiofotogram)

Fig. 1 — Radiophotogram of the urinary tract



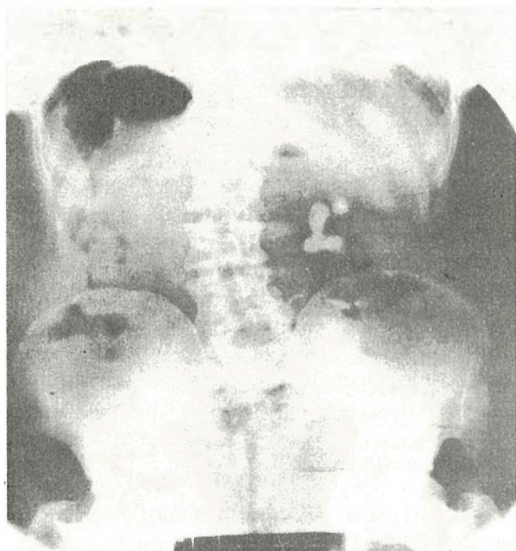
Slika 2 — Ureterolitijaza
Fig. 2 — Uretherolithiasis



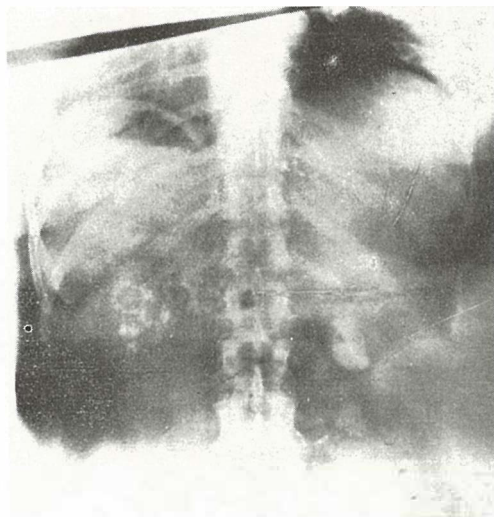
Slika 3 — Odljevna kalkuloza
Fig. 3 — Large rounded stone

Na tabeli su dati podaci o obliku i lokalizaciji urinarnе kalkuloze kod ispitivanih grupa stanovnika Jajca i Kiseljaka.

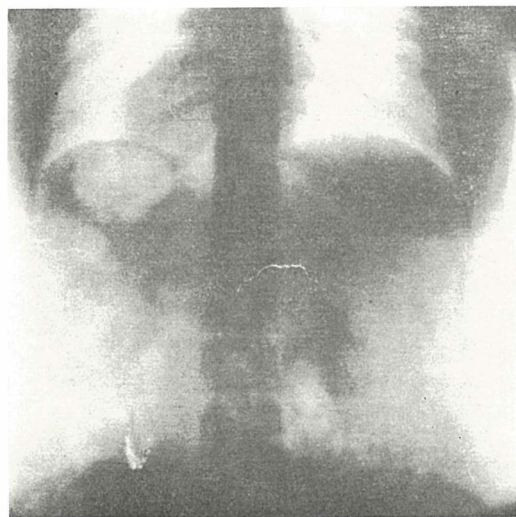
Diskusija — Prema važećim podacjima iz svjetske literature morbiditet od urinarnе kalkuloze u svijetu kreće se od 1—3 % ukupnog broja stanovnika. U poznatim žarištima litijaze u svijetu kao što su Gruzija u SSSR-u i Virginia u USA na 100.000 stanovnika nalazi se 18 odnosno 19 osoba oboljelih od urinarnе kalkuloze. Visoki proce-



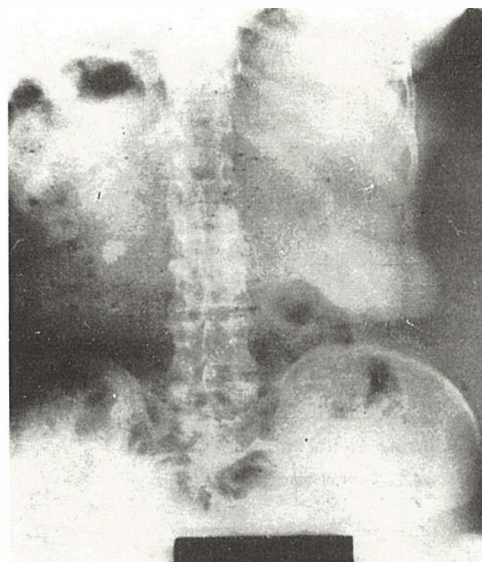
Slika 4 — Jednostrana koraliformna kalkuloza
Fig. 4 — Unilateral staghorn calculus



Slika 6 — Jednostrana multipla kalkuloza
Fig. 6 — Unilateral multiple calculi



Slika 5 — Bilateralna koraliformna kalkuloza
Fig. 5 — Bilateral staghorn calculi

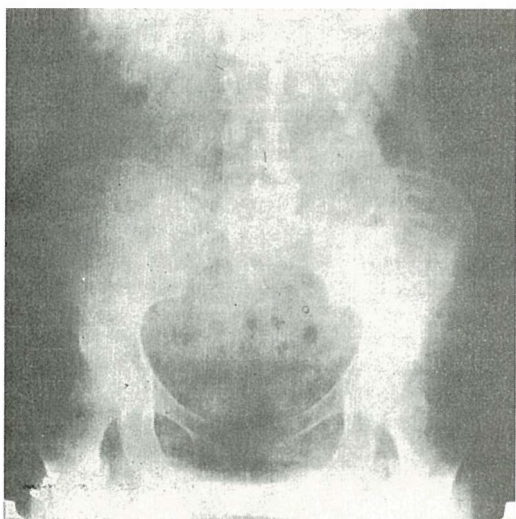


Slika 7 — Jednostrana solitarna kalkuloza
Fig. 7 — Unilateral solitary calculus

nat oboljelih od urinarne kalkuloze otkrivenih metodom RP na područjima opština Jajce i Kiseljak govore da je ova bolest kod nas znatno češća nego što se to misli.

Da ovako visoki procenat urinarne kalkuloze nije rezultat subjektivnog prikaza postojećeg stanja na određenim područjima govori i činjenica da su čitanje snimaka obavljali istovremeno urolog i radiolog.

Visoki procenat morbiditeta, te činjenica da RP predstavlja najjeftiniju, najbržu i najsigurniju metodu za otkrivanje manifestne i asimptomatske kalkuloze, velika propusna moć, mogućnost stvaranja dobre dokumentacije, te kvalitetni snimci, govore u prilog uvođenju RP za masovnu depistažu urinarne kalkuloze. U republikama, pokrajinama i zemljama koje spadaju u endemska žari-



Slika 8 — Obostrana multipla kalkuloza bubrega
Fig. 8 — Bilateral multiple calculi

šta ona bi trebala postati obavezna metoda pretrage.

Da bi se to moglo provesti u djelo neophodno je formirati republičke, pokrajinske i regionalne dispanzere čiji bi zadatak bio masovno snimanje stanovništva. Na taj način bilo bi moguće započeti sa profilaksom od rođenja praktično u porodilištima (cistična kalkuloza) i odgovarajućom metafilaksom. Posebna pažnja mogla bi se tada posvetiti bolesnicima sa recidivirajućom kalkulozom, koji zbog uvriježenog mišljenja da »nisu operisani« mijenjaju hirurge i ustanove pri čemu često gube na vremenu i dolaze u stanju kada im se vrlo malo može pomoći.

Dispanzeri bi nadalje, imali za zadatak da objedinjuju rezultate istraživanja i usku saradnju sa kliničarima, epidemiolozima, bio-

Oblik urinarne kalkuloze Status of stones	Broj osoba sa urolitiazom u populaciji od 2025 stanovnika na području Kiseljaka The number of persons with urolithiasis in the population of 2025 inhabitants in the region of Kiseljak	Broj osoba sa urolitiazom u populaciji od 1200 stanovnika na području Jajca The number of persons with urolithiasis in the population of 1200 inhabitants in the region of Jajce
Koraliformna jednostrana Unilateral staghorn calculi	10 (8,1)	7 (10 %)
Koraliformna obostrana Bilateral staghorn calculi	9 (7,3 %)	5 (7,14 %)
Desnostrana solitarna i multipla Right solitary and multiple calculi	46 (37,3 %)	52 (35,7 %)
Lijevostrana solitarna i multipla Left solitary and multiple calculi	38 (30,8 %)	22 (31,4 %)
Ureteralna desna i lijeva Ureteric right and left calculi	19 (15,5 %)	10 (14,2 %)
Zdjelična desna i lijeva Pelvic right and left calculi	1 (0,81 %)	1 (1,42 %)
Ukupno Total	123 (100 %)	70 (100 %)

Tabela 1 — Oblik i lokalizacija urinarne kalkuloze

Table 1 — Form and location of urinary calculosis in examined group of inhabitants of Jajce and Kiseljak

hemičarima, balneolozima, geolozima, geofizičarima i geomagnetičarima.

Formiranjem dispanzera, njihovim pogodnim lociranjem i okupljanjem dobro obučenog tehničkog osoblja izbjegli bi se i nedostaci koji se javljaju kod terenskih snimanja metodom RP — lošiji snimci zbog promjena napona u električnoj mreži, kao kod snimanja debelih osoba.

Na taj način mogla bi se posvetiti puna pažnja urinarnoj kalkulozi — socijalnoj bolesti koja je prema našim podacima u porastu, a napada ljude u naponu životne i radne snage, tj. osobe od 20 do 50 godina starosti. U sličnu bitku protiv TBC stupili su prije više od 40 godina ftiziolozi i dobili je. Smatramo, da je u borbi protiv urinarne kalkuloze moguće postići slične rezultate. Kako je incidenca TBC u opadanju, dio sredstava koja su korištena za njeno suzbijanje, mogla bi djelimično da se koriste za suzbijanje urinarne kalkuloze.

Zaključak — Radiofotografija je najbrži, najjeftiniji i najsigurniji metod za otkrivanje kako manifestne, tako i asimptomatske kalkuloze. Uz to, ona ima veliku propusnu moć i pruža mogućnost stvaranja dobre medicinske dokumentacije.

S obzirom na sve to, trebalo bi je koristiti kao rutinsku metodu pretrage za otkrivanje urinarne kalkuloze. S obzirom na visoki morbiditet stanovništva, formiranje dispanzera za urokalkulozu koji bi se bavili profilaksom, metafilaksom i koordinacijom naučno-istraživačkog rada iz ovog područja, nameće se kao neophodnost.

Realizacijom ovih prijedloga bila bi okrenuta nova stranica u borbi protiv ove sve prisutnije socijalne bolesti.

Abstract

THE MASS RADIOPHOTOGRAPHY OF THE URINARY TRACT IN THE HEALTH SERVICE ORGANIZATION

Đukić S.

Using radiophotography for the urolithiasis detection in the region of Jajce (1200 persons) and Kiseljak (2025 persons) a high percentage of the urinary tract calculosis was discovered (5.84 % and 6.7 % respectively). The radiophotography is the fastest, the cheapest and the safest method

for the manifest and asymptomatic urinary calculosis detection on the big number of patients. It also offers a possibility of good medical documentation. For all these reasons the author suggests its use as the routine method in the regions with endemic urolithiasis. At the same time he proposes the organization of dispensaries for the better detection and treatment of this social disease whose incidence is steadily increasing.

Literatura

1. Black D.: Renal disease. Blackwell Scientific. Publ., Oxford, 1972 (213—225).
2. Dimitrijević D.: Fluorografija i njene perspektive. Srpski Arh. Celok. Lek. 45: 1947 (432—440).
3. Gvozdanović V.: Naša iskustva sa fluorografijom. Liječn. vjesn. 69: 1947 (73—77).
4. Gvozdanović V.: Fluorografija i njeno značenje za kolektivne preglede. Liječn. vjesn. 63: 1941 (513—516).
5. Đukić S.: Mogućnost fluorografije u detekciji urinarne kalkuloze. Radiol. jugosl. 2: 1977 (167—169).
6. Djukić S.: Koraliformna kalkuloza i masovno radiofotografsko snimanje urinarnog trakta. Acta chirurg. jugosl. Supl. II, 1981 (573—575).
7. Fortič B.: Značaj i metoda fluorografije. Narodno zdravlje 12: 1956 (46—57).
8. Leksikografski zavod FNRJ: Med. enciklopedija br. 4, Fluorografija (153—156), Zagreb, 1960.
9. Wegelius C.: The future of masses chest radiographydisease. Chest 52: 1967 (286—290).

Adresa autora: Prim. Mr. dr Svetozar Đukić, Ul. Džemala Bijedića 38/III, 71000 Sarajevo.

TRGOVSKA DELOVNA ORGANIZACIJA

SANOLABOR

LJUBLJANA, Cigaletova 9

Telefon: 317 355

Telex: 31668 YU SANLAB

Nudi široko izbiro blaga domačega in inozemskega izvora v naslednjih področjih:

- medicinske, znanstvene, optične, farmacevtske in druge aparate ter opremo,
- medicinske instrumente in specialno medicinsko potrošno blago za enkratno uporabo,
- rentgen aparate, RTG filme in kemikalije,
- bolniško opremo, tekstil, konfekcijo in obutev za potrebe bolnišnic in drugih ustanov,
- zobozdravstvene aparate, instrumente, potrošno blago,
- laboratorijske aparate, opremo, laboratorijsko steklo, reagense, kemikalije in pribor,
- aparate, instrumente za medicino dela in varstvo okolja,
- lekarniško opremo, embalažo, obvezilni material, gumi sanitetno blago,
- opremljamo zdravstvene organizacije in ostale organizacije z najsodobnejšo medicinsko in drugo opremo,
- preko poslovne skupnosti IRIS uvažamo za lastno skladišče ter na željo in račun naših kupcev,
- blago dostavljamo kupcem na področju Slovenije z lastnimi prevoznimi sredstvi.

ORGANIZACIJA ZDRUŽENEGA DELA S 30-LETNIMI IZKUŠNJIAMI

Članica: Poslovna skupnost proizvodnih in blagovno
IRIS prometnih delovnih organizacij, n. sol. o.
Ljubljana, Cigaletova 9

Članica:
Poslovna skupnost proizvajalcev in prometa
proizvodov za zdravstvo SFRJ — Beograd

PROMENE U ALVEOLARNOJ KOSTI KOD OSTEOPETROZE

Goldner B., Jovanović M., Jovanović O., Korneti V.

Sažetak — Zapažanja i nalazi autora odnose se na promene u strukturi lamine dure i susednih delova alveolarne kosti vilica kod osteopetroze i drugih obojenja kostnog tkiva praćenih difuznom sklerozom.

Rendgenski snimci viličnih kostiju i zuba kod osteopetroze pokazuju pojačanu gustinu kostne građe uz izrazitu sklerozu i zadebljanje lamine dure.

U drugim osteopatijama sa difuznim zgušnjavanjem kosti kao kod osteoplastičnih metastaza karcinoma prostate ili kod hipotireoze, takve promene na lamine duri i okolnom kostnom tkivu nisu zapažene.

Zadebljanje i skleroza lamine dure ili njeno stapanje sa alveolarnom kosti su pouzdani rendgenografski znaci za razlikovanje osteopetroze od drugih kostnih bolesti praćenih difuznom endoosalnou sklerozom.

UDC: 616.716.85-003.84-073.75

Deskriptors: alveolar process-radiography, osteopetrosis

Radiol. Jugosl. 17: 567—572, 1983

Uvod — Polazeći od činjenice da generalizovane bolesti kostnog sistema imaju manje ili više prisustva u celom skeletu, pokušali smo da u oboljenjima koje karakteriše difuzna kondenzacija kostne strukture uočimo promene u onom delu kostura kojim se dijagnostička radiologija manje bavi. Težište ispitivanja na ovom planu odnosilo se na alveolarnu kost vilice, zube i periodentalne prostore a u cilju da se pronađu dijagnostički pokazatelji koji bi mogli da razdvoje osteopetrozu od ostalih difuznih skleroza kostiju.

Materijal i metode — Odabrane su tri različite bolesti kostnog sistema kojima je zajednički radiografski nalaz endostalne skleroze: osteopetroza, osteoplastične metastaze karcinoma prostate i hipotireoze. Iz prve dve grupe bolesti, radiografski su detaljno obrađena po tri slučaja, a iz treće dva. Pored standardnih snimaka glave, torakalnog i lumbo-sakralnog dela kičmenog stuba, grudnog koša, karlice, šaka i naizmenično dugih kostiju ekstremiteta, u svih ispitanika su obavljena dopunska snimanja vili-

ce na ortopan tomografu i zuba na dental filmovima.

Od laboratorijskih analiza korišćene su vrednosti serumskog kalcijuma i fosfora, alkalne serumske fosfataze i kisele serumske fosfataze, hepatogram, vrednosti T₃ i T₄ u serumu, sedimentacija eritrocita, krvna slika i leukocitarna formula.

Rezultati — Kod dva bolesnika iz grupe sa osteopetrozom uputna dijagnoza je bila anemija i hepatosplenomegalija dok je u trećeg slučaja bolesnice uz iste kliničke nalaze postojala i periferna limfadenopatija, glavobolja i ispadi u vidnom polju.

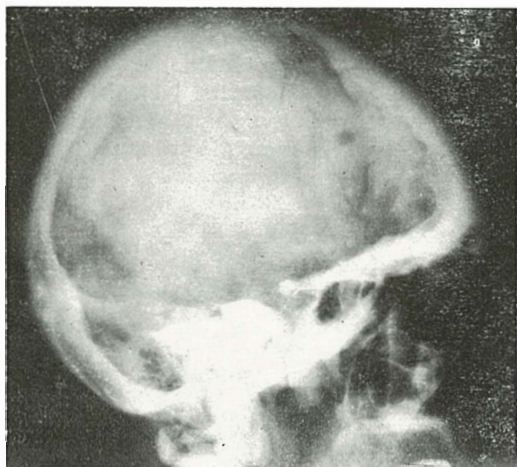
U svih bolesnika dijagnoza osteopetroze postavljena je radiografski, slučajnim nalazom. Snimci pluća i srca u sva tri bolesnika pokazali su kondenzaciju rebara i gustinu senke pršljenjskih tela, što je iziskivalo dalju radiografsku obradu. Snimci karlice, torakalnog i lumbo-sakralnog dela kičmenog stuba i naizmenični snimci drugih kostiju ekstremiteta nedvojbeno su ukazivali na osteopetrozu (slika 1, 2, 3). U dva bolesnika kraniogram iz dva pravca pokazivao je tipične promene za osteopetrozu uz sma-

njenu pneumatizaciju paranazalnih šupljina, dok je u jedne bolesnice postojala samo frontalna hiperostoza tpa Stewart-Morgagni-Morell. Kod nje je biopsija kosti i patohistološki nalaz potvrdio mišljenje radiologa da se radi o osteopetrozi.

Kod iste bolesnice kao i prethodna dva slučaja snimci vilica i zuba odlikovali su se izraženim denzitetom alveolarne kosti, povećanom gustinom i debljinom lamine dure oko zubnih alveola. Širina njene tamne senke obično se gubila oko zubnog korena i u interradičularnom septumu zbog stapanja sa okolnom sklerotičnom alveolarnom kosti. Periodontalni prostori oko većine zuba bili su prošireni (slika 4, 5, 6).

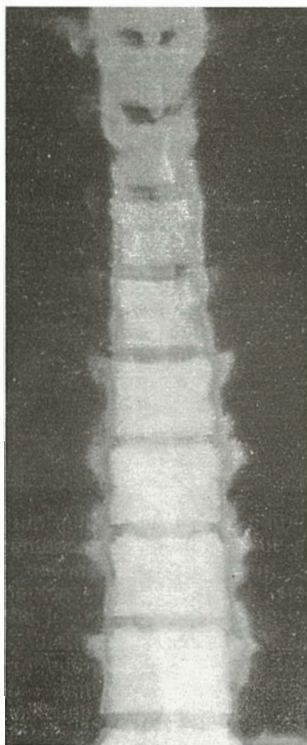
Anemija u sva tri bolesnika bila je aplastičnog tipa sa smanjenim brojem eritrocita i količinom hemoglobina. Broj leukocita bio je povišen u dva bolesnika uz izraženu limfocitozu. Ostali laboratorijski nalazi bili su u granicama normalnih vrednosti.

U grupi bolesnika sa osteoplastičnim metastatskim promjenama zbog karcinoma prostate, radne kliničke dijagnoze nisu upućivale na pravu prirodu bolesti.



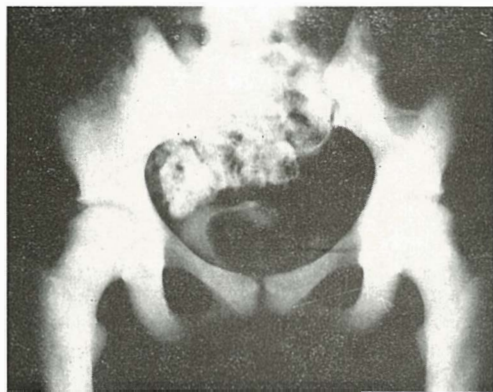
Slika 1 — Profilni snimak lobanje bolesnika sa osteopetrozom: sve lobanjske kosti su kondenzovane strukture, a naročito baza lobanje i piramide. Tursko sedlo je malo, sklerotično i premošćeno zadebljanim i gustim klinoidalnim nastavcima. Frontalni sinus je redukovan

Fig. 1 — Lateral craniogram of patient with osteopetrosis: all cranial bones are condensed, especially the bases and pyramids. Sella turcica is small, sclerotic and bridged by thickened and dense clinoids. Sinus frontalis is reduced



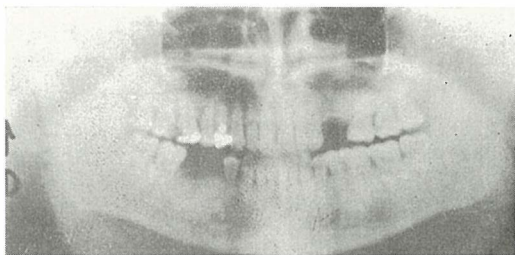Slika 2 — Osteopetroza. Pršljenjska tela loralnog dela kičmenog stuba su brisane kostne strukture, tamna, očuvanog oblika

Fig. 2 — Osteopetrosis. Vertebral bodies of thoracic spine are structureless, dense, but in preserved shape



Slika 3 — Karlične kosti sa proksimalnim otkrajima femura kod osteopetroze: izrazita skleroza svih kostnih struktura prvog reda tipična za mramorne kosti

Fig. 3 — Pelvic bones with proximal parts of both femur at osteopetrosis: expressive sclerosis of all bone structures typical for marble disease



Slika 4 — Ortopantomogram viličnih kostiju kod osteopetroze: homogeno kondenzovane vilične kosti. Oštra granica između zuba i bezstrukturne alveolarne kosti je potencirana proširenom i gustom laminom durom

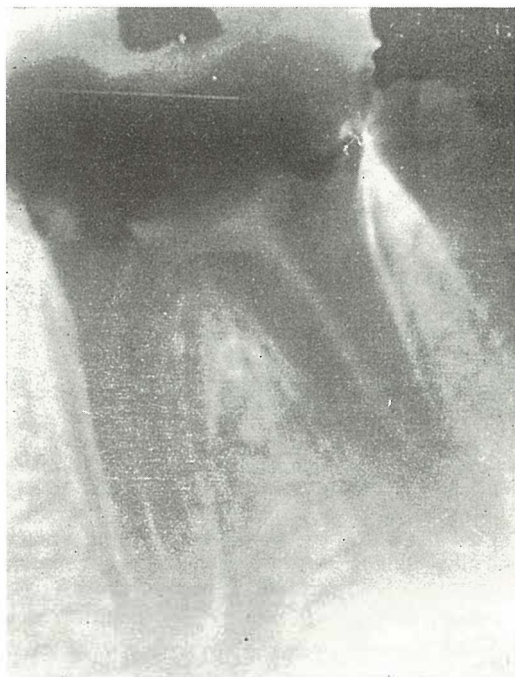Fig. 4 — An orthopantomograph of jaw bones in osteopetrosis: jaw bones are homogenous by condensed. Sharp border between teeth and structurless alveolar bone is accentuated by enlarged and dense lamina dura



Slika 5 — Zadebljana, proširena i tamna lamina dura oko donjeg prvog molara. Proširen periodontalni spacijum. Okolna alveolarna kost je sklerotična. Osteopetroza

Fig. 5 — Thickened, enlarged and dense lamina dura around first lower molar. Periodontal space is enlarged. Close alveolar bone is sclerotic. Osteopetrosis

U jednog bolesnika na snimku pluća i srca bila je upadljiva kondenzovana struktura rebara koja su homogenim intenzitetom senke pre odgovarala mramornim kostima. Kod istog bolesnika snimak karlice i kičmenog stuba torakalnog i lumbo-sakralnog dela ukazali su na nehomogenu kondenzaciju kostne strukture. U druga dva bolesnika snimci karličnih kostiju, lobanje i lumbo-sakralnog segmenta kičmenog stuba pokazivali su tamna, neravnomerno ras-



Slika 6 — Osteopetroza. Pojačana gustina proširene lamine dure koja se u u apikalnom delu i interradičularnom prostoru stapa sa sklerotičnom alveolarnom kosti

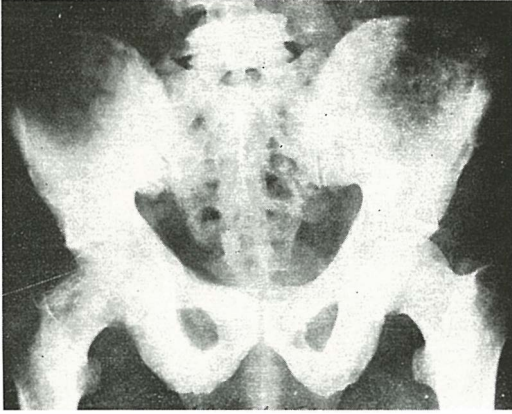
Fig. 6 — Osteopetrosis. Increased density of enlarged lamina dura with joints with sclerotic alveolar bone in the root and interradical space

poređena polja zgusnute kosti sa ređim delovima razređenja i osteolize (slika 7).

U viličnim kostima postojala su polja skleroze, poroze i lize, ali je lamina dura u sva tri bolesnika bila neizmenjena (slika 8).

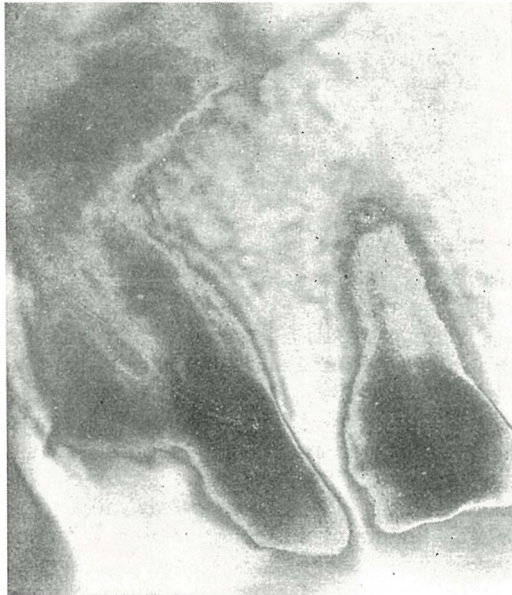
U trećoj grupi od dva bolesnika, uputna dijagnoza u jednog je bila hipotireoza, a u drugog pericarditis exsudativa. Snimci pluća i srca u obe bolesnice pokazivali su pojačanu kondenzaciju rebara, čije su homogene, tamnije senke bile u kontrastu sa svetlim plućima. Dopunski snimci karlice, kičmenog stuba (slika 9) i šaka pokazivali su pojačanu gustinu kostne strukture homogenog izgleda i ravnomernog rasporeda. U obe bolesnice vrednosti T_3 i T_4 pokazali su da se radi o hipofunkciji štitaste žlezde, čime je i perikardijalni izliv u jedne od njih objašnjen.

Vilične kosti u bolesnicima sa hipotireozom homogeno su i ravnomerno kondenzovane,



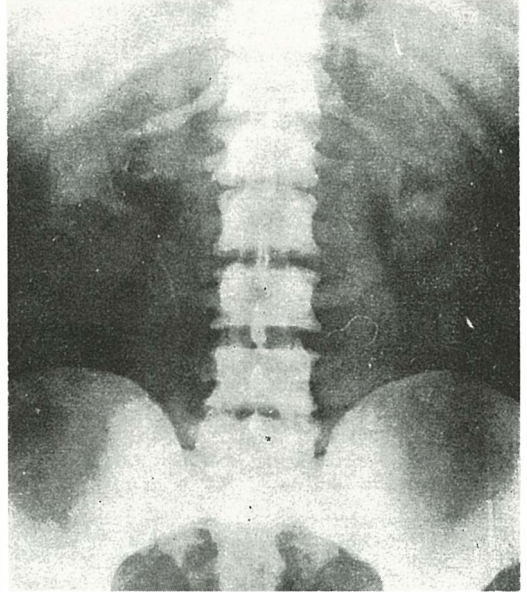
Slika 7 — Difuzna kondenzacija karličnih kostiju od osteoplastičnih metastatskih promena karcinoma prostate. Osteolitična polja u sedalnim kostima i vratu desnog femura

Fig. 7 — Diffuse condensation of pelvic bones of osteoblastic metastatic tissue from a primary carcinoma of the prostate. Osteolytic areas in the ischial bones and right femoral neck



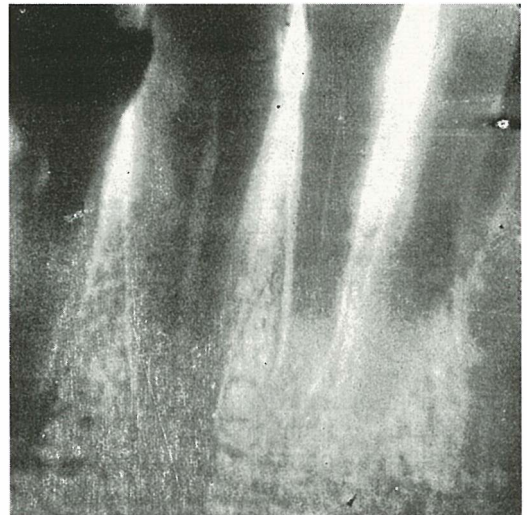Slika 8 — Snimak zuba kod istog bolesnika: u alveolarnoj kosti maksile sklerotična polja različitog denziteta i delovi razređene kosti. Lamina dura je normalna a speriodontalni prostor nije proširen

Fig. 8 — X-ray of the teeth in the same patient: in the alveolar bone of the maxilla there are dense sclerotic patches with great variation in density and area of bone rarefaction. The structure of lamina dura is normal around the roots and periodontal space is not enlarged.



Slika 9 — Snimak karlice, L-S dela kičmenog stuba, XI i XII torakalnog pršljenja sa rebrima kod hipotireoze: homogeno i ravnomerno pojačana gustina svih kostiju

Fig. 9 — X-ray of pelvis, L-S part of spinal column, XI and XII thoracal bodies with ribs in hypothyrosis: increased density of all bones



Slika 10 — Alveolarna kost je homogeno kondenzovana. Lamina dura nije izmenjena — hipotireoza

Fig. 10 — Alveolar bone is homogeneously condensed. There are no changes of the lamina dura — Hypothyrosis

ali manjeg intenziteta senke u odnosu na onu kod osteopetroze. Lamina dura u obe bolesnice oko postojećih zuba bila je svuda iste širine i normalne gustine senke (slika 10).

Diskusija — Radiolog se pri tumačenju snimaka koristi kliničkim nalazima i laboratorijskim analizama koje mu nisu uvek od pomoći za donošenje konačnog zaključka, jer je uputna dijagnoza najčešće radna, a podaci koje ima na raspolaganju nisu uvek potpuni, pošto se radiološki pregled obično obavlja među prvima u redosledu obrade bolesnika. U bolestima kostnog sistema koje odlikuje difuzna endostalna skleroza bez periostoze, neke od kostiju mogu biti pošteđene promena, a uz to radiografska simptomatologija ne mora biti uvek tipična (3, 4, 5).

Ove mogućnosti mogu stvoriti dijagnostička lutanja i brojna diferencijalno dijagnostička nabranja koja i pored sistema eliminacije nisu uvek dovoljna za postavljanje radiološke dijagnoze.

Iz navedenih razloga pokušali smo da koristimo jedan još nedovoljno upotrebljavan metod u rendgen dijagnostici — snimanje vilica i zuba. Na vrednost ove metode ukazali smo kod diferenciranja gojaznosti Cushing-ovog tipa (1, 2) jer se pokazalo da promene u alveolarnoj kosti i lamini duri zubnih alveola mogu da budu značajan screening test.

Iz snimaka na ornopan tomografu dobija se uvid u izgled i strukturu viličnih kostiju, njihovih alveolarnih nastavaka odnosno o stanju lamine dure zubnih alveola, dok se iz pojedinačnih snimaka grupe zuba dobijaju precizniji podaci o interesantnom detalju (6, 7).

Iz rezultata rada zapaža se da promene u izgledu i strukturi lamine dure i susednog dela alveolarne kosti se nalaze samo kod osteopetroze dok se u drugim bolestima sa difuznom sklerozom kostnog tkiva ne viđaju.

U dostupnoj literaturi naišli smo na samo jedan jedini rad koji se odnosi na periodontalne manifestacije osteopetroze (8) u kome Trapnell koristi deblinu i gustinu senke lamine dure u diferencijalnoj dijagnozi osteopetroze od mijeloskleroze i sekundar-

nih osteoplastičnih depozita karcinoma prostate. Isti autor se poziva na Brailsforda koji nalazi opsežni karijes zuba u bolesnika sa osteopetrozom, na Winter-a koji kod osteopetroze ne može da razdvoji laminu duru od susednog dela kondenzovane kosti i Glickman-a koji nalazi pojačan denzitet kosti oko zubnih alveola.

Naši nalazi iako dobijeni nezavisno od njihovih, u potpunosti se uklapaju i potvrđuju rezultate navedenih autora.

Nismo posebno navodili podatke o rasprostranjenosti zubnog karijesa kod bolesnika sa osteopetrozom, jer ga nismo prihvatili kao bitan dijagnostički pokazatelj, mada se iz priloženih snimaka zuba obolelih vide metalne senke plombi zbrinutih karijesa.

Mada sa vremenskim razlikom od 15 godina u odnosu na Trapnell-a koji je opisao zadebljanje i pojačan denzitet senke lamine dure kod osteopetroze, mi smo ovaj vredan radiografski znak uočili nezavisno od njega, ne znajući za njegove nalaze iz 1968. godine.

Smatramo da iako ga nismo prvi opisali, naša zapažanja predstavljaju ne samo potvrdu Trapnell-ovih nalaza i njegovih predhodnika nego i ukazuju na mogućnost skretanja rendgen dijagnostike sa klasičnih, standardnih koloseka u nedovoljno obrađene aspekte rendgen dijagnostike kod difuznih bolesti kostnog sistema.

Zaključak — Proširena i gusta senka lamine dure zubnih alveola je vredan dijagnostički znak za razlikovanje osteopetroze od drugih oboljenja koja su praćena difuznom sklerozom kostnog tkiva.

Abstract

ALVEOLAR BONE CHANGES IN OSTEOPETROSIS

Goldner B., Jovanović M., Jovanović O.,
Korneti V.

Observations and findings of authors are based on observations of changes in the structure of lamina dura and neighboring parts of alveolar jaw bone in osteopetrosis and other bone diseases characterized by diffuse sclerosis.

Radiographs of the jaw bones and teeth in osteopetrosis are showing increased bone density with marked density and thickening of the lamina dura.

In other bone diseases with generalized osteosclerotic changes as bone metastases secondary to carcinoma of the prostate and hypothyreosis, similar findings were not observed.

Thickening and sclerosis of lamina dura or its merging are reliable radiological signs in the differential diagnosis of osteopetrosis and other diffuse bone diseases with diffuse sclerotic changes.

Literatura

1. Goldner B., Jovanović O., Jovanović M., Šerić M., Šušulić T.: Alveolarna kost u Cushingovom sindromu. Zbornik radova X. jubilarnog intersekcijskog sastanka radiologa, Sokobanja, 1979 (u štampi).
2. Goldner B., Jovanović M., Jovanović O., Devečerski M., Petrović M., Rafajlovski S., Trbojević B., Zamaklar M., Kovačević Z.: Lamina dura u diferencijalnoj dijagnozi gojaznosti Cushingovog tipa. Zbornik radova II. kongresa endokrinologa Jugoslavije, Struga, 1980, 43—46.
3. Korneti V., Goldner B., Šerić M.: Morbus Albers Schönberg, radiološka slika i diferencijalna dijagnoza, Zbornik radova XI. Intersekcijskog sastanka radiologa, Struga, 1982 (u štampi).
4. Mates I.: Albers Schönberg-ova bolest uz prikaz jednog slučaja. Radiol. Jugosl. 4: 505—508, 1976.
5. Smokvina M.: Klinička rentgenologija. Kost i zglobovi. Zagreb, 1959, 504—514.
6. Stafne E. C.: Oral Roentgenographic Diagnosis. 3rd. Ed.: W. B. Saunders, Philadelphia, 1969.
7. Sutton D.: Textbook of Radiology. Sec. Ed. Churchill Livingstone, Edinburgh, London and New York, 1975, 182—199, 1060-74.
8. Trapnell D.: Periodontal manifestation of osteopetrosis. Brit. J. Radiol. 41: 669—671, 1968.

Adresa autora: asist. dr. sc. dr. Branislav Goldner, 11000 Beograd, Interna klinika B, ul. Dr. Subotića 13.

**FLEKSIBILNA-TANKA (G 22) IGLA I SET ZA LIMFOGRAFIJU
DOMAĆE PROIZVODNJE**

Us J., Gregorčič D., Knez D., Sivec B., Kokošin S.

Sažetak — Autori prikazuju set za limfografiju i dva modela tankih fleksibilnih igala domaće proizvodnje.

Limfografski set sa metalnom kanilom 0,4 mm (G 27) za sada je opravdao sva dosadašnja očekivanja. Proizvod je vlastite zamisli i autorima se čini bolji od svih inostranih, koji su im poznati.

Prikazana su i dva modela tankih fleksibilnih igala. Tanka G 22 (0,7 mm) igla sa mandrenom je modificirana CHIBA igla. Igla je metalna, tako da se može resterilizirati.

Tanka igla G 23 (0,6 mm) bez mandrena je modificirana Fransenova igla.

Autori očekuju prijem novog domaćeg pribora, koji bi mogao zameniti dosadašnji pribor iz uvoza.

Limfografski set i igle su nastale kao plod saradnje između Onkološkog instituta u Ljubljani i Tovarne igel TIK, Kobarid.

UDC: 616.42-073.75:615.472.2

Deskriptors: lymphography-instrumentation, needles

Radiol. Jugosl. 17: 573—576, 1983

Uvod — Operativni rentgenski pregledi kao i zahvati intervencijske radiologije iziskuju upotrebu specijalnog pribora, kojeg kod nas niko ne proizvodi.

Limfografija je danas već klasični metod rentgenskog pregleda. Za izvođenje tog diagnostičkog zahvata moramo imati na raspolaganju ili specialne igle ili specialne setove. Take igle kao i setovi su inostranog porekla i vezani su na uvoz.

Za zahvate intervencione radiologije-aspiracione biopsije retroperitonealnih limfnih čvorova nakon limfografije, punkciju organa i drenažu procesa i šupljina čovečjeg tela pod kontrolom ultrazvuka ili rentgena moramo imati tanke, fleksibilne igle, koje se nazivaju po autorima, a najpoznatija je igla CHIBA. Sve te igle smo dosada uvozili.

Na Onkološkom institutu u Ljubljani izvodimo limfografiju od 1964. godine. Do danas smo napravili preko 2400 pedalnih limfografija, preko 200 limfografija ruke, oko 10 lim-

fografija vrata i preko 200 limfografija kod limfedema sa vodotopnim kontrastom

Aspiracionu biopsiju retroperitonealnih čvorova posle limfografije izvodimo od 1980. godine (2). Slepu aspiracionu biopsiju abdominalnih tumora citologi kod nas izvode već deset godina, a nešto manje i punkciju jetrenih metastaza.

Obavljenih je oko 80 punkcija retroperitonealnih limfnih čvorova, a punkcija jetrenih metastaza i abdominalnih tumora je svakodnevna obaveza naših citologa.

Citolozi punktiraju abdominalne procese fleksibilnom iglom debljine G 24 (0,55 mm) po Fransenu.

Limfografije smo radili s priborom iz uvoza. Većinu limfografija izvršili smo pomoću specialnih igala po Rüttimann-u. Te igle su u prodaji u tri različite dimenzije. Igle sa oznakom 55 imaju spoljašnji prečnik 0,55 mm, što odgovara G 24, igle sa oznakom 40 imaju prečnik 0,4 mm, što je G 27 i igle sa oznakom 0,35 imaju prečnik 0,35 mm, što je G 28.

Oko 600 limfografija smo napravili pomoću seta za limfografiju američke proizvodnje, većinu sa setom Becton-Dickinson G 27,

a nešto i sa setom Randal Faichney Corp. G 30.

Upotreba Rüttimeannove igle ili seta za limfografiju zavisi od navike radiologa. Početnici u limfografiji lakše prihvataju Rüttimeannove igle, pošto je sa njom kanulacija limfnog suda lakša. Naime, nakon punkcije limfnog suda izvlačimo mandren, a tupu kanilu uvodimo dublje u limfni sud. Tupa igla ne može da povredi zid limfnog suda. U početku radiolozi najviše upotrebljuju Rüttimeannove igle sa oznakom 55 — znači najdeblje, ali zato kasnije sa dobijenim iskustvom sve više i više upotrebljuju tanje igle, naročito iglu 40, a nešto manje iglu 35.

Upotreba limfografskog seta iziskuje nešto rutine u limfografiji, a takođe i veću koncentraciju. Zato je pretraga — njen operativni deo — brže obavljena. Iskusniji limfolozi prihvataju set za limfografiju veoma dobro, jer jim taj olakšava rad.

U daljem tekstu možemo analizirati i detaljnije predstaviti sve prednosti kao i nedostatke Rüttimeannovih igala i limfografskih setova.

Metode — Prednosti Rüttimeannovih igala: Rad sa tim iglama lakši je naročito početniku u limfografiji. Osećaj kada oštri vrh mandrena probuši zid limfnog suda bolji je. Nakon izvlačenja mandrena iz metalne kanile praktično ne postoji opasnost povrede zida limfnog suda, te sa lakoćom potiskujemo metalnu kanilu dublje u limfni sud, fiksiramo je sa ligaturom. Rüttimeannove igle možemo upotrebiti više puta, kod nas i do deset puta.

Nedostaci Rüttimeannovih igala: Spajanje igle sa specialnim konektima, kojim povežemo iglu sa špricom dosta su delikatni i oduzimaju vreme. Ti konekti vremenom se oštete, zaptivanje nije više potpuno, tako, da dolazi do isticanja i gubitka kontrasta na mestima spajanja. Nakon višestruke upotrebe, deformiraju se igle, naročito igle sa oznakom 35. Već nešto snažniji stisak sa pincetom ošteti tanki zid igle, tako, da je daljnja kanulacija limfnog suda onemogućena. Igle se rado zapuše, naročito tanje. Mandreni i metalne kanile igala nisu standardnih dimenzija. Kod čišćenja dolazi

do mešanja mandrena i kanila. Moramo paziti, jer tim putem nastaju nepoklapanja između mandrena i kanila (predugački ili prekratki mandreni). Kod svake limfografije Rüttimeannovim sistemom gubimo 1 ml kontrasta u sistemu.

Prednosti limfografskih seta: Set je celina — metalna kanila, slepljena je sa plastičnom cevkom, koja se završava metalnim konektom za špicu. Posle ispunjenja sistema sa kontrastom i spajanja sa špricom je zaptivanje optimalno. Sistem se ispunjava minimalnom količinom kontrasta, tako da ga manje gubimo nego kod Rüttimeannove tehnike. Kanulacija limfnog suda obavi se brzo, kanilu uvodimo do 1 mm, nakon čega je fiksiramo sa ligaturom, ali to ligiranje nije neophodno. Set se upotrebljava jedanput. Vrh kanile uvek je oštar, kanila se ne deformiše.

Nedostaci limfografskih setova: Limfografski set Becton-Dickinson: rigidna plastična cevka tera metalnu kanilu u položaj, koji ne odgovara položaju kod kanulacije. Kako je vrh metalne kanile veoma oštar, brušen je u oštrinu, postoji jaka opasnost, i veoma često se dešava, da vrh kanile prereže zid limfnog suda, što onemogućava dalju kanulaciju. Zbog rigidne i tanke cevke se set jako teško fiksira na koži.

Randall Faichney Corp.: Plastična cevka je nešto mekša od seta Becton-Dickinson, metalna kanila dužine 30 mm veoma je nezgodna za kanulaciju limfnog suda. Naime, za kanulaciju limfnog suda potrebno je 1 do 2 mm kanile, preostali duži metalni deo kanile moramo obilno podložiti gazom, da bismo zadržali kanilu u limfnom sudu i da bi je fiksirali na koži. Fiksacija cevke i kanile na koži problematična je i zbog toga, jer su obe veoma tanke.

Oba limfografska seta moguće je nabaviti samo preko uvoza.

Od intervencijskih radioloških metoda izvodimo na našem Inštitutu perkutanu aspiracionu biopsiju retroperitonealnih limfnih čvorova nakon limfografije, pomoću rentgenske kontrole.

Limfne čvorove, koji kažu promenu strukture sumljive na metastaze, punktiramo tankom fleksibilnom iglom.

Za punkciju upotrebljavamo ili iglu po Fransenu spoljašnjih dimenzija 0,55 mm (24 G) ili iglu Chiba, dimenzija 0,7 mm (22 G). Chiba igla opremljena je mandrenom. Fransenova igla je bez mandrena. Fransenova igla ima vrh brušen pod uglom 15° , Chiba pod uglom 25° .

Oštar ugao vrha ovih igala omogućava laki prodor vrha igle kroz kožu. Nedostaci ovih igala su u tome, da se oštiri vrh igle posle višestruke upotrebe deformiše (slika 1). Punkcija takvom iglom ne samo da je otežana, nego može biti i štetna.



Slika 1 — Vrh Fransenove igle, deformisan zbog višeputne upotrebe

Fig. 1 — The top of Fransen's needle, deformed with frequent use

Da bi mogli aspirirati odgovarajući bioptični materijal iz limfnog čvora, moramo vrhom igle u limfnom čvoru micati u svim pravcima. Na taj način uspemo odvojiti više ćelija iz strome limfnog čvora, te ih lakše aspiriramo. Kako su limfni čvorovi dimenzija 1 do 2 sm, oštirim vrhom igle možemo probušiti i suprotni zid limfnog čvora, nabosti krvni sud i aspirirati krv, koja smeta, a kod limfoma i onemogućuje analizu bioptičkog uzorka.

Liebermann (1981) je opisao Turner-ovu iglu (1). Vrh igle je kod nje brušen pod uglom 45° , igla je deblja. Dobijeni bioptički materijal pomoću te igle po navodima Liebermanna odgovara histološkom uzorku. Iako tupi vrh igle otežava prodor igle kroz kožu, se odvajanje ćelija iz strome prilikom aspiracije postiže mnogo lakše.

Rezultati i diskusije — Sa ovim saznanjima i primedbama upoznali smo i stručnjake iz fabrike igala TIK Kobarid, kao i sa svim problemima i očekivanjima. Tako smo pripremili i probali dva uzorka tankih fleksibilnih igala, koje su modificirane igle Chiba i igle Fransen. Istovremeno izradili smo i limfografski set. Sa zadovoljstvom možemo

predstaviti našim stručnjacima dostignuća naše saradnje.


Limfografski set G 27 — TIK Kobarid —

Set je modificiran iz mini-VENEFLEKS-a, pribora za dečiju infuziju (slika 2). Sastavljen je od tanke 0,4 mm (G 27) metalne kanile, čiji vrh je brušen pod standardnim uglom za injekcijske igle. Kanila je duga 18 mm, što je po našem mišljenju optimalna dužina. Nastavlja se plastičnom cevkom, koja ima na drugom kraju plastični luer konekt. Sastavni delovi seta su slepljeni, tako da set podnosi injekcijski pritisak potreban kod limfografije. Na spoju metalne kanile sa plastičnom cevkom nalazi se držač u obliku leptira. Taj držač omogućava kanulaciju limfnog suda kako desnjacima tako levacima, kao i fiksaciju seta na koži. Kanilu moramo fiksirati u limfnom sudu pomoću ligature jer je vrh igle brušen za razliku od inostranih setova standardno. Baš to onemogućuje povredu zida limfnog suda, što je kod setova inostrane proizvodnje veoma česti događaj. Set je distribuiran sterilan, sterilisan je gama zracima, ili etilendioksidom. Rad sa tim setom je veoma praktičan, set možemo jednostavno fiksirati na koži leukoplastom preko leptira. Jeftiniji je od svih dosada poznatih setova i pribora za limfografiju. Namenjen je jednokratnoj upotrebi. Moguća je nabava u zemlji.



Slika 2 — Limfografski set TIK
Fig. 2 — Lymphographic set TIK

Fleksibilna tanka (G 22) igla sa mandrenom — Igla je metalna (slika 3). Pripremljena je za sve zahvate intervencijske radiologije, kod kojih upotrebljavamo igle Chiba. Spoljašnja dimenzija igle je 0,7 mm (22 G), dimenzija mandrena je 0,4 mm. Vrh igle brušen je pod uglom 45° . Igla je dužine 20 sm.




Slika 3 — Fleksibilna igla G 22 sa mandrenom
Fig. 3 — Flexible needle G 22 with mandrene

Upotrebiti je možemo jedanput ili višeputa, jer podnosi sterilizaciju u autoklavu, a možemo je sterilisati i bilo kojim poznatim načinom.

Ako iglu upotrebimo više puta, postoji opasnost deformacije vrha igle, mandrena ili začepljenja igle. Ako iglu upotrebljavamo više puta, moramo obezbediti brižljivo čišćenje igle i sterilizaciju, što nije jeftino. Troškovi čišćenja igla, sterilizacija, kao i neugodnosti po deformaciji igle i mandrena opravdaju jednokratnu upotrebu iste.

Fleksibilna tanka (G 23) igla bez mandrena — Igla je pripremljena isključivo za jednokratnu upotrebu. Modificirana je Fransenova igla (slika 4). Izrađena je u više dimenzija, dužine 5, 10, 15 i 20 sm. Spoljašnja dimenzija igle je 0,65 mm, što odgovara 23 G. Vrh igle brušen pod uglom 15°, ali moguće je brušenje pod bilo kojim uglom, po želji potrošača. Metalna kanila se završava plastičnim luer konektom. Ima sve kvalitete Fransenove igle. Od nje se razlikuje po plastičnom konektu i po tome, što je u celini istih dimenzija.



Slika 4 — Fleksibilna igla bez mandrena
Fig. 4 — Flexible needle without mandrene

Čast nam je, da možemo obavestiti jugoslovensku stručnu javnost o tim dostignućima. Ubeđeni smo, da će ove proizvode zainteresovani primiti, posebno zbog poteškoća oko uvoza.

Abstract

HOME MADE FLEXIBLE FINE NEEDLE (G 22) AND SET FOR LYMPHOGRAPHY

Us J., Gregorčič D., Knez D., Sivec B., Kokošin S.

Presented is a home made lymphographic set and two types of flexible fine needles.

The lymphographic set with metal cannula 0,4 mm (G 27) has so far justified all expectations. The product is created according to original idea, and is considered to be better than any other

similar product of foreign production, known by authors so far.

Presented are two models of flexible fine needles. The fine needle G 22 (0.7 mm) with mandrene is a modified Chiba needle. It is made of metal and thus can be resterilized.

The fine needle G 23 (0,6 mm) without mandrene is a modified Fransen's needle.

It is expected that the home made products will sufficiently substitute for the imported one that has been used so far.

The lymphographic set and the needles were produced as a result of collaboration between the Institute of Oncology in Ljubljana and the Factory of needles "TIK Kobarid".

Literatura

1 Liebermann R. P., Hafez G. R., Crummy A. B.: Histology from aspiration biopsy; Turner Needle Experience. *AJR* 138: 561—564, 1982.

2. Us J., Us-Krašovec M., Bizjak M., Lavrič J.: Aspiraciona biopsija retroperitonealnih limfnih čvorova tankom iglom. *Radiol. Jugosl.* 16: 489—493, 1982.

Adresa autora: Dr Us J., Onkološki inštitut, Zaloška c. 2, 61000 Ljubljana.

**KINETIKA C-PEPTIDEMIJE U OBOLELIH OD DIJABETESA
ODRASLOG DOBA**

Vukanović Ž., Lazović V., Antić S., Jovanović I., Tasić S., Mitrović N.,
Karapandžić K.

Sažetak — Dat je prikaz kontinuirane kinetike glikemije i frakcionirane kinetike c-peptidemije kod obolelih od šećerne bolesti u odraslom dobu. Sagledano je 60 osoba. Podeljeni su na osnovu terapije u tri grupe — lečeni dijetom, insulinom i preparatima sulfonil-ureje. U grupi lečenih dijetom bilo je 16 bolesnika. Njihove vrednosti c-peptidemije su ispod normale. Drugu grupu čine 24 bolesnika lečenih insulinom Lente. Kinetika c-peptidemije je minimalna i vrednosti su ispod normale. Treća grupa je predstavljena sa 20 bolesnika lečenih preparatima sulfonil-ureje. Vrednosti c-peptidemije u ovoj grupi su u fiziološkim granicama. Ističemo vrednost c-peptidemije za određivanje retrogradne aktivnosti b-ćelija i funkcione rezerve pankreasa.

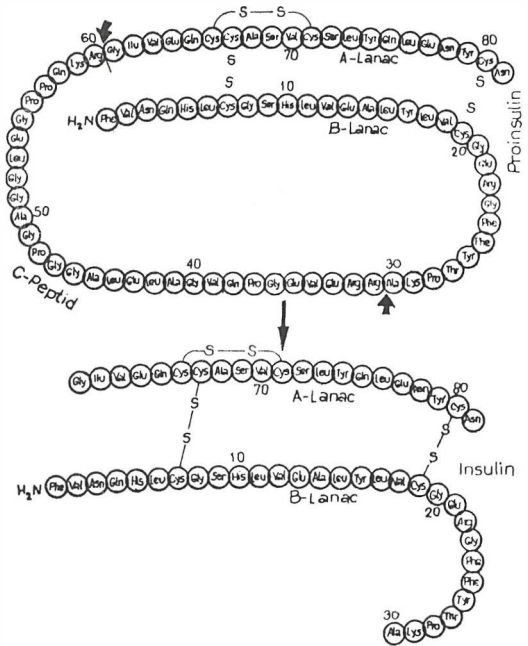
UDC: 616.379-008.64:612.124

Deskriptors: diabetes mellitus, C-peptide

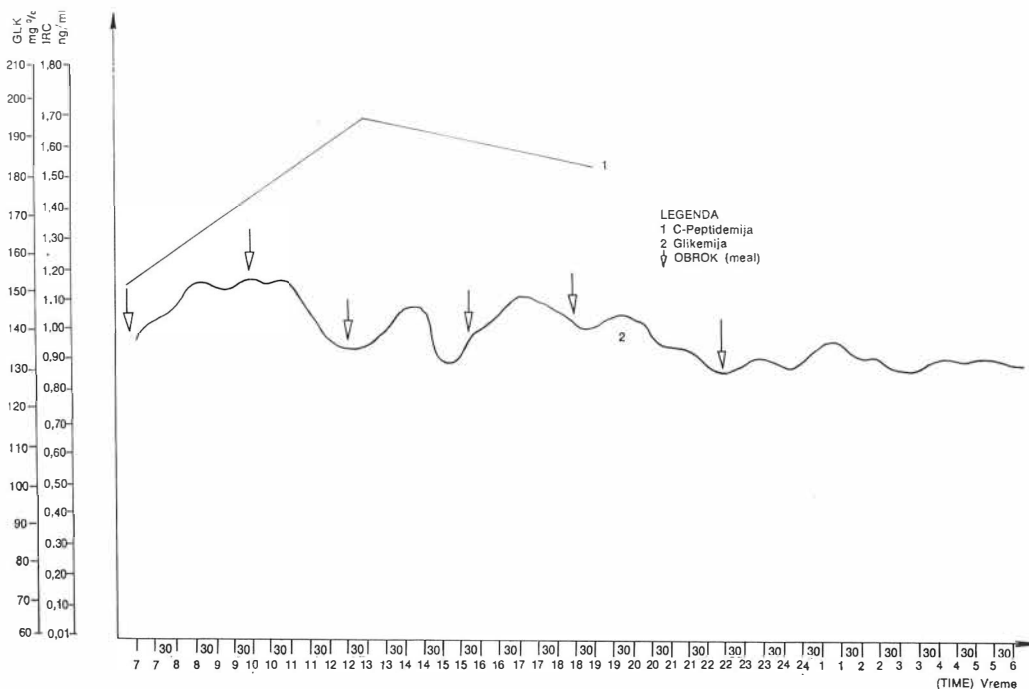
Radiol. Iugosl. 17: 577—581, 1983

Uvod — Šećerna bolest je složeni metabolički poremećaj koji uzrokuje nedovoljna snabdevanost organizma metaboličkim aktivnim insulinom i poremećena ravnoteža između insulina i ostalih hormona u organizmu (6). Metabolička zbivanja u organizmu su do te mere komplikovana i isprepletana da su naše informacije o njima, verovatno još uvek svedene na osnovna znanja. Zahvaljujući radovima Lacy-ja, 1967 elektronskom mikroskopijom se može pratiti razvojni put sinteze insulina, njegovo depnovanje u beta granulama i faza otpuštanja insulina iz beta ćelija putem omiocitoze (4). Najpre u beta ćeliji nastaje proinsulin. Struktura proinsulina je predstavljena kao B-lanac-Arg-Arg-(c-peptid)-Lys-Arg-A lanac (slika 1). C-peptid je polipeptid koji je deo proinsulina i sadrži 31 amino-acidni ostatak. Njegovim izdvajanjem iz proinsulina nastaje insulin. Insulin ima kraći poluživot od c-peptida, te je odnos nivoa insulina i c-peptida u perifernoj krvi oko 1 : 3 do 1 : 5.

Biološka aktivnost c-peptida je nepoznata, ali su diskutabilni povratni mehanizmi nad insulinskom sekrecijom (3). Koristi se za postoperativnu kontrolu pacijenata sa to-



Slika 1 — Primarna struktura proinsulina i insulina
Fig. 1 — Primary structure of proinsulin and insulin



Grafikon 1 — Aritmetičke sredine zbirnih rezultata vrednosti c-peptidemije i glycemije kod bolesnika lečenih dijetom

Grahp. 1 — Arithmetical means of collective results of values of c-peptidemia and glycaemia in patient treated by diet

talnom pankreatektomijom u cilju utvrđivanja metastaza ili prisustva rezidualnog tkiva. Koristi se i za dijagnozu hiperinsulinizma tj. insulina u vezi sa supresionim testom. U toku našega rada želeli smo da preko c-peptidemije odredimo indirektno rezidualnu sekretornu funkciju beta ćelija.

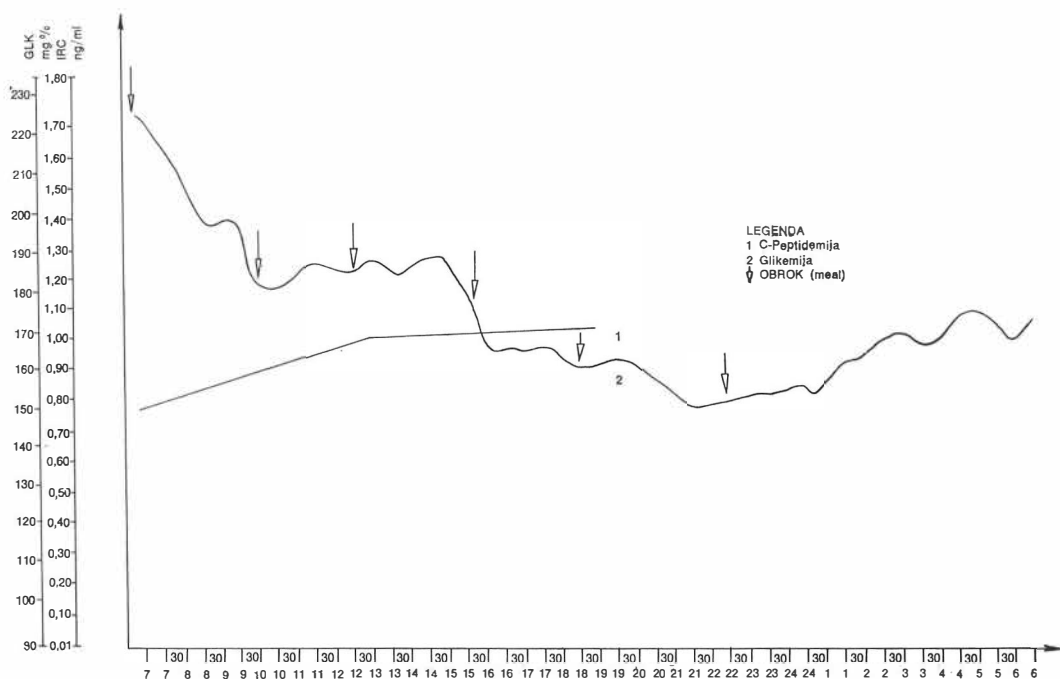
Materijal i metode rada — Celokupni ispitivani materijal odnosi se na 60 bolesnika. Na ovom bolesničkom materijalu saledano je 2.880 glikemija po metodi »on line« na »Contiflo« aparatu i 180 uzoraka c-peptidemije. Glikemija je određivana enzimatski po GUD-PAP metodi i kontinuirano za 24 h. na »Contiflo« aparatu mađarske firme MIM LABOR, registrovana je na svakih pola sata (2, 7). Normalne vrednosti glikemije su bile 3,8 do 6,1 nmol/l odnosno 65—110 mg %.

C-peptidemija je određivana u 7 h. pre doručka, u 13 h. iza ručka i u 19 h iza večere. Vrednosti su dobivene radioimunološkom metodom. Korišćen je gotov pribor firme »Byk-Mallinckrodt«, Nemačka. Normalne

vrednosti za c-peptidemiju u ogledu su bile 0,56 do 30,03 ng/ml. Posmatranj uzorak u našem ispitivanju je podeljen na tri grupe prema terapijskom tretmanu, jer je i statička masa iz koje je uzet uzorak pri terapijskom tretmanu podeljena na ove terapijske grupe — lečenj dijetom, insulinom i preparatima sulfonil-ureje.

Rezultati — U prvoj grupi lečenih dijetom bilo je 16 bolesnika od šećerne bolesti. Aritmetičke sredine njihovih glikemija na »Contiflo« aparatu, ne pokazuju bitne izmene u vrednostima, ali je vrednost iznad normale u toku svih 24 h. i kreće se oko 122 mg % i 136 mg %, odnosno 6,77 nmol/l; i 7,5 nmol/l (grafikon 1) Raspon glikemije je između 50 i 200 mg %, tj. 2,83 i 11,15 nmol/l.

Vrednosti aritmetičkih sredina c-peptidemije ukazuju da sekretorna funkcija pankreasa nije velika i da je njihova vrednost čak ispod normale. U 7 h. vrednosti su 1,19 ng/ml. Pokazuju porast na 1,69 ng/ml. U 13 h. to je još uvek ispod fizioloških vred-



Grafikon 2 — Aritmetičke sredine zbirnih rezultata vrednosti c-peptidemije i glikemije kod bolesnika lečenih insulinom

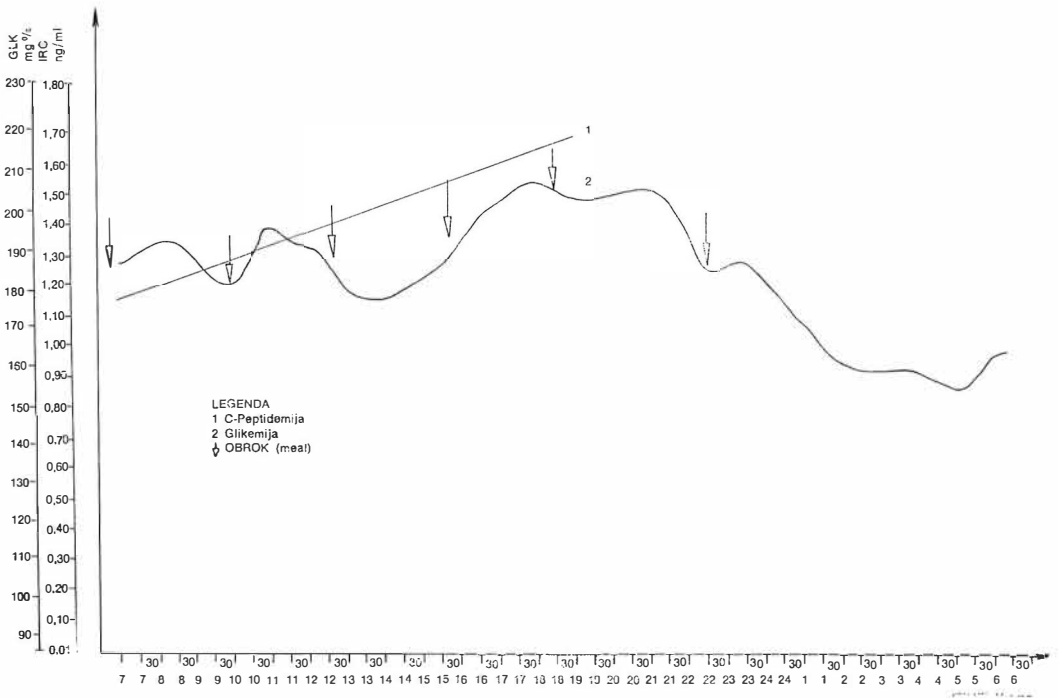
Graph. 2 — Arithmetical means of collective results of values of c-peptidemia and glycaemia in patients treated by insulin

nosti. Dalje dolazi do pada vrednosti c-peptidemija tako da je njena aritmetička sredina u 19 h. 1,51 ng/ml (grafikon 1). Ovakva kinetika c-peptidemije u ovoj grupi indirektno ukazuje da za povećanje sekretorne funkcije beta ćelija nije dovoljan samo fiziološki nadražaj hranom. Potrebno je i medikamentozno blago stimulisati ovu funkciju.

U drugoj grupi je bilo 24 bolesnika odraslog doba. Lečeni su insulinom tipa Lente u jednoj dozi i bili su loše regulisani što se vidi po velikim varijacijama glikemije. Vrednost glikemije je uvek iznad normale i čini značajna odstupanja od jutarne glikemije. Jutarnje vrednosti su najveće i njihova aritmetička sredina iznosi 225,4 mg % (12,48 nmol/l) sa koeficijentom varijacije 31,46 i standardnom greškom 14,47. Vrednost aritmetičke sredine glikemije u 13 h. je 186,25 mg % (10,32 nmol/l) sa koeficijentom varijacije 55,09 i standardnom greškom 20,94 da bi u 19 h. aritmetička sredina glikemija iznosila 160,0 mg % (8,88 nmol/l) sa koefici-

jentom varijacije 44,88 in standardnom greškom 14,66 (grafikon 2).

Kinetika c-peptidemije u ovoj grupi je minimalna. U 7 h. vrednost aritmetičke sredine je 0,78 ng/ml sa standardnom greškom 0,14. Pokazuje nedovoljan porast u 13 h., tako da znosi iza ručka 1,01 ng/ml sa standardnom greškom 0,20. Vrednost aritmetičke sredine c-peptidemije je ispod normale i u 9 h. i ako pokazuje i dalje lagani porast (grafikon 2). Aritmetička sredina iznosi 1,07 sa standardnom greškom 0,25. Dalji porast je svakako minimalan jer je glavni nadražajni faktor — hrana manje zastupljen. U ovoj grupi bi određivanje insulinemije bilo pokazatelj vrednosti endogenog i egzogenog insulina istovremeno. Zato je za ispitivanje funkcione rezerve pankreasa i to i retrogradno, bilo vredno pratiti c-peptidemiju, a neadekvatnu regulaciju šećerne bolesti korigovati frakcioniranim dozama insulina Lente (u ovom slučaju) prema emirijskom pravilu 2/3 ukupne doze pola sata pre doručka i 1/3 pola sata pre večere.



Grafikon 3 — Aritmetičke sredine zbirnih rezultata vrednosti c-peptidemije i glikemije kod bolesnika lečenih tabletama Sulfonil-ureje

Graph. 3 — Arithmetical means of collective results of values of c-peptidemia and glycaemia in patient treated by tablets of Sulfonil-urea

Treća grupa je predstavljena sa 20 bolesnika od šećerne bolesti lečenih preparatima sulfonil ureje. U ovoj grupi ima varijacija u visokim vrednostima glikemije. Jutarnje vrednosti aritmetičke sredine iznose 185 mg % (10,26 nmol/l) sa koeficijentom varijacije 33,07 i standardnom greškom 13,69. U 13 h. aritmetička sredina je 176,5 mg % (9,76 nmol/l) sa koeficijentom varijacije 33,62 i standardnom greškom 13,27. Večernje vrednosti aritmetičke sredine glikemije su u 19 h. u porastu 201 mg % (11,21 nmol/l) sa koeficijentom varijacije 33,6 i standardnom greškom 14,87 (grafikon 3). Vrednosti aritmetičke sredine c-peptidemije u 7 h. su 1,15 ng/ml sa standardnom greškom 0,06. Pokazuju porast na 1,50 ng/ml u 13 h. — iza ručka i pad u fiziološkim granicama u 19 h. na 1,31 ng/ml sa standardnom greškom 0,10 (grafikon 3). Ovakve vrednosti ukazuju da je pankreas još uvek sekretorno očuvan, a da su visoke vrednosti glikemije posledica neadekvatne ishrane, povećane telesne te-

žine i verovatno poremećaja na nivou insulinskih receptora.

Diskusija — Našu podelu na tri grupe izvršili smo bazirajući se na vrsti terapije. U grupi pacijenata lečenih dijetom i insulinom imamo smanjene vrednosti c-peptidemije, dok su u grupi lečenoj preparatima sulfonil-ureje ove vrednosti još uvek u normalji što ukazuje na funkcionalnu rezervu pankreasa u ovoj grupi

Naši ispitanici boluju od šećerne bolesti preko pet godina. U literaturi se navodi da nakon tri godine trajanja šećerne bolesti vrednosti c-peptida u krvi padaju jače (1). Postoji teorija po kojoj bi se više vrednosti c-peptida i proinsulina mogle objasniti defektom pretvaranja proinsulina u insulin (5).

Zaključak — Ispitivanje kinetike c-peptidemije je vredno u sklopu sagledavanja kontinuirane glikemije. Vrednosti c-peptida u krvi nam ukazuje i na retrogradnu aktiv-

nost beta ćelija jer se ovaj polipeptid sporije raspada od insulina. Visina c-peptidemijske pri dijetalnoj terapiji ukazuje da za povećanje sekretorne funkcije beta ćelija nije dovoljan samo fiziološki nadražaj hranom. Potrebno je blago medikamentno stimulisati ovu funkciju. U bolesnika lečenih insulinom za ispitivanje funkcione rezerve pankreasa, retrogradno, vredno je pratiti c-peptidemijsku, a neadekvatnu regulaciju šećerne bolesti korigovati frakcioniranim dozama insulina. Vrednosti c-peptidemijske u fiziološkim granicama kod osoba lečenih preparatima sulfonil-ureje, uz visoke vrednosti glikemije, ukazuju na postojeću rezervu beta ćelija u sekreciji proinsulina šećerne bolesti (neadekvatna ishrana i poremećaji na nivou insulinskih receptora).

Abstract

KINETIC OF SERUM C-PEPTID LEVELS IN ADULT DIABETIC PATIENTS

Vukanović Ž., Lazović V., Antić S., Jovanović I., Tasić S., Mitrović N., Karapandžić K.

We have given a survey of continual kinetic of glycaemia and fractional kinetic of c-peptides in aged patients with diabetic disease. We examined 60 persons. They have been divided in three different groups, in reference to a therapy: patients treated by diet, by insulin and by preparation of sulfonil-urea.

In the group of patients treated by diet there were 16 patients. Their value of c-peptides in blood were under normal ones.

In the second group there were 24 patients treated by Insulin Lente. The kinetic of c-peptides is minimal and the values are under normal ones.

In the third group there were 20 patients of diabetic disease treated by preparation of sulfonil-urea. The values of c-peptides in this group are in physiological limits. We emphasise the importance of c-peptides in blood in determination of retrograde activity of β -cells and functional reserve of pancreas.

Literatura

1. Barišić N.: C-peptid i magnezijum kao prognostički pokazatelji toka šećerne bolesti u djece. *Diabetologija croatica* 11 (Suppl. 3—4): 241 do 243, 1982.

2. Kadish A. H., Little P.: On line automation control of blood glucose hemostasis. In: *Methods in Clinical Chemistry*, Vol. 1. Basle, 1970 (231—233).

3. Kuzuya H., Blix P. M., Horwitz D. L., Steiner D. F.: Determination of free and total insulin and c-peptide in insulin treated diabetics. *Diabetes* 26: 22—24, 1977.

4. Lacy P. E.: The pancreatic beta cell *NEW. End. J. Med.* 276, 287—294, 1967.

5. Madsbad et al.: Prevalence of Residual Beta — cell Function in Insulin-Dependent Diabetic in Relation to Age at Onset and Duration of Diabetes. *Diabetes* 27 (Suppl. 1): 262—264, 1978.

6. Škrabalo Z.: The "real" compensation of diabetes mellitus. *Diab. Croat.* 7: (Suppl. II): 175—194, 1978.

7. Vukanović Ž.: Značaj primene »Contiflo« sistema u adekvatnom lečenju šećerne bolesti. *Doktorska disertacija, Univerzitet Niš*, 1982.

Adresa autora: Dr sci. med. Živka Vukanović, Interna klinika Niš, Ul. Braće Taskovića br. 48, 18000 Niš.

PLATIXAN*

(cisplatin)

injekcije iv.

u liječenju

- metastatskih tumora sjemenika
- metastatskih tumora jajnika
- karcinoma mokraćnog mjehura
- planocelularnih karcinoma glave i vrata
- odmaklih tumora prostate
- inoperabilnih karcinoma bronha

Primjena:

Primjenjuje se kao lagana infuzija, u toku 6—8 sati.

Kontraindikacije:

Oštećenje bubrežne funkcije, slušni poremećaji i supresija koštane srži su relativne kontraindikacije.

Kontraindiciran je kod pacijenata koji su alergični na platinu i njezine spojeve.

Za detaljnije informacije obratite se proizvođaču.

* zaštićeno ime



**KRKA, tovarna zdravil, n. sol. o.
Novo mesto**

PRVI REZULTATI NAŠIH ISPITIVANJA PULA KRVI U TUMORSKIM LEZIJAMA JETRE

Kostić K., Obradović V., Pavlović S., Grbić R.

Sažetak — Klasična i subtraktivna scintigrafija (^{99m}Tc -koloid sa ^{67}Ga -citratom) nisu se pokazala dovoljno senzitivnim i specifičnim metodama za razlikovanje benignih od malignih tumora jetre. U novije vreme nastoji se da se poveća specifičnost scintigrama na osnovu podataka o intenzitetu vaskularizacije otkrivenih lezija, te se u tom cilju ispituje pul krvi jetre. U radu se iznose preliminarni rezultati sukcesivnog morfološkog ispitivanja jetre pomoću radiokoloida i in vivo obeleženih eritrocita. Na osnovu različite vaskularizacije diferencirali su se cistični tumori (ehinokokus i policistična jetra) od karcinoma jetre. Dobijeni scintigrafski snimci su u skladu sa ehotomografskim nalazima. Ovaj metod ispitivanja jetre ima potencijalno veliku kliničku vrednost.

UDC: 616.36-006-079.4:539.163

Deskriptors: liver neoplasms-radionuclide imaging, liver-blood supply

Radiol. Jugosl. 17: 583—587, 1983

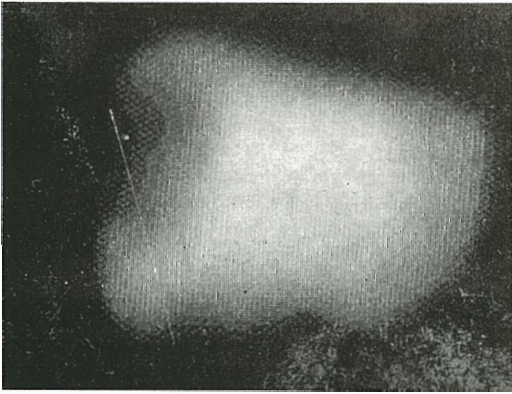
Uvod — Klasična scintigrafija najčešće ne omogućava pouzdano razlikovanje benignih od malignih tumora u tkivu jetre. Noviji radiofarmaci (^{67}Ga -citrat i dr.), primenjeni zajedno sa obeleženim koloidima, nisu se pokazali dovoljno efikasnim zbog nedostatka senzitivnosti i specifičnosti. S druge strane, usavršene gama kamere i detektorski sistemi, iako pomažu ranijem otkrivanju i doprinose boljoj definiciji lezije, ne rešavaju problem diferencijalne dijagnoze cirkumskriptnih promena prikazanih na scintigramu. U poslednjih nekoliko godina nastoji se da se poveća specifičnost scintigrama na osnovu podataka o intenzitetu vaskularizacije otkrivenih lezija (4, 6), te se u tom cilju primenjuje ispitivanje pula krvi jetre. U radu se iznose preliminarni rezultati sukcesivnog morfološkog ispitivanja jetre pomoću radiokoloida i in vivo obeleženih eritrocita, u cilju razlikovanja benignih od malignih tumora.

Materijal i metode — Posle scintigrafije jetre pomoću ^{99m}Tc -S-koloida ili ^{99m}Tc -fitata, 24 ili 48 h kasnije vršeno je ispitivanje pula krvi pomoću in vivo obeleženih eritrocita

(ubrizgavanjem kalaj-pirofosfata i zatim 370 MBq 99m -pertehnetata). Scintigrafija jetre je urađena u AP, DL i PA položajima pomoću gama scintilacione kamere, koja je povezana sa računarnom PDP 11/34. Ispitivanje pula krvi takođe je vršeno gama scintilacionom kamerom, a podaci su sakupljeni na magnetnim diskovima u toku 20 minuta do pola časa (jedan snimak na 2 ili 5 minuta), u matriksu 64×64 . Kao referentan za procenu pula krvi, biran je položaj sa klasične scintigrafije u kome je lezija najbliža vidnom polju detektora. Ispitivani su bolesnici sa benignim tumorom (ehinokokusna cista i policistična jetra) i karcinomom jetre, koji su imali konačno postavljenu dijagnozu oboljenja jetre, uključujući i ehotomografski nalaz.

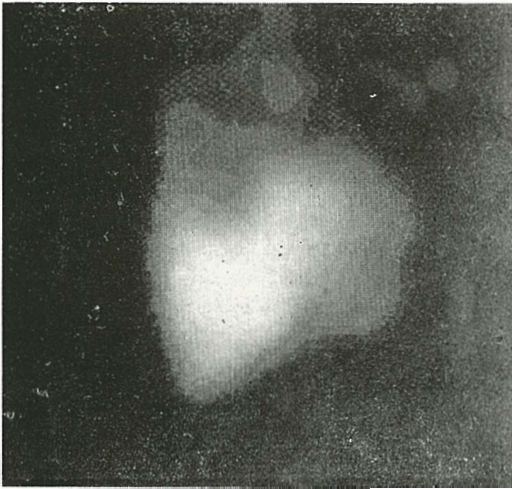
Rezultati i diskusija — Klasična scintigrafija i ispitivanje pula krvi jetre dali su sledeće rezultate:

— Scintigrafski snimak dobijen pomoću ^{99m}Tc -fitata pokazuje odsustvo njegovog vezivanja u srednjoj trećini lateralnog dela desnog lobusa (slika 1 a) zbog ehinokokusne ciste jetre. U istoj zoni, u odnosu na

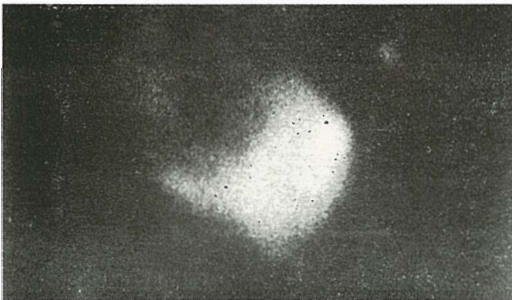


Slika 1 a — Uvećana jetra sa »hladnim« poljem u desnom lobusu

Fig. 1 a — Enlarged liver with "cold" area in the right lobe

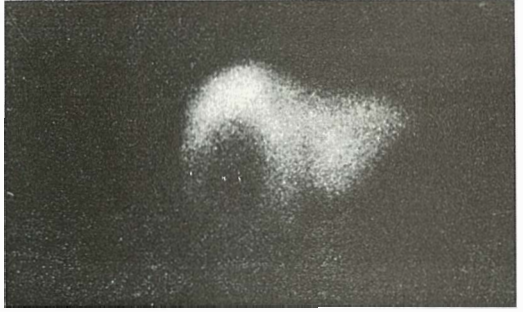

Slika 2 a — »Hladna« polja u uvećanoj jetri
Fig. 2 a — "Cold" areas within the enlarged liver



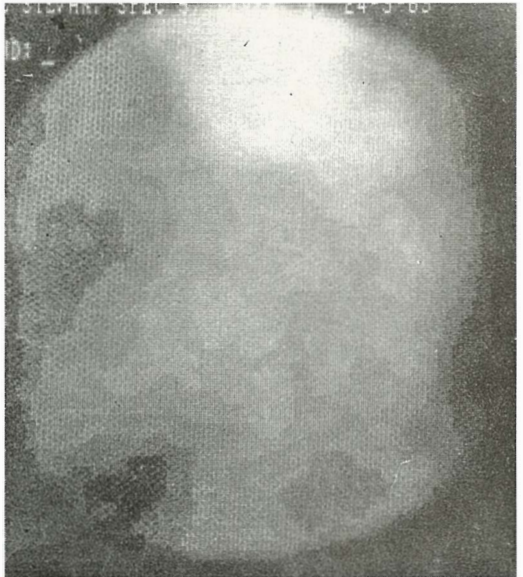
Slika 3 a — Veliko »hladno« polje u uvećanom desnom lobusu jetre

Fig. 3 a — A large "cold" area in the right liver lobe



Slika 4 a — »Hladno« polje u donjem delu desnog lobusa

Fig. 4 a — Afunctional area in the lower part of the right liver lobe

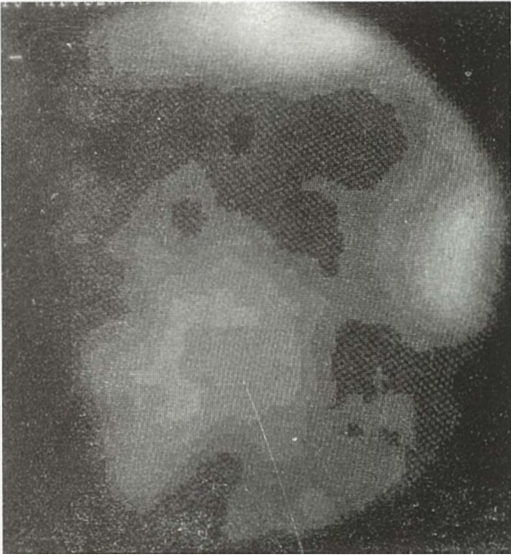

Slika 1 b — Avaskularna promena u tkivu jetre
Fig. 1 b — Avascular lesion in the liver tissue

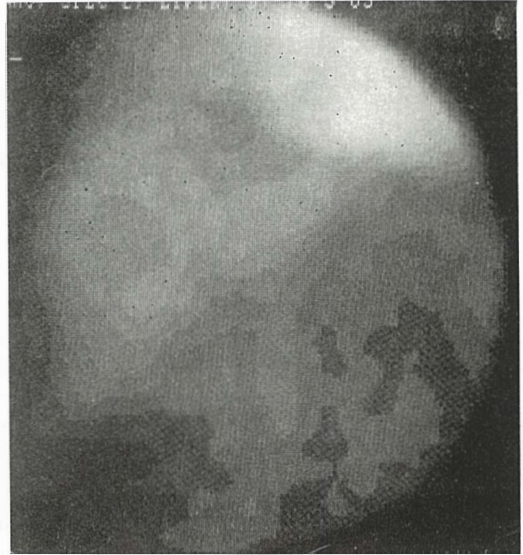
okolno tkivo, aktivnost pula krvi je negativna (slika 1 b).

— U bolesnice sa policističnom jetrom, klasična scintigrafija pokazuje neravnomernu distribuciju radiokoloidea i prisustvo afunkcionih zona (slika 2 a). Aktivnost pula krvi u ovim zonama takođe je negativna (slika 2 b).

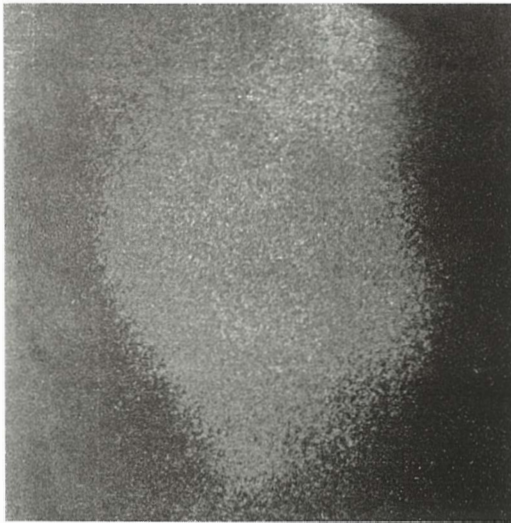
— U dva bolesnika sa karcinomom jetre, u predelu tzv. »hladnih« pola (slika 3 a i 4 a) aktivnost pula krvi je, u odnosu na očuvano tkivo jetre, jednaka (slika 3 b) ili smanjena (slika 4 b).



Slika 2 b — Avaskularna promena u tkivu jetre
Fig. 2 b — Avascular lesions in the liver tissue



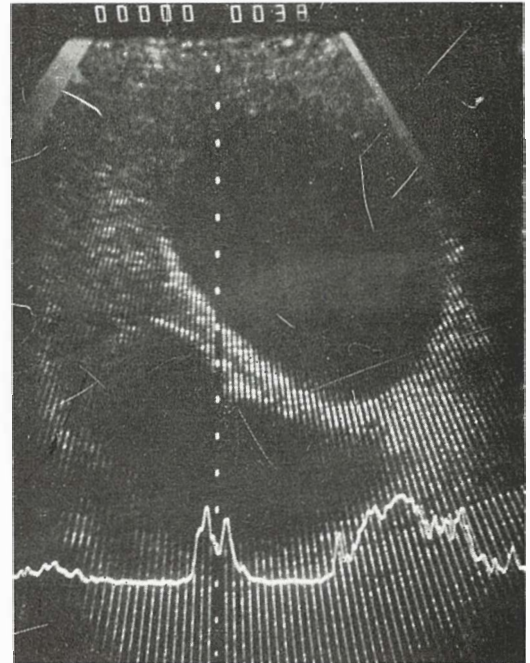
Slika 4 b — Lezija jetre je slabije vaskularizovana u njenom središtu nego u perifernim delovima
Fig. 4 b — The central part of the liver lesion is less vascularized than its margins



Slika 3 b — Vaskularizovana formacija u tkivu jetre
Fig. 3 b — Vascular intrahepatic lesion

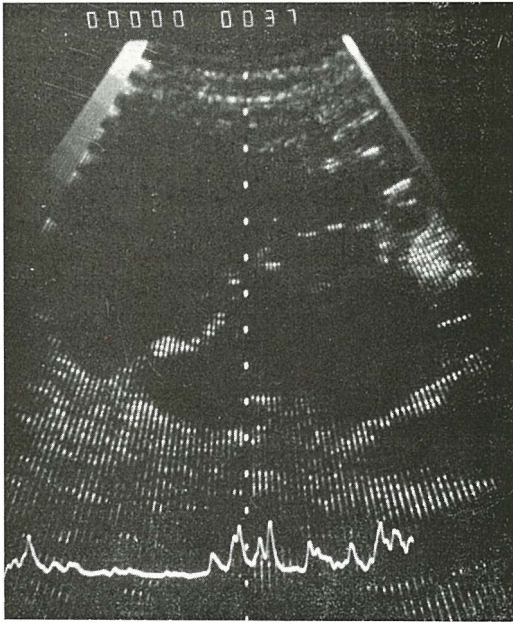
Ehotomografija je potvrdila prisustvo cističnih formacija u tkivu jetre (slika 1 c i 2 c) kao i karcinom u druga dva bolesnika (slika 3 c i 4 c), što je dokazano i laparoskopskim pregledom.

Iz naših preliminarnih rezultata vidi se da ispitivanje pula krvi u zonama scintigrafski utvrđenih lezija jetre, kao rezultat postojanja



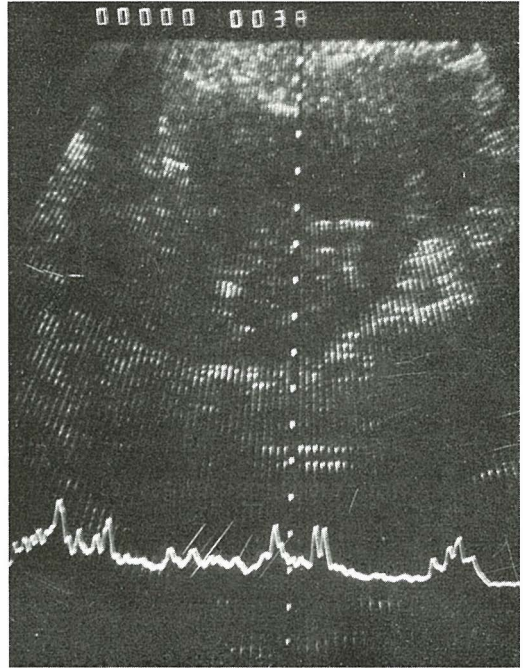
Slika 1 c — Dve ciste u predelu desnog lobusa subdijafrazmalno raspoređene. Kl. dg: Ehinokokusne ciste u jetri

Fig. 1 c — Two subdiaphragmatic cysts in the right liver lobe. Cl. Dg: Enchinococcus liver cysts



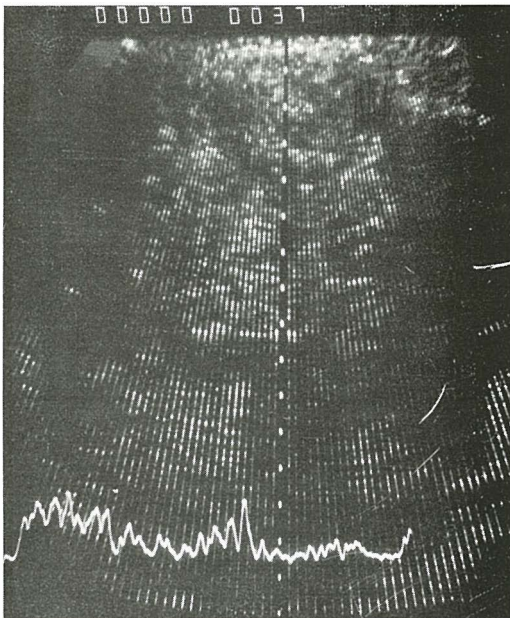
Slika 2 c — Policistična jetra sa raznom veličinom cista do 6 cm u prečniku. Kl. dg: Policistična jetra i bubrezi. Leucosis

Fig. 2 c — Polycystic liver. Cl. Dg: Polycystic liver and kidneys. Leukaemia



Slika 4 c — Hipoehogena zona u donjem delu desnog režnja jetre koja je relativno dobro ograničena. Kl. dg: Maligni tumor u tkivu jetre

Fig. 4 c — Hypoechogenic zone in the lower part of the right liver lobe. Cl. Dg: Malignant liver tumour



Slika 3 c — Velike hiperehogene zone u desnom lobusu jetre. Kl. dg: Primarni karcinom jetre

Fig. 3 c — The hyperechogenic zones in the right liver lobe. C. Dg: Primary liver carcinoma

nja odnosno odsustva njihove vaskularizacije, omogućava razlikovanje karcinoma od cističnih tumora. Dobijeni rezultati su u skladu sa ehotomografskim nalazima i klinički postavljenom dijagnozom bolesti. Lubin i sar. (5) iznose da je tačnost ove metode 0,86 za dijagnozu cističnih formacija u jetri, a za hepatom i metastaze ona respektivno iznosi 0,90 i 0,81. Isti autori su utvrdili da bolesnici sa hepatomom imaju približno jednaku aktivnost pula krvi u predelu lezije i u zdravom tkivu jetre, za razliku od bolesnika sa metastatskim karcinomima, čija je vaskularizacija najčešće smanjena. Smanjenje ili odsustvo vaskularizacije u karcinomskom ognjištu objašnjava se različitim intenzitetom nekroze malignog tkiva. Ispitivanje pula krvi koristi se i za dokazivanje hemangioma jetre u kojima je, za razliku od cističnih tumora i karcinoma, krvni pul povećan. Engel, Front i Hall sa sar. (1, 2, 3) ukazuju na visoku specifičnost i osetljivost metode za dijagnozu hemangioma jetre, po-

sebno uz pomoć pozno dobijenih scintigrafskih snimaka.

Iako su za konačnu procenu ove metode neophodna dalja ispitivanja, već sada se može pretpostaviti da ona zbog jednostavnosti in vivo obeležavanja eritrocita ^{99m}Tc -pertehnetatom, kao i mogućnosti specifikacije fokalnih lezija u tkivu jetre, ima potencijalno veliku kliničku vrednost. Potrebno je utvrditi i tačne indikacije za njenu primenu, posebno u koralaciji sa nalazima ehotomografije (7).

Zaključak — Preliminarni rezultati procene veličine pula krvi u bolesnika sa tumorskim lezijama ukazuju na potencijalnu vrednost metoda za razlikovanje benignih od malignih tumora. Na osnovu različite vaskularizacije diferencirale su se ciste od karcinoma jetre. Dobijeni rezultati su u skladu sa ehotomografskim nalazima i klinički postavljenom dijagnozom.

Abstract

BLOOD POOL IN THE LIVER TUMOUR LESIONS — INITIAL RESULTS

Kostić K., Obradović V., Pavlović S., Grbić R.

Scintigraphy and subtraction scintigraphy of the liver have not proved to be sufficiently sensitive and specific methods to provide differentiation between benign and malignant liver tumours. The paper shows preliminary results of the successive liver scanning using radiocolloids and in vivo labelled erythrocytes (blood pool assessment). Cystic tumors (echinococcus and polycystic liver) were differentiated from liver carcinoma on the basis of absence or presence of the lesion vascularization. The scans obtained matched ultrasound findings. This method of liver examination has a marked potential clinical value.

Literatura

1. Engel M., Marks D., Sandler M. and Shetty P.: Differentiation of focal intrahepatic lesions with Tc-99m red blood cell imaging Third World Congress of Nuclear Medicine and Biology, Paris, 1982., Proceedings, 2882—2885.
2. Front D., Royal H. D., Izrael O., Parker J. A. and Colodny G. N.: Scintigraphy of hepatic hemangioma: The value of Tc-99m labelled red blood cells: Concise communication, J. Nucl. Med., 22, 684—686, 1981.
3. Hail F. M., Hurwitz E. F. I. and Royal H. D.: Radionuclide and CT diagnosis cavernous he-

mangioma of liver, Am. J. Rad., 135, 424—425, 1980.

4. Lubine E. and Lewitus Z.: Blood pool scanning in investigating hepatic mass lesion, Sem. Nucl. Med., 2, 128—138, 1972.

5. Lubin E., Sommer R. and Hadar H.: Detection and characterization of focal hepatic lesions suggested protocol, Third World Congress of Nuclear Medicine and Biology, Paris, 1982, Proceedings, 2877—2881.

6. Rodari A., Bonfanti G., Garbagnati F., Marolda R., Milella M. and Buraggi G. L., Eur. J. Nucl. Med., 6, 473—476, 1981.

7. Taylor K. J., Sullivan D., Rosenfield A. T. and Gottschalk A.: Grey scale ultrasound and isotope scanning: Complementary techniques for imaging of the liver, Am. J. Rad. 128, 277—281, 1977.

Adresa autora: Dr. Kosta Kostić, viši naučni saradnik, Laboratorija za primenu radioaktivnih izotopa u medicini Medicinskog fakulteta u Beogradu, Dr. Subotića 9, 11000 Beograd.



SALUS

DELOVNA ORGANIZACIJA ZA PROMET
S FARMACEVTSKIMI, MEDICINSKIMI,
VETERINARSKIMI IN DRUGIMI PROIZVODI

Sedež: Ljubljana, Kamniška c. 20

Osnovna dejavnost »SALUSA« je:

oskrba lekarn, bolnišnic, zdravstvenih domov
in drugih delovnih organizacij s farmacevtskimi,
medicinskimi, veterinarskimi in drugimi proizvodi
tako domačih kot tujih proizvajalcev.

Prodajna in dostavna služba posluje vsak dan neprekinjeno
od 7. do 19. ure in v sobotah od 7. do 12. ure.

Telefon: n. c. 312 744, 320 751

direktor: 311 942

Telex: YU 31336

Žiro račun: 50102-601-20860

Poštni predač: 278

Prehodni račun: 50102-833-32106

ISPITIVANJE RAZINE KALCITONINA KOD ČLANOVA OBITELJI S MEN II SINDROMOM-PRELIMINARNO SAOPĆENJE*

Smoje J., Ugrai V., Kruhonja K., Karner I., Gall D., Rusić A., Margetić C.

Sažetak — Kod 12 srodnika iz obitelji s MEN II (vjerojatno »b«) sindromom mjerena je bazalna i alkoholom provocirana razina kalcitonina. Dva člana obitelji, kod kojih je učinjena totalna tireoidektomija zbog medularnog karcinoma štitnjače prije 12, odnosno 6 godina, imaju normalnu razinu kalcitonina i oni su bez znakova recidiva, ili metastaza medularnog karcinoma štitnjače. Ostalih 10 članova obitelji su trijažno obrađeni, 2 člana imaju, uz normalni klinički i scintigrafski nalaz štitnjače, patološki povišene vrijednosti bazalnog i provociranog kalcitonina. Tih dvoje ispitanika bit će podvrgnuti totalnoj tireoidektomiji, nakon što se evaluirá eventualno prisustvo feokromocitoma. Jedan član obitelji ima blago povišene vrijednosti provociranog kalcitonina, mjerenje razine kalcitonina bit će ponovljeno za 6 mjeseci. Stimulacijski kalcitoninski test bit će ponovljen jednom godišnje kod ostalih članova obitelji, također bit će upotrebljen u trijaži novih srodnika s MEN II sindromom.

UDC: 616.43-006-031.13:612.444

Deskriptors: neoplasms, multiple endocrine, calcitonin

Radiol. Jugosl. 17: 589—594, 1983

Uvod — Sipple izvještava 1961. o šestoro bolesnika koji boluju od karcinoma štitnjače i feokromocitoma, te ustanovljava značajnost udruženosti tih dviju bolesti (13). Hazard 1959. (19) i Williams 1965. (9) izdvajaju medularni karcinom štitnjače (u daljem tekstu MTC) kao posebni entitet, koji je prije bio označavan kao solidni karcinom štitnjače s amiloidnom stromom. Schimke 1965. ustanovljava da se MCT i bilateralni feokromocitom nasljeđuju autosomalno dominantno (9). Steiner 1968. izvještava o hiperparatireoidizmu udruženom s MCT i feokromocitomom i označuje ga kao MEN II a sindrom (multipla endokrina neoplazija), dok Sizemore 1974. izdvaja MCT i feokromocitom bez paratireoidne hiperplazije, a udružen s Marfanoidnim habitusom, neuromima jezika i usana, te »prominent corneal nerves« i označuje ga kao MEN II b sindrom (2). MEN II b sindrom se povremeno označuje kao MEN III sindrom (19), odnosno MEA III, ili »Mucosal Neuroma Syndrome« (17). Bo-

lesti koje se javljaju u sklopu MEN II sindroma su embrionalnim porijeklom iz neuralnog grebena (13, 22). Zbog histoloških karakteristika tumora udruženih u sindromu, Dymling upotrebljava i termin »familijarna kromatofinomatosa« (6). MCT je hormonalno aktivni tumor i uz kalcitonin (u daljem tekstu CT) luči i somatostatin, ACTH slične supstance, serotonin, prostaglandin, histaminazu (13, 17, 19). Aktivnost CT, odnosno prostaglandina i serotonina je vjerojatni uzrok proljevu koji se javlja u 30 % bolesnika s MTC (19). Aktivnost ACTH sličnih supstanci može dovesti do razvoja kušingoida (13). Uvođenjem RIA testa za određivanje razine humanog kalcitonina, hormona kojeg luče C-stanice štitnjače MCT (3, 20), stječu se nove spoznaje u evoluciji MCT i njegovom prekursoru C-staničnoj hiperplaziji, mijenjaju se stavovi u pogledu ranog otkrivanja bolesti, načinu liječenja i praćenja bolesnika sa sporadičnim, ili obiteljskim MCT. Rano otkrivanje tumora, odnosno trijažiranje članova obitelji s MEN II sindromom, rano radikalno kirurško liječenje novootkrivenih bolesnika, od presudnog je prognostičkog značenja (2, 6, 9, 11, 12, 13, 15, 18, 19, 20, 21,

* Rad iznesen na XVIII. jugoslovenskom sastanku za nuklearnu medicinu, Donji Milanovac, 21.—24. septembra 1983.

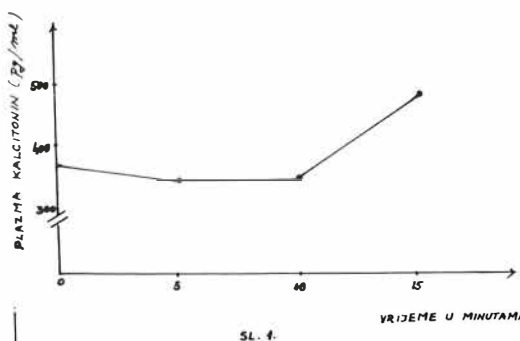
23, 24). MCT je uvijek bilateralan, multicentrično rasprostranjen u oba režnja štitnjače, te prije pojave čvorova i regionalnih metastaza, postoji kao prekursor MCT, C-stanična hiperplazija: totalna kirurška ekscizija štitnjače dok je tumor »uhvaćen« u ranoj fazi C-stanične hiperplazije je terapija izbora (2, 6, 9, 11, 12, 13, 15, 18, 19, 20, 21, 22, 23, 24). Povišena razina bazalnog CT, ili samo povišena razina provociranog CT, a uz normalni klinički i scintigrafski nalaz, dovoljan je razlog da se učini totalna ekscizija štitnjače i histološki potvrdi prisustvo MCT, ili C-stanične hiperplazije (2, 9, 11, 15, 21, 22, 23, 24). Od posebne je važnosti postoperativno praćenje razine CT, jer ponovni skok vrijednosti CT ukazuje na recidiv, odnosno metastazu tumora (2, 6, 9, 11, 12, 13, 15, 18, 19, 20, 21, 22, 23, 24).

Znamo već nekoliko godina da se među bolesnicima s medularnim karcinomom štitnjače, koji se liječe i kontroliraju u našoj ustanovi, nalazi i bolesnica koja je opterećena obiteljskim oblikom MCT, odnosno s MEN II sindromom. Tek krajem 1982. godine uspijevamo nabaviti dijagnostički pribor za radioimunološko određivanje razine kalcitonina u krvi, te tada odlučujemo da trijažno ispitamo njene srodnike, tražeći među njima znakove eventualno prisutne bolesti. U ovom radu izvještavamo o rezultatima sprovedenog ispitivanja.

Ispitanici i metode rada — U »Centru za bolesti štitnjače« Odjela za nuklearnu medicinu OB Osijek, krajem 1982. i početkom 1983. godine obrađeno je 12 srodnika obitelji s MEN II (vjerojatno »b«) sindromom, te jedan bolesnik sa sporadičnom MCT u stadiju razvijene metastatske bolesti. Svi ispitivanjem obuhvaćeni srodnici su klinički obrađeni, kod svih su učinjeni »pinhole«-scintigrami na gama-kameri, izmjerena razina hormona tiroksina i tireotropina, te razina kalcija i anorg. fosfora u serumu. Kod dvoje srodnika mjereni su VMA, adrenalin, noradrenalin u 24-satnom urinu. Kod svih srodnika radioimunološki je izmjerena bazalna, te provocirana razina CT u serumu u 5., 10. i 15. minuti. Provocirana razina CT određena je nakon stimulacije s 50 ml ingestiranog koncentriranog alkohola (votka), a kod dje-

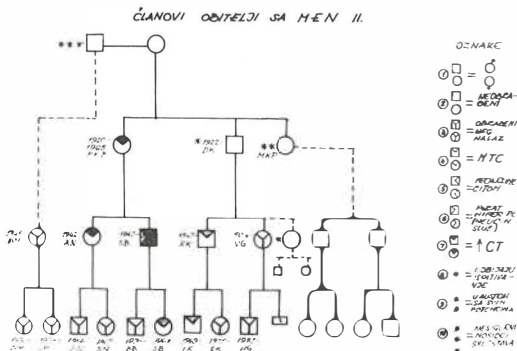
ce mlađe od 10 g. s 30 ml alkohola (4, 6, 11, 22). Određivanje bazalne i provocirane razine CT ponovljeno je nakon 4 mjeseca kod troje srodnika koji su pri prvom mjerenju imali više, ili visoke vrijednosti CT. Kontrolnoj grupi od 12 zdravih ispitanika izmjerena je razina bazalnog CT. Bolesniku sa sporadičnim MCT s razvijenom metastatskom bolešću, određena je bazalna i alkoholom provocirana razina CT. Imunoreaktivni CT u plazmi određen je radioimunološkim priborom firme Mallinckrodt. Granica osjetljivosti testa je 32 pg/ml, područje normale je od 0 do 150 pg/ml. Koeficijent varijacije unutar testa iznosi 5,8 %, a koeficijent varijacije između serija 9,5 %.

Rezultati — Kod 12 zdravih ispitanika mjerena je bazalna razina CT koja je kod svih u granicama normale, praktično ispod granice mjerljivosti. Izdvajamo rezultate mjerenja bazalnog i provociranog CT kod pacijenta sa sporadičnim MCT, koji nakon učinjene totalne tireoidektomije i ekscizije regionalnih metastaza, umire od metastatske bolesti mjesec dana nakon ispitivanja CT (slika 1). U ispitivanje je uključen samo manji broj srodnika obitelji s MEN II, dio obitelji živi u Australiji, četvero članova je odbilo ispitivanje, potencijalni broj srodnika koji potječu iz 4. generacije unazad je vjerojatno velik. Obiteljsko stablo srodnika s MEN II prikazano je na slici 2.



Slika 1 — Patološka vrijednost bazalne i alkoholom provocirane razine kalcitonina kod bolesnika s razvijenom metastatskom bolešću medularnog karcinoma štitnjače

Fig. 1 — Pathological values of basal and alcohol stimulated CT range with patient at a developed metastatic disease of medullary carcinoma of thyroid



Slika 2 — Genealoško stablo obitelji s MEN II sindromom

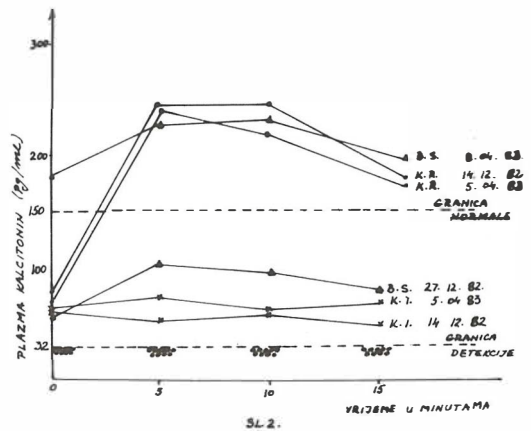
Fig. 2 — Pedigree of the kindred with MEN II syndrome

Bolesnica A. N. (rođena 1942. godine) operirana je 1971. godine u našoj ustanovi zbog solidnog karcinoma štitnjače, učinjena je totalna tireoidektomija. Na redovnim kontrolama ne nalazimo znakove eventualne propagacije MCT, niti ostale znakove bolesti iz sindroma MEN II. Razina bazalnog i provociranog CT je u granicama normale, kao i vrijednost VMA, adrenalina, noradrenalina. Majka bolesnice A. N., P. B. umire 1965 g. nakon operacije histološki nedefiniranog karcinoma štitnjače. Brat bolesnice A. N., S. B. (rođen 1943. godine) operiran je u dojenačkoj dobi zbog tumora jezika koji je histološki označen kao hemangiom, reoperiran 1969. zbog istog tumora (neurom?). Operiran feokromocitom 1971., a MCT (totalna tireoidektomija) 1977. Feokromocitom druge strane operiran 1981. Liječen je i kontroliran u drugoj ustanovi, tek povremeno kod nas. Na rožnici oka tog pacijenta nađen je i »prominent corneal nerves« (usmeno saopćenje Koršića, 14). Subjektivno se pacijent dobro osjeća, razina bazalnog i provociranog CT je u granicama normale, nema kliničkih znakova propagacije bolesti.

Djevojčica S. B. (rođena 1968. godine), kćerka S. B., nema kliničkih, niti scintigrafskih znakova afekcije štitnjače, nema ni znakova bolesti iz sindroma MEN II. Međutim, vrijednosti CT su patološki povišene; pri ponovljenom mjerenju je povišena i bazalna razina CT. Srodnik R. K. (rođen 1947. godine) izdvaja se po tegobama: desetak

godina ima povremeno viši arterijski tlak, zadnje 3—4 godine ima učestale proljevaste stolice. Nakon konzumiranja malih količina konc. alkohola dobije generalizirano crvenilo kože, lupanje srca i osjećaj slabosti (4). Nema palpatornih niti scintigrafskih znakova afekcije štitnjače, međutim u oba mjerenja razina bazalnog i provociranog CT je patološki povišena. Vrijednost VMA, adrenalina i noradrenalina je u granicama normale. Sin R. K., I. K. (rođen 1969. godine) u oba mjerenja ima nešto povišene vrijednosti provociranog CT. Dječak je bez kliničkih i scintigrafskih znakova afekcije štitnjače.

Ostali članovi obitelji su bez kliničkih i scintigrafskih znakova afekcije štitnjače, te bez znakova bolesti iz sindroma MEN II. Vrijednost njihovog CT, bazalnog i provociranog, je u granicama normale. Vrijednosti ispitivanog bazalnog i provociranog CT kod svih srodnika prikazane su na slici 3.



Slika 3 — Bazalna i alkoholom provocirana razina kalcitonina kod 12 srodnika s MEN II sindromom: mjerenje ponovljeno kod troje ispitanika s patološkim vrijednostima kalcitonina

Fig. 3 — Basal and alcohol stimulated CT range of 12 members of the family with MEN II syndrome: measurements repeated on three patients with pathological CT values

Inspekcijom se niti kod jednog srodnika ne nalaze promjene na koži, sluznici jezika iusta. Razina kalcija i fosfora je kod svih ispitanika normalna.

Rasprava — MCT je relativno rijedak tumor, zahvaća 3,4—11,9 % svih maligniteta

štitnjače (2, 16). Učestalost obiteljskog oblika MCT u odnosu na sporadični je 0—24 % (2, 13, 19, 23). U našem materijalu nalazimo 11 bolesnika s MCT od ukupno 97 malignih oboljenja štitnjače (11,3 %) dvoje od njih su s obiteljskim MCT. Incidencija MCT kod članova obitelji s MEN II je vezana uz mladu dob (2, 9, 19, 23, 24). Grupa od 32 Welisova ispitanika, koji su podvrgnuti totalnoj tireoidektomiji samo na osnovi povišene razine provociranog CT, prosječne je starosti 20,5 godina (24). Chong izlaže tireoidektomiji 2-godišnje dijete i histološki dokazuje C-staničnu hiperplaziju, srednja dob njegovih operiranih bolesnika je 21 god. Spominja se relativno dugo mirovanje metastaze tumora koja se prati godinama uz povišen nivo CT (9), diskutira se o varijabilnoj penetrantnoj snazi tumora (9, 11). No, ipak, Chong na velikom broju ispitanika nalazi da 86 % pacijenata preživljava 10 godina ako se u vrijeme inicijalne operacije ne nađu cervikalne metastaze, dok samo 46 % preživljava kada su metastaze na vratu već prisutne (2).

Naši bolesnici operirani su prije 12 (A. N.), odnosno prije 6 godina (S. B.), vrijednosti CT su u granicama normale. Kod troje mladih ljudi od desetoro novoispitanih članova obitelji nalazimo visoke vrijednosti CT, dvoje je potrebno tretirati (R. K. i S. B.), jedan pacijent s blaže povišenim vrijednostima zahtijeva dalje praćenje (I. K.).

Problem nepoznate lokalizacije metastaze koja se dokazuje samo visokom razinom CT, pokušava se riješiti mjerenjem CT iz krvi nakon selektivne venske kateterizacije (2, 7, 11, 16, 23). Kako najpotentniji stimulator u najširoj upotrebi je pentagastrin. Na mnogim studijama je uspoređivana sekretagogna sposobnost pentagastrina, infuzija kalcija, alkohola, glukagona. S pentagastrinom se dobija najmanji broj lažno negativnih rezultata (2, 7, 9, 10, 19, 23, 24). Silva spominje da je određivanje CT u urinu vrlo osjetljiva metoda te da dijelom može zamijeniti potrebu stimulacije (18). Međutim, i koncentrirani alkohol se upotrebljava kao stimulator (4, 6, 11), doduše slabije potentan, ali ga neki smatraju naročito pogodnim za »skrining« studije, preferiraju ga i zbog najmanje popratnih pojava (6, 22). Mi se za

alkoholni stimulacijski test odlučujemo zbog ambulantnih uvjeta rada, te zbog nemogućnosti nabavke pentagastrina. Vjerojatno se time povećava rizik lažno negativnih rezultata, no čini se, da je time i vrijednost dobivenih pozitivnih rezultata uvjerljivija. Scintigram štitnjače u ranom otkrivanju MCT kod MEN II je od slabe vrijednosti. Čvor u štitnjači je hladan i korespondira s palpatornim nalazom (1, 16, 19), no Anderson nalazi 75 % lažno negativnih scintigrama kod čvorova MCT koji su bili manji u pomjeru od 10 mm (1). Naših 10 novoispitanih bolesnika su urednog palpatornog nalaza vrata i normalno distribuiraju aktivnosti u scintigramu. Naročito skandinavski autori ističu citološku punkciju štitnjače kao jednostavnu i senzitivnu metodu u ranoj dijagnostici MCT (5, 19, 21, 22). Smatramo da vrijedi spomenuti da je naša pacijentica A. N. koja je operirana prije 12 godina, upućena na operaciju nakon scintigrafske i citološke obrade čvora, gdje su u citološkom nalazu, uz suspektne maligne stanice, opisane i parafolikularne stanice štitnjače.

Posebni problem je rana dijagnostika feokromocitoma koji znade biti i asptomatičan. U slučaju sumnje i indikacija da se radi o feokromocitomu, potrebno je prije tretmana MCT, učiniti bilateralnu adrenaletomiju (2, 9, 19, 23). Feokromocitom je u pravilu bilateralan i rijetko ekstramedularan (2, 8, 9, 13). Naših dvoje bolesnika, a naročito R. K., koji ima i kliničke znakove moguće prisutnog feokromocitoma, bit će prije radikalnog tretmana štitnjače podvrgnuti detaljnom ispitivanju zbog dokaza eventualnog feokromocitoma.

Radioimunološko određivanje parathormona je metoda izbora u dijagnostici paratireoidne hiperplazije, kao nalaz hiperplazije ili adenoma, za vrijeme tireoidektomije (9, 10). Naši ispitanici vjerojatno pripadaju MEN II b sindromu (14) te inzistiranje na trijaži paratireoidne hiperplazije kod njih nije neophodno. Pacijenta I. K. koji ima nešto povišene vrijednosti CT, kontrolirat ćemo redovno svakih 6 mjeseci, dok ostale članove obitelji jednom godišnje, uz trijažu eventualnih novih članova (9, 11, 19, 24). Trijažu članova obitelji s MEN II sindromom treba započeti u dobi prije 10. godine, a kontrolirati barem

do 50. godina. Ipak, pristup svakom bolesniku treba biti individualan, iskustva o bolestima su još nedostatna i stavovi još ne posve usuglašeni (9, 11, 19, 24).

Zaključak — Iznijeli smo naša prva iskustva u vezi s ispitivanjem kalcitonina kod članova obitelji s MEN II sindromom. U daljem praćenju srodnika nastojat ćemo, nabavkom pentagastrina, ova delikatna ispitivanja učiniti kvalitetnijim.

Predstoje nam, vjerojatno, i detaljna epidemiološka ispitivanja obitelji bolesnika sa sporadičnim medularnim karcinomom štitnjače, gdje je kalcitoninski »skrining« test metoda izbora u ocjeni eventualne obiteljske opterećenosti bolešću.

Abstract

THE EXAMINATION OF LEVEL OF CALCITONIN AT MEMBERS OF FAMILY WITH MEN II SYNDROME-PRELIMINARY REVIEW

Smoje J., Ugrai V., Kruhonja K., Karner I., Gall D., Rusić A., Margetić C.

Basal values of calcitonin (CT) and stimulated values (by means of alcohol) were examined at 12 members of family with MEN II (probably "b") syndrome. Two members of these were totally thyroidectomized for medullary carcinoma of thyroid (CMT), one 12 years, the other 6 years ago. They had normal level of CT and were with no signs of recidives of MCT. Other 10 members of the mentioned family were tested. 2 members had normal clinical and scintigraphical findings of the thyroid, and pathological high values of basal and stimulated CT. These two patients will be subject to total thyroidectomy after evaluation of the possible presence of pheochromocytoma. One member of the family had some higher values of stimulated CT: the measurements of CT values will be tested in six months. The stimulation test of CT values will be repeated once a year at other members of the family and will be used in screening tests with MEN II syndrome.

Literatura

1. Anderson R. J., Sizemore G. W., Wahner H. W., Carney J. A.: Thyroid scintigram in familial medullary carcinoma of the thyroid gland. *Clin. Nucl. Med.* 13: 147—151, 1978.
2. Chong G. C., Behars O. H., Sizemore G. W., Woolner L. H.: Medullary carcinoma of the thyroid gland. *Cancer* 35: 695—704, 1975.
3. Clark M. B., Boyd G. W., Byfield P. H., Forster G. V.: A radioimmunoassay for human calcitonin M. *Lancet* 2: 74—77, 1969.

4. Cohen S. L., Grahame-Smith D., MacIntyre J., Walher J. G.: Alcohol-stimulated calcitonin release in medullary carcinoma of the thyroid. *Lancet* 11: 1172—1173, 1973.

5. Droese M.: Aspirationszytologie der Schilddrüse, F. K. Schattauer Verlag Stuttgart-New York, 1979 (212—224).

6. Dymling J. F., Ljungberg O., Hillyard C. J., Greenberg P. B., Evans I. M., MacIntyre I.: Whisky: a new provocative test for calcitonin secretion. *Acta Endocrinol.* 82: 500—509, 1976.

7. Ericsson M., Berg M., Ingemansson S., Jernby B., Järhult J.: Basal and pentagastrin-stimulates levels of calcitonin in thyroid and peripheral veins during normocalcemia and chronic hypercalcemia in humans. *Ann. Surg.* 194: 129—133, 1981.

8. Farndon J. R., Davidson H. A., Johnston I. D., Wells S. A.: VMA excretion in patients with pheochromocytoma. *Ann. Surg.* 191: 259—263, 1980.

9. Freitas J. E., Sisson J. C., Freier D. T., Thompson N. W.: MEN Type II a syndrome: dilemmas in modern management. *Semin. Nucl. Med.* 8: 73—78, 1978.

10. Hennesy J. F., Wells S. A., Ontjes D. A., Cooper C. W.: A comparison of pentaogastrin injection and calcium infusion as provocative agents for the detection of medullary carcinoma of the thyroid. *J. Clin. Endocrinol.* 39: 487—495, 1974.

11. Hillyard C. J., Evans I. M., Hill P. A., Taylor S.: Familial medullary thyroid carcinoma. *Lancet* 1: 1009—1011, 1978.

12. Hillyard C., Stevenson J.: Calcitonin as a tumor marker. *Liqand Review* 2/1: 31—33, 1980.

13. Keiser H. R., Beaven M. A., Doppman J., Wells S. A., Buja L. M.: Sipple's syndrome: medullary thyroid carcinoma, pheochromocytoma, and parathyroid disease. *Ann. Intern. Med.* 78: 561—569, 1973.

14. Koršič M., Mikuličić V., Tepavčević D., Tajčić M.: Multipla endokrina neoplazija. *Liječnički vjesnik* (u tisku).

15. Melvin K. E., Miller H. H., Tashjian A. H.: Early diagnosis of medullary carcinoma of the thyroid gland by means of calcitonin assay. *N. Engl. J. Med.* 285: 1115—1120, 1971.

16. Parthasarathy K. L., Shimaoka K., Bakshi S. P., Razack M. S.: Radiotracer uptake in medullary carcinoma of the thyroid. *Clin. Nucl. Med.* 5: 45—48, 1980.

17. Roos B. A.: Calcitonin as a tumor marker. *RIA for physicians* 5: 1, 1980.

18. Silva O. L., Snider R. H., Moore C. F., Becker K. L.: Urin calcitonin as a test for medullary thyroid cancer. *Ann. Surg.* 189: 269—274, 1979.

19. Stepanas A. V., Samaan N. A., Stratton Hill C., Hickey R. C.: Medullary thyroid carcinoma: importance of serial serum calcitonin measurement. *Cancer* 43: 825—837, 1979.

20. Tashjian A. H., Howland B. G., Melvin K. E., Stratton C.: Immunoassay of human calcitonin-clinical measurement, relation to serum cal-

cium and studies in patients with medullary carcinoma. N. Engl. J. Med. 283: 890—895, 1970.

21. Telenius-Berg M., Almquist S., Hedner S., Ingemansson S., Tibblin S., Wästhed B.: Screening for medullary carcinoma of the thyroid. Lancet I: 390—391, 1975.

22. Telenius-Berg M., Almquist S., Berg B., Hedner P., Ingemansson S., Tibblin S., Wästhed B.: Screening for medullary carcinoma of the thyroid in families with Sipple's syndrome: evaluation of new stimulation tests. Europ. J. Clin. Invest. 7: 7—16, 1977.

23. Wells S. A., Ontjes D. A., Cooper C. W., Hennesy J. F., Ellis G. J., McPherson H. T., Sa-

biston D. C.: The early diagnosis of medullary carcinoma of the thyroid gland in patients with multiple endocrine neoplasia type II. Ann. Surg. 182: 326—370, 1975.

24. Wells S. A., Baylin S. B., Gaun S., Farell R. E., Dilley R. E., Preisig S. H., Linehan W. M., Cooper C. W.: Medullary thyroid carcinoma: relationship of method of diagnosis to pathologic staging. Ann. Surg. 188: 377—383, 1978.

Adresa autora: dr. Juraj Smoje, Odjel za nuklearnu medicinu, Opća bolnica Osijek.

APIKAL
S cvetnim prahom

Užitek hujšanja z naravo

nizkoenergetska hrana za shujševalne diete
energetska vrednost enega obroka: 407 kJ (97,1 kcal)

okusi – banane, maline, jagode

hp medex d.o.o.
ljubljana, jugoslavija

RAK DOJKE I KONCENTRACIJE HORMONA FSH I LH U KRVI

Kostić-Radović F.

Sažetak — Željeli smo, bar djelomično, da doprinesemo u rasvjetljavanju uticaja hormona FSH i LH na rak dojke, s obzirom, da karcinom dojke spada u grupu hormonalno odgovornih neoplazmi. U tu svrhu, ispitali smo grupu 50 pacijentica, oboljelih od raka dojke, kao i grupu 16 pacijentica mastektomiranih, radi primarne reoplazme dojke i to postmenopauzalne i premenopauzalne dobi. Utvrđeni podaci nivoa koncentracija u krvi, za navedena dva hormona, su rezultat osam analiziranih uzoraka krvi u toku četiri nedelje. Dobivene prosječne vrijednosti hormona FSH i LH u krvi za obe analizirane grupe pacijentica, kreću se, prema Breueru odnosno prema Franchimontu, unutar normalnih fizioloških granica.

UDC: 618.19-006.6:612.433.62

Deskriptors: breast neoplasms, LH-blood, FSH-blood

Radiol. Jugosl. 17: 595—600, 1983

Uvod — Dobro poznate hormonalne odgovorne neoplazme u ljudi locirane su u dojci, prostati, štitnoj žlijezdi, endometriju i možda bubregu. Zajednička osobina svih ovih tumora je činjenica, da svaki predstavlja neoplazmu, koja nastaje u tkivima koja su normalno target organi za djelovanje hormona. Pošto je rast normalnog tkiva dojke uplivisan hormonalnom sredinom, može se pretpostaviti, da i rast malignog tkiva dojke može biti slično uplivisan istim ovim hormonima. To nas je ponukalo, da obradimo plazmatske koncentracije dva gonadotropinska hormona FSH (folikulostimulin) i LH (luteostimulin) kod grupe bolesnica oboljelih od raka dojke, da bi došli do saznanja, da li ovi hormoni imaju određenog uticaja na rak dojke.

Materijal i metode rada — U našim istraživanjima obuhvatili smo 66 pacijentica, hospitaliziranih na našem institutu. Od tog broja, 50 bolesnica predstavlja grupu sa primarnim uznapredovalim inoperabilnim karcinomom dojke, koje smo većinom tretirali zračnom terapijom, a manji dio bolesnica tretiran je polikemoterapijom, jer se

radilo o diseminiranom oboljenju. Drugu grupu sačinjava 16 bolesnica, koje su primljene na Institut radi zračne lokoregionalne terapije nakon završenog operativnog zahvata t. j. mastektomije sa evakuacijom aksilarne lože. Kod svih pacijentica uzimali smo krv venepunkcijom natašte između 7,30 i 8,30 časova ujutro, dva puta nedeljno u toku četiri nedelje, dok smo kod kontrolne grupe, 38 normalnih žena, približno iste starosne dobi, analizirali četiri uzorka krvi, uzeta dva puta nedeljno u toku dvije nedelje.

Analizirane pacijentice podijelili smo u 4 grupe, odvojeno za svaki analizirani hormon, i to: prvu grupu sačinjavaju 34 bolesnice postmenopauzalne dobi, koje su oboljele od primarnog karcinoma dojke uznapredovalog stadijuma; drugu grupu sačinjavaju 16 bolesnica premenopauzalne dobi, također oboljele od raka dojke. Ove bolesnice svrstane su u ove prve dvije grupe (postmenopauzalna 34 i premenopauzalna 16), zbog toga, jer bi se hormonske koncentracije, prema nekim autorima, trebale razlikovati u odnosu na starosnu dob; treću grupu sačinjavaju 8 bolesnica postmenopauzalne dobi, nakon

završenog zahvata u smislu ablacije dojke sa evakuacijom aksile; četvrtu grupu sačinjavaju 8 bolesnica premenopauzalne dobi, nakon operativnog odstranjenja lokoregionalne bolesti raka dojke.

Kod svih bolesnica načinjena je evaluacija kliničkog stadijuma bolesti, koja uključuje pored fizikalnog nalaza, laboratorijskih pretraga i radiografske pretrage pluća, kostiju, scintigrafiju jetre i slezine, kao i CT abdomena prema potrebi. Prema kliničkom stadijumu bolesti, 80 % bolesnica oboljelih od raka dojke nalaze se u uznapređovalom III i IV-om stadijumu bolesti, dok grupa od 16 postoperativnih bolesnica pripada uglavnom II-om kliničkom stadijumu bolesti (75 %). Kod svih 66 bolesnica primjenili smo terapiju i to: 19 bolesnica oboljelih od raka dojke tretirali smo zračnom terapijom, dok je 9 bolesnica tretirano kombinacijom zračne terapije i kemoterapije. Kod diseminacije oboljenja primjenjivali smo polikemoterapiju. Sve bolesnice (16) postoperativne grupe tretirane su isključivo zračnom terapijom.

Rezultati — FSH-Foliculostimulin: Na tabeli 1 smo prikazali srednje vrijednosti koje predstavljaju srednju aritmetičku sredinu (55,2), osam analiziranih uzoraka krvi i standardnu devijaciju tj. granične vrijednosti (26,74) FSH kod postmenopauzalnih pacijentica oboljelih od raka dojke po nedeljama venepunkcije. Kretanje pojedinačnih FSH vrijednosti kod pacijentica iznosi od 5,0 do 76,0 mIU/ml. Kod kontrolne grupe od 18 zdravih žena, postmenopauzalne dobi ukupna prosječna vrijednost FSH iznosi 35,66 mIU/ml, dok je ukupna prosječna standardna devijacija $\pm 14,71$ mIU/ml. Između ove dvije grupe postoji, po Studentovom t-testu, statistički značajna razlika na 5 % nivou.

Kod grupe bolesnica (tabela 2) pojedinačne vrijednosti FSH kreću se od 2,5—37,0 mIU/ml. U odnosu na kontrolnu grupu od 20 zdravih žena premenopauzalne dobi, koje imaju ukupnu srednju vrijednost FSH od 10,35 mIU/ml., a ukupnu prosječnu graničnu vrijednost $\pm 8,30$ mIU/ml., postoji statistički signifikantna razlika na 5 % nivou, po Studentovom t-testu. Naime, FSH nivoi u krvi fluktuiraju u toku normalnog menstrualnog ciklusa, sa višim vrijednostima u toku foliku-

Nedelje	Vene-punkcije	N	X	SD
Weeks	Vene-punctuations			
I	1. v. p.	34	52,0	38,36
	2. v. p.	34	55,4	25,03
II	1. v. p.	34	60,7	23,80
	2. v. p.	34	52,1	24,39
III	1. v. p.	34	51,0	23,73
	2. v. p.	34	52,4	22,78
IV	1. v. p.	34	52,1	22,31
	2. v. p.	34	66,6	29,70
I—IV	8. v. p.	272	55,2	26,74

Tabela 1 — Prosječne plazmatske vrijednosti FSH postmenopauzalnih pacijentica oboljelih od raka dojke sa graničnim vrijednostima

Table 1 — Average and border plasma values of FSH of postmenopausal patients with breast cancer

Faze ciklusa	Vene-punkcije	N	X	SD
Phases of cycle	Vene-punctuations			
Folikularna faza	1. v. p.	16	18,9	14,07
	2. v. p.	16	20,7	14,03
Follikularna faza	3. v. p.	16	19,1	10,89
	4. v. p.	16	21,3	12,59
Luteinska faza	1. v. p.	16	21,0	10,43
	2. v. p.	16	19,4	13,89
Lutein-faza	3. v. p.	16	14,0	10,02
	4. v. p.	16	18,7	13,26
Ukupno Total	8. v. p.	128	19,1	12,49

Tabela 2 — Prosječne plazmatske vrijednosti FSH premenopauzalnih pacijentica oboljelih od raka dojke, sa graničnim vrijednostima

Table 2 — Average and border plasma values of FSH in premenopausal patients with breast cancer

larne u odnosu na luteinsku fazu, sa postojanjem, u većini slučajeva, maksimuma u vrijeme ovulacije i manjeg vrha petog dana, nakon početka menstruacije, te sa brzim dizanjem FSH pri kraju luteinske faze.

Granice pojedinačnih FSH vrijednosti u krvi, kod pojedinih pacijentica ove grupe (tabela 3), kreću se između 30—76 mIU/ml. U odnosu na kontrolnu grupu od 18 zdravih žena iste dobi, proizlazi, da između ove

Nedelje	Vene-punkcije	N	X	SD
Weeks	Vene-punctions			
I	1. v. p.	8	57,5	20,27
	2. v. p.	8	66,9	12,51
II	1. v. p.	8	73,3	18,71
	2. v. p.	8	69,4	9,13
III	1. v. p.	8	61,1	15,85
	2. v. p.	8	60,9	15,99
IV	1. v. p.	8	54,7	16,09
	2. v. p.	8	55,7	16,81
I—IV	8. v. p.	64	62,4	16,01

Tabela 3 — Prosječne plazmatske vrijednosti FSH postoperativne grupe pacijentica, postmenopauzalne dobi, sa prosječnom standardnom devijacijom

Table 3 — Average plasma values of FSH in postoperative group of postmenopausal age with average standard deviation

Faze ciklusa	Vene-punkcije	N	X	SD
Phases of cycle	Vene-punctions			
Folikularna faza	1. v. p.	8	14,3	16,31
	2. v. p.	8	17,5	11,15
Pholicular phase	3. v. p.	8	14,9	16,01
	4. v. p.	8	23,8	18,44
Luteinska faza	1. v. p.	8	21,1	15,00
	2. v. p.	8	15,4	17,20
Lutein-phase	3. v. p.	8	11,4	8,40
	4. v. p.	8	13,7	10,78
Ukupno	8. v. p.	64	14,4	14,64
Total				

Tabela 4 — Prosječne plazmatske vrijednosti FSH postoperativne grupe pacijentica, premenopauzalne dobi, sa graničnim vrijednostima

Table 4 — Average plasma values of FSH in postoperative group patients of premenopausal age with border values

dvije grupe postoji statistički signifikantna razlika na 5% nivou po Studentovom t-testu.

Plazmatske vrijednosti FSH ove grupe (tabela 4) su niže u komparaciji sa vrijednostima pacijentica postmenopauzalne dobi, koje su prikazane na predhodnoj tabeli, što se i očekivalo. Granice pojedinačnih FSH vrijednosti se nalaze između 4,0—40,0 mIU/

ml. Upoređujući ovu grupu bolesnica sa kontrolnom grupom od 20 žena, proizlazi, da između ove dvije grupe ne postoji statistički značajna razlika, testirano Studentovim t-testom, mada disperzija vrijednosti, između ove dvije skupine, nije jednaka po F-testu.

Nadalje, kod pacijentica oboljelih od raka dojke (50), najviše srednje vrijednosti FSH nalazimo kod starosne dobi od 56—60 godina, koje u prosjeku iznose 61,04 mIU/ml, dok nakon te dobi dolazi do signifikantnog pada vrijednosti FSH, što smo i očekivali. Međutim, kod pacijentica postoperativne grupe (16), također prema starosnoj dobi, srednje vrijednosti FSH u krvi kreću se od 13,57 mIU/ml, rastući progresivno do 64,99 mIU/ml. U našem radu kod ove grupe, ni smo dobili očekivano signifikantno padanje FSH vrijednosti, nakon starosne dobi od 60 godina.

LH-Luteostimulin: Prosječne plazmatske vrijednosti kod pacijentica (34), oboljelih od raka dojke postmenopauzalne dobi, odnosno ukupna prosječna vrijednost sa ukupnom prosječnom standardnom devijacijom, vidi se iz tabele 5. Upoređujući ukupnu srednju vrijednost plazmatskog LH navedenih bolesnica sa prosječnom ukupnom vrijednosti kontrolne grupe, dolazi se do zaključka, da ne postoji statistički značajna razlika između ove dvije grupe, ali je disperzija vrijednosti po F-testu različita.

Nedelje	Vene-punkcije	N	X	SD
Weeks	Vene-punctions			
I	1. v. p.	34	34,3	24,69
	2. v. p.	34	43,5	26,56
II	1. v. p.	34	40,1	26,15
	2. v. p.	34	33,3	19,61
III	1. v. p.	34	36,7	26,26
	2. v. p.	34	40,3	24,97
IV	1. v. p.	34	34,8	22,12
	2. v. p.	34	37,2	31,34
I—IV	8. v. p.	272	37,5	25,41

Tabela 5 — Prosječne vrijednosti LH postmenopauzalnih pacijentica oboljelih od raka dojke, sa graničnim vrijednostima

Table 5 — Average and border values of LH in postmenopausal patients with breast cancer

Kod grupe pacijentica (16) oboljelih od raka dojke (tabela 6), u odnosu na kontrolnu grupu od 20 zdravih žena premenopauzalne dobi, proizlazi, po Studentovom t-testu značajna statistička razlika na 5 %-om nivou.

Upoređujući grupu pacijentica (8), iz tabele 7, sa grupom od 18 zdravih žena postmenopauzalne dobi, proizlazi, da nema statistički značajne razlike, niti po Studentovom t-testu, niti po F-testu, unutar ove dvije grupe.

Faze ciklusa	Vene-punkcije	N	\bar{X}	SD
Phases of cycle	Vene-punctions			
Folikularna faza	1. v. p.	16	21,5	20,51
	2. v. p.	16	30,1	16,98
Folikularna faza	3. v. p.	16	30,2	23,14
	4. v. p.	16	35,8	12,87
Luteinska faza	1. v. p.	16	35,8	14,75
	2. v. p.	16	27,4	19,44
Lutein-faza	3. v. p.	16	19,4	13,36
	4. v. p.	16	21,0	8,58
Ukupno	8. v. p.	128	27,6	16,80
Total				

Tabela 6 — Prosječne plazmatske vrijednosti LH premenopauzalnih pacijentica oboljelih od raka dojke, sa graničnim vrijednostima

Table 6 — Average and border plasma values of LH in premenopausal patients with breast cancer

Nedelje	Vene-punkcije	N	\bar{X}	SD
Weeks	Vene-punctions			
I	1. v. p.	8	33,3	12,65
	2. v. p.	8	33,2	13,64
II	1. v. p.	8	27,9	13,43
	2. v. p.	8	32,7	11,54
III	1. v. p.	8	32,8	11,80
	2. v. p.	8	39,6	11,89
IV	1. v. p.	8	35,9	8,80
	2. v. p.	8	48,0	21,67
I—IV	8. v. p.	64	35,4	13,64

Tabela 7 — Prosječne plazmatske vrijednosti LH postoperativne grupe pacijentica, postmenopauzalne dobi, sa graničnim vrijednostima

Table 7 — Average and border plasma values of LH in postoperative group patients of postmenopausal age

Kod postoperativne grupe bolesnica (8), tabela 8, u odnosu sa kontrolnom grupom od 20 zdravih žena premenopauzalne dobi, proizlazi, po Studentovom t-testu, statistički značajna razlika na 5 %-om nivou, premda se koncentracije LH hormona u krvi, kod obadvije analizirane grupe, nalaze unutar fizioloških granica. Kod ove grupe pacijentica dobili smo maksimalnu vrijednost LH u krvi u sredini menstrualnog ciklusa, što smo i očekivali. Međutim, neki autori (Wang D. Y. i sar. 1976), nisu našli signifikantne razlike u vrijednostima koncentracije LH u krvi, između pacijentica oboljelih od raka dojke i kontrolne grupe.

Faze ciklusa	Vene-punkcije	N	\bar{X}	SD
Phases of cycle	Vene-punctions			
Folikularna faza	1. v. p.	8	12,3	13,86
	2. v. p.	8	18,1	13,59
Folikularna faza	3. v. p.	8	20,5	12,81
	4. v. p.	8	35,0	30,44
Luteinska faza	1. v. p.	8	32,0	13,92
	2. v. p.	8	28,9	14,72
Lutein-faza	3. v. p.	8	22,5	15,38
	4. v. p.	8	12,3	11,83
Ukupno	8. v. p.	64	22,8	16,79
Total				

Tabela 8 — Prosječne plazmatske vrijednosti LH postoperativne grupe pacijentica premenopauzalne dobi, sa graničnim vrijednostima

Table 8 — Average and border plasma values of LH in postoperative group patients of premenopausal age

Nadalje, normalno je bilo očekivati dizajnne vrijednosti koncentracije LH u krvi nakon menopauze, tj. u starosnoj dobi od 50 do 60 godina, mada je ista manje izražena u odnosu na FSH, a nakon te dobi, da koncentracije LH u krvi padaju, odnosno da budu signifikantno niže. Međutim, kod tretiranih pacijentica oboljelih od raka dojke najviše koncentracije LH su bile u starosnoj dobi između 61—65 godina, da bi tek nakon te dobi signifikantno bile niže. Istotako, vrijednosti koncentracije LH kod postoperativnih pacijentica progresivno rastu sa starošću, da bi naglo pale, nakon starosti od 66 godina.

Diskusija — Berenblum 1978. daje hipotezu, da hormoni utiču na karcinogenezu na taj način da pripremaju target tkivo na karcinogeni događaj, da dopuštaju proces karcinogenezu u tkivu, i da na tumor djeluju uslovljavajuće. Poznato je, da nema karcinoma na endokrino-odgovornom tkivu, dok ono ne bude stimulirano hormonom, koji potstiče rast tog tkiva, n. pr. nema opisanog raka prostate eunuha.

Za vrijeme normalnog menstrualnog ciklusa postoje karakteristične varijacije u nivoima serumskog FSH i LH (Faiman i Ryan, 1967, Midgley i Jaffe, 1968, Odell, 1967, 1968). Najupadljiviji događaj za vrijeme menstrualnog ciklusa je središnji ciklusni maksimum LH. Za vrijeme zadnjih dana menstrualnog ciklusa i početka novog, postoji brzo dizanje FSH nivoa u plazmi. U ovo vrijeme povišenje u LH nivou je manje izraženo (Schally, 1971). U našim istraživanjima, najviše koncentracije FSH i LH bile su sredinom menstrualnog ciklusa, međutim, zanjih dana toga ciklusa i početka novog, brže se dizao nivo LH u odnosu na dizanje FSH nivoa u plazmi. Za vrijeme trudnoće koncentracija FSH u serumu je vrlo niska odnosno neznatna (Midgley, 1967, Talas i sar., 1973), dok su viši nivoi na gornjem kraju normalne granice za žene za vrijeme reproduktivnog života (Faiman i sar., 1968). U postpartalnom periodu FSH nivo je vrlo nizak za vrijeme prve nedelje (Jaffe i sar., 1969, Saide i Wide, 1973). Nakon druge nedelje obadva hormona FSH i LH u žena koje doje i kod žena koje ne doje su na istom nivou, kao za vrijeme folikularne faze normalnog menstrualnog ciklusa (Said i Wide, 1973).

Malarkey, 1977, McFadyen i sar., 1976, Wang, 1976, nisu našli razlike u serumskim nivoima FSH, između postmenopausalnih pacijentica oboljelih od raka dojke i kontrolne grupe iste starosne dobi. U našem radu, između ove dvije grupe iste starosne dobi postoji statistički značajna razlika u koncentraciji FSH. Prema objavljenim studijama: McFayden i sar. 1976., Malarkey, 1977. i dr. nisu našli signifikantne razlike u vrijednostima koncentracije LH u krvi, između pacijentica oboljelih od raka dojke i normalnih zdravih subjekata. Međutim, naši re-

zultati istraživanja, ukazuju, da ne postoji značajna razlika u vrijednostima koncentracije LH u krvi samo kod grupe bolesnica oboljelih od raka dojke, postmenopausalne dobi, kao i kod postoperativne grupe bolesnica, postmenopausalne dobi u odnosu na kontrolne grupe, dok je ova razlika ustanovljena kod grupe pacijentica oboljelih od raka dojke, premenopausalne dobi i kod postoperativne grupe pacijentica, također premenopausalne dobi.

Zaključak — U našim istraživanjima hormona FSH ustanovili smo statistički značajne razlike kod grupe bolesnica oboljelih od raka dojke, postmenopausalne i premenopausalne dobi, kao i kod postoperativne grupe bolesnica, postmenopausalne dobi, dok je kod postoperativne grupe bolesnica, premenopausalne dobi utvrđena samo različita disperzija vrijednosti između ove i kontrolne grupe.

Kod istraživanja hormona LH kod grupe bolesnica oboljelih od raka dojke, postmenopausalne dobi, ustanovljena je različita disperzija vrijednosti, dok je kod grupe bolesnica oboljelih od raka dojke, premenopausalne dobi, kao i kod postoperativne grupe pacijentica, premenopausalne dobi, dobivena statistički značajna razlika, u komparaciji sa kontrolnom grupom. Međutim, nismo statistički utvrdili razlike između postoperativne grupe bolesnica, postmenopausalne dobi i kontrolne grupe.

Međutim, prema Breueru, 1976, odnosno prema Franchimontu, 1976, kod sve četiri analizirane grupe bolesnica, koncentracije hormona FSH i LH nalaze se unutar normalnih fizioloških granica. Prema tome, našim ispitivanjem nismo dokazali velika odstupanja hormonalnog profila žene oboljele od raka dojke, u poređenju sa normalnim zdravim ženama.

Abstract

SERUM CONCENTRATIONS OF FSH AND LH HORMONES IN PATIENTS WITH BREAST CANCER

Kostić Radović-F.

The purpose of the present investigation was to study the variations in the serum concentrations of FSH and LH hormones in blood of pa-

tients with breast carcinoma and the possible influence that these hormones could exert on the course of the disease. The rationale of the present study was based on the well known fact, that the natural course of breast cancer is influenced by the hormonal system of the host. For the purpose of the present study 50 patients with locally advanced breast carcinoma and 16 patients mastectomized for breast carcinoma were included in the study. The two groups were further divided in two subgroups, according to the menopausal status of the patients.

The results of the present investigation indicated that when compared to the values for the control group, statistically significant differences in the concentrations of FSH hormone were observed in pre- and postmenopausal women with locally advanced breast carcinoma as well as in postmenopausal mastectomized patients. In premenopausal operated group of patients a larger dispersion of FSH values were noted, however the observed differences were not statistically significant. Statistically significant differences were observed in the values for LH hormones also in mastectomized premenopausal women. However, since large ranges of values for both hormones were found in the series of cancer patients, it was not possible to define a hormonal profile in these patients, which would significantly differ from that found in normal controls.

L i t e r a t u r a

1. Dickey R. P., Minton J. P.: L-Dopa effect on prolactin, follicle-stimulating hormone, and luteinizing hormone in women with advanced breast cancer: A preliminary report. *Am. J. Obstet. Gynecol.* 114: 267—269, 1972.
2. Fichman J.: Plasma hormone profiles of young women at risk for familial breast cancer. *Cancer Res.* 38: 4006—40011, 1978.
3. Jensen E. V., Smith S. and DeSombre E. R.: Hormone dependency in breast cancer. *Journal of Steroid Biochemistry* 7: 911—917, 1976.
4. Kirschner M. A.: The role of hormones in the etiology of human breast cancer. *Cancer* 39: 2716—2762, 1977.
5. Kumaoka S., Takatani O., Utsunomiyas J., Wang D. Y., Bulbrook R. D., Hayward J. L. and Greenwood F. C.: Plasma prolactin, Thyroid-stimulating hormone, Follicle-stimulating hormone and Luteinizing hormone in normal British and Japanese Women. *Europ. J. Cancer* 12: 767—774, 1976.
6. Manni A., Trujillo J. E., Marshall J. S., Brodkey J., Pearson O. H.: Antihormone treatment of stage IV breast cancer. *Cancer* 43: 444—450, 1976.
7. Malarkey W. B., Schroeder L. L., Stevens V. C., James A. G. and Lanese R. R.: Twenty-four-hour preoperative endocrine profiles in women with benign and malignant breast disease. *Cancer Res.* 37: 4655—4661, 1977.

8. McFadyen I. J., Prescott R. J., Groom G. V., Forrest A. P. M., Golder M. P., Fahmy D. R., Griffiths K.: Circulating hormone concentrations in women with breast cancer. *Lancet* 1 (7969) 1100 do 1109, 1976.

9. Midgley A. R.: Radioimmunoassay for human follicle stimulating hormone. *J. Clin. Endocr. Metab.* 25: 295—301, 1967.

10. Midgley A. R.: Radioimmunoassay. A method for human chorionic gonadotropins and human luteinizing hormone. *Endocrinology*: 79, 10 do 19, 1966.

11. Segaloff A.: Hormonal therapy of breast cancer. *Cancer.* 30: 1541—1547, 1972.

12. Segaloff A.: Hormone treatment of breast cancer. *JAMA* 234: 1175—1181, 1975.

Adresa autora: Mr. dr Feodora Kostić-Radović, Univerzitetsko medicinski centar Sarajevo, RO Institut za radiologiju i onkologiju, 71000 Sarajevo, Moše Pijade br. 25.

SINDROM BAZECELULARNOG NEVUSA

Bešenski N., Nutrizio V., Agbaba M., Škarica R.

Sažetak — Prikazani su osnovni klinički i radiološki nalazi te diferencijalna dijagnoza rijetkog sindroma bazeocelularnog nevusa. Opisan je vlastiti slučaj sa karakterističnim intrakranijalnim kalcifikacijama koje su dokazane kompjuteriziranom tomografijom.

UDC: 616-006.311.03

Deskriptors: bazal cell nevus syndrome

Radiol. lugosl. 17: 601—604, 1983

Uvod — Sindrom bazeocelularnog nevusa spada u grupu neurokutanih sindromnih displazija — fakomatoza koje nastaju zbog embrionalnih poremećaja (1). Oboljenje je rijetko i prenosi se dominantno autosomno. Prvi su oboljenje opisali Binkley i Johnson (2).

Materijal i metode — U našem dosadašnjem materijalu na Zavodu za radiologiju Kliničkog bolničkog centra do 1975. godine u dugogodišnjem radu klasičnim radiološkim metodama nismo verificirali niti jedan slučaj sindroma bazeocelularnog nevusa. Nakon uvođenja kompjuterizirane tomografije od 1975. godine verificirali smo svega jedan slučaj.

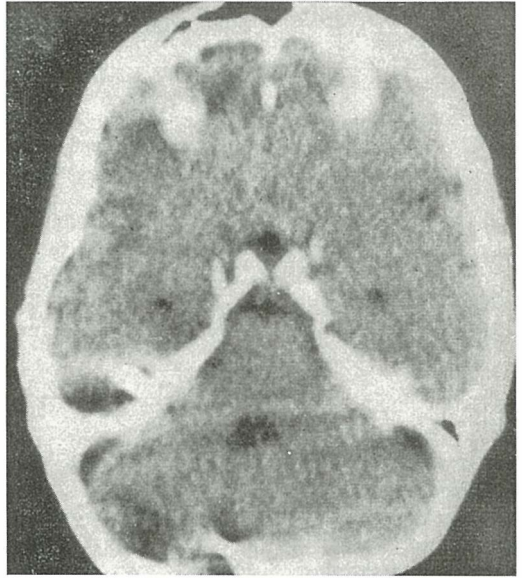
Klinički — sindrom bazeocelularnog nevusa očituje se postojanjem mnogobrojnih prirodnih tumora kože koji su histološki: bazeocelularni epiteliomi. Lice bolesnika izgledom je karakteristično zbog povećanog obujma lubanje i izbočina kostiju u frontalnom i temporoparijetalnom području. Postoje kongenitalne katarakte i strabizam. Kod žena nalaze se tumori adneksa koji su

histološki najčešće fibromi. Endokrinološke promjene iako nekonstantne očituju se kliničkom slikom »pseudo-hipoparatiroidizma« (3, 5, 6, 7).

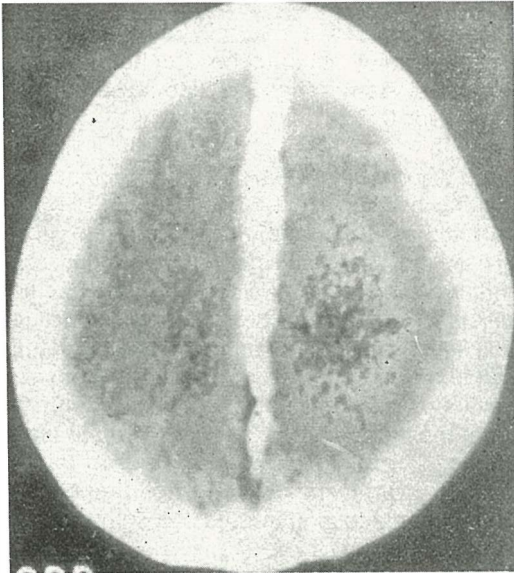
Radiološki — se nađu anomalije skeleta uz karakteristične cistične tvorbe mandibule. Na kompjuteriziranoj tomografiji vidimo parenhimatozne lezije mozga (ageneziju korpus kalozuma, ventrikulus unikus, kongenitalni hidrocefalus i vrlo je čest meduloblastom malog mozga). Postoji zadebljanje kostiju svoda lubanje sa opsežnim kalcifikacijama falksa cerebri i tentoriuma malog mozga. Često se javljaju kalcifikacije bazalnih ganglija talamusa i kaput nukleus kaudatusa dok su vrlo rijetke kalcifikacije nukleus dentatusa malog mozga.

Prikaz slučaja — Bolesnica stara 25 godina, ranije liječena u Kliničkoj bolnici — Rijeka, od ranog djetinstva ima mnogobrojne kožne tumore koji se u nekoliko navrata verificiraju histološki kao bazeocelularni epiteliomi. Iz anamneze: u dobi od tri godine starosti operirana zbog meduloblastoma stražnje lubanjske jame. Izvršene su korek-

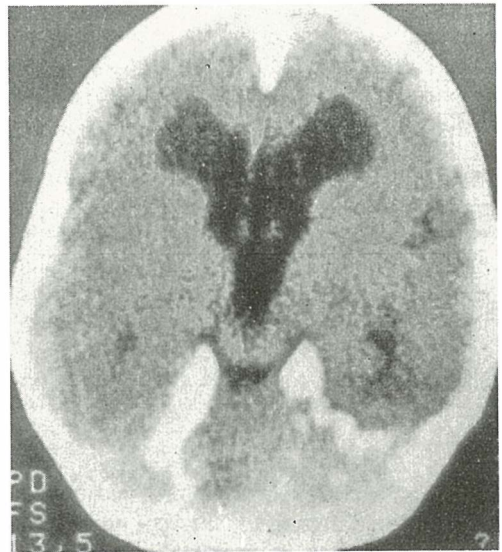
tivne operacije obih stopala kao i operacija lijevog oka zbog strabizma. Operirana su oba jajnika zbog histološki verificiranih fibroma. Neurološki nalaz u granicama normale. Fundus desno: punije retinalne vene, papila miopično promjenjena, ružičastog je izgleda. Fundus lijevo: papila bljeda, oštrih granica, atrofična. Laboratorijski nalazi osim povišenih vrijednosti alkalne fosfataze i sedimentacije u granicama su normale. Kompjuterizirana tomografija prikazuje zadebljanje kostiju svoda lubanje, kojih širina mjestimično iznosi oko 2,5 centimetara. Falks cerebri kalcificiran čitavom dužinom, valovitih nepravilnih kontura a njegova širina mjestimično iznosi preko 1,5 centimetara (slika 1). Četvrta moždana klijetka normalno položena, primjereno velika. Okcipitalno lijevo vidljiv operativni defekt kosti i nema znakova recidiva ekspanzivnog faktora (slika 2). Postoje opsežna crvolika ovapnjenja u području nukleus dentatusa malog mozga uz hidrocefalus postraničnih i treće moždane klijetke (slika 3). U prikazu uve-



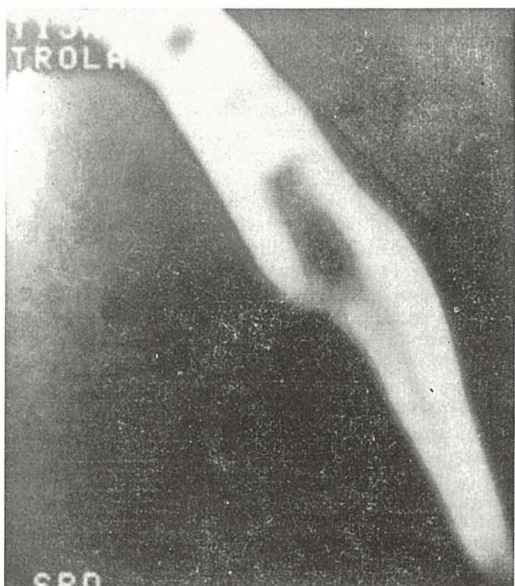
Slika 2 — Četvrta moždana klijetka normalno položena, primjereno velika. Lijevo vidljiv operativni defekt kosti, nema recidiva ekspanzivnog faktora
Fig. 2 — The fourth cerebral ventricle is normally located and of a physiological pattern. On the left side a bone defect following the brain surgery is visible without signs of a space occupying process



Slika 1 — Kompjuterizirana tomografija prikazuje izrazito zadebljanje kostiju svoda lubanje. Opsežna kalcifikacija falksa cerebri koji je nepravilnih kontura, mjestimično širok preko 1,5 centimetara
Fig. 1 — Computerized tomography shows the marked thickness of skull-cap. A large calcification of cerebral falx, being of irregular margins, spreads in some regions over the 1,5 centimeter in wide

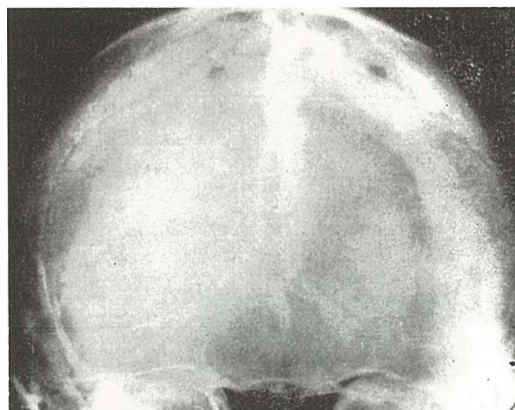


Slika 3 — Vidljiva crvolika ovapnjenja u području nukleus dentatusa cerebeli uz hidrocefalus prikazanih moždanih klijetki
Fig. 3 — A wormlike calcification of nucleus dentatus cerebelli with a hydrocephalic enlargement of cerebral ventricles



Slika 4 — Uvećan detalj korpusa mandibule prikazuje oštro konturiranu cističnu tvorbu

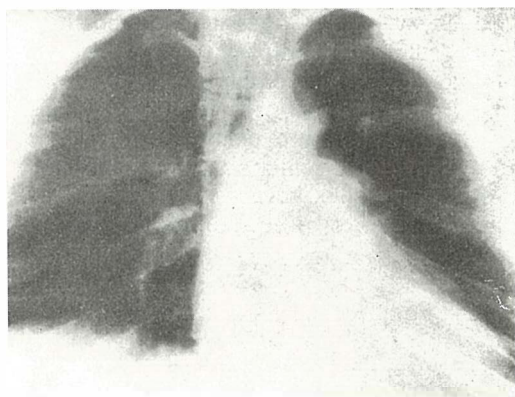
Fig. 4 — Increased detail of the jaw body shows a sharp-edged cystic structure



Slika 5 — Snimka lubanje u anterioposteriornoj projekciji prikazuje opsežna ovapnjenja falksa cerebri i tentorijuma cerebeli

Fig. 5 — A-P projection of skull x-ray discovers the big calcification of cerebral falx and cerebellar tentorium as well

ćanog detalja korpusa mandibule tokom kompjuterizirane tomografije prikazuje se konturirana cistična tvorba (slika 4). Snimka lubanje u anterioposteriornoj projekciji pokazuje opsežno ovapnjenje falksa cerebri i obostrano tentorijuma cerebeli (slika 5). Na



Slika 6 — Snimka grudnog koša prikazuje nepravilnosti kostovertebralnih zglobova. Međurebrani prostori nejednoliko široki a rebra oblikom pokazuju mnoštvo varijacija

Fig. 6 — The x-ray of thorax shows some atypical shape of the costo-vertebral joints. The space between the ribs are unevenly broad and the ribs themselves show a plenty of pattern variations

snimci grudnog koša postoje nepravilnosti u području kostovertebralnih zglobova. Rebra oblikom pokazuju mnoštvo varijacija a međurebrani prostori nejednoliko su široki (slika 6). Na rendgenogramima cijele kralježnice izražene su degenerativne spondilotične promjene sa skoliozom vratnog i torakalnog dijela koji se formira poput slova S. Postoji subhondralna skleroza u području pokrovnih ploha trupova kralježaka. Na snimkama obiju šaka metakarpalne kosti su izdužene slično arahnodaktiliji uz izraženu demineralizaciju.

Diskusija — Sindrom bazeocelularnog nevusa vrlo je rijetko oboljenje. Kompjuterizirana tomografija metoda je izbora u prikazu intrakranijalnih promjena koje se očituju u opsežnom ovapnjenju i proširenju falksa cerebri i tentoriuma cerebeli. Slična ovapnjenja ne nalazimo niti kod jedne dosada opisane fakomatoze. Ovapnjenja bazalnih ganglija javljaju se kod sindroma bazeocelularnog nevusa redovito samo u području talamusa i kaput nuklei kaudati a vrlo rijetko u području nukleus dentatusa cerebeli. Diferencijalno dijagnostički ovapnjenja u području nukleus dentatusa javljaju se također još samo kod Fahr-ove bolesti (4).

Zaključak — U našem dugogodišnjem radu klasičnim radiološkim pretragama nismo verificirali niti jedan slučaj sindroma bazeocelularnog nevusa. Uvidom u nama pristupačnu literaturu nismo naišli na opis intrakranijalnih promjena tokom kompjuterizirane tomografije, koja je u odnosu na klasične radiološke pretrage, danas metoda izbora.

Abstract

BASAL CELL NEVUS SYNDROME

Bešenski N., Nutrizio V., Agbaba M., Škarica R.

The basis clinical and radiological findings as well as the differential diagnosis of a rare basal cell nevus syndrome is described. In our case the characteristic intracranial calcifications are detected by the use of the computerized brain tomography.

Literatura

1. Betetto M., Fetich J.: Mala dermatologija, Partizanska knjiga, Ljubljana, 1977 (174—175).

2. Binkley G. W., Johnson H. H.: Epithelioma adenoides cysticum. Basal cell nevi. Agenesis of the corpus calosum, and dental cysts. Arch. Dermat and Syph. 63: 73—84, 1951.

3. Block J. B., Clendenning W. R.: Parathyroid hormone hyporesponsive in patients with Basal-cell Nevi and bone defects. New England J. Med. 268: 1157—1162, 1963.

4. Čemalović-Boko Z., Bešenski N., Nutrizio V., Hanjšek F.: Kliničke i radiološke karakteristike Morbus Fahr-a. Radiol. Jugosl. 1: 23—27, 1983.

5. Gorlin R. J., Yunis J. J., Tuna N.: Multiple nevoid basal cells carcinomas, odontogenic keratocysts and skeletal anomalies: a syndrome. Acta. Dermat. Venerol. 43: 39—55, 1963.

6. Pollard J. J., Paul F. J. New.: Hereditry cutaneomandibular polyoncosis. A syndrome of myriad basal-cell nevi of the skin, mandibular cysts, and inconstant skeletal anomalies. Radiology 82: 840—849, 1964.

7. Salamon G., Fischgold H., Metzger J.: Traite de radiodiagnostic. Masson et Cie, Paris, 1975, 2 (129—131).

Adresa autora: Dr Nada Bešenski, Zavod za radiologiju klinike — Rebro, Kišpatičeva 12, 41000 Zagreb.

PETROL
transport ilirska bistrica
n. sol. o. 

TOZD Tovorni promet
TOZD Avtoservis
DS Skupne službe

transport naftnih derivatov kemikalij
in drugih tekočin doma in v tujini
v avtocisternah in specialnih nadgradnjah,
servis in remont vozil.

PRIKAZ »ČISTOG« OBLIKA CAROLI-EVE BOLESTI*

Brajša M., Vidaković Z., Dolenčić P.

Sažetak — Prikazan je slučaj asimptomatskog oblika Caroli-eve bolesti. Dijagnoza je utvrđena tek postoperativnom kolangiografijom. Područje sliva lijeve grane hepatikusa pokazivalo je nepravilna, vrećasta proširenja segmentalnih vodova. Takav nalaz predstavlja patološki substrat Caroli-eve bolesti. Istaknuta je vrijednost istovremenog izvođenja sekundarne biligrafije i manometrije žučnih vodova.

UDC: 616.362-007.63:616.361-073.75

Deskriptors: caroli's disease, cholangiography

Radiol. jugosl. 17: 605—608, 1983

Uvod — 1941. godine Le Naour objavljuje svoja zapažanja o kongenitalnoj dilataciji intrahepatičkih žučnih vodova koja je udružena s policističkim promjenama jetre. 1954. godine Grumbach, Bourillon in Auvert iznose slučaj klinički latentnog oblika spomenute bolesti, a J. Caroli i V. Corcos su 1958. godine objavili slučaj kongenitalne dilatacije intrahepatičkih žučnih vodova u »čistom« obliku. Tom prilikom pokušali su izvršiti i klasifikaciju ove bolesti, koja je još i danas nepotpuna (2). Izgleda da postoje dvije grupe: komunikantna i nekomunikantna policistička bolest jetre. U prvu grupu svrstavaju se kongenitalna proširenja intra- i ekstrahepatičkih žučnih vodova koja sadrže žuč i komuniciraju s ostalim djelovima žučnog stabla. Drugu grupu karakterizira postojanje mnogobrojnih cističkih šupljina u parenhimu jetre. Takove ciste su obložene bilijarnim epitelom, ali ne sadrže žuč, nego bistru tekućinu, i u pravilu ne komuniciraju s bilijarnim kanalima (izuzevši slučajeve kada se javlja sekundarna komunikacija). Različiti

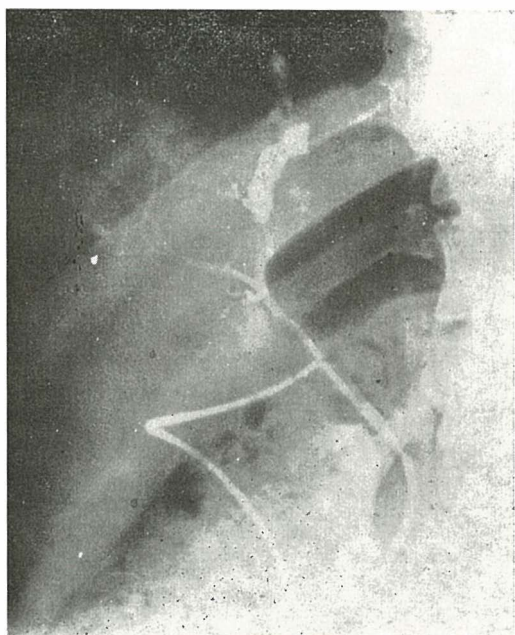
sadržaji ovih šupljina predstavljaju i glavnu razliku ovih dvaju grupa. Nekomunikantna grupa je često udružena s cirozom jetre i portalnom hipertenzijom.

Do sada je opisano svega oko 120 slučajeva ove rijetke bolesti (6).

Prikaz bolesnika — Bolesnik Š. I., star 55 godina, hospitaliziran je zbog verificirane kalkuloze žučnjaka. Zadnje dvije godine povremeno ima atake kolecistopankreatitisa, no bez znakova obstruktivne žutice. Inače se liječi na psihijatrijskom odjelu zbog depresivne neuroze. Tijekom operativnog zahvata učini se kolecistektomija, a zbog nalaza sitnih kongremenata u žučnjaku pristupilo se i eksplorativnoj koledokotomiji. Unutar glavnog žučnog stabla kongrementi nisu nađeni, a nalaz intraoperativne kolangiografije bio je uredan.

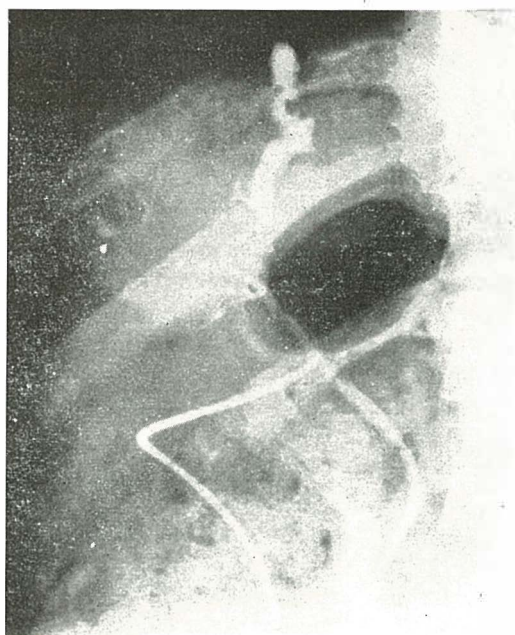
Sekundarna biligrafija (slika 1, 2 i 3) učinjena je šest dana nakon operativnog zahvata. U području sliva lijeve grane hepatikusa prikazala su se nepravilna, vrećasta proširenja segmentalnih žučnih vodova te njihovih aferentnih grana. Konture su im mjestimično nazubljene, a između prošire-

* Predavanje izneseno na IV. znanstvenom skupu radiologa Hrvatske, Osijek, 1982.



Slika 1 — Sekundarna biligrafija s manometrijskim pritiskom kontrastnog sredstva od 18 centimetara vode

Fig. 1 — Secondary biligraphy with manometric pressure of a contrast medium of 18 centimeters of water



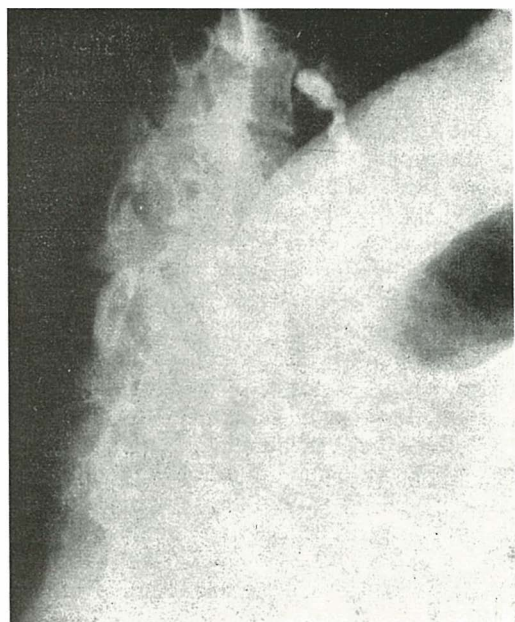
Slika 2 — Sekundarna biligrafija s manometrijskim pritiskom kontrastnog sredstva od 25 centimetara vode

Fig. 2 — Secondary biligraphy with manometric pressure of a contrast medium of 25 centimeters of water

nih mjesta vide se i normalno široki segmenti žučnog voda. Na osnovu ovog nalaza postavlja se dijagnoza Caroli-eve bolesti.

Postoperativni tijek protiče uredno, a na kontrolama nema znakova pogoršanja osnovne bolesti.

Tijekom sekundarne biligrafije izvodili smo i manometriju koja, uz radiološke kriterije, omogućuje veći stupanj sigurnosti kod intepretacije nalaza. Sam postupak mjerenja tlaka u području glavnog žučnog stabla identičan je izvođenju intraoperativne manometrije žučnih vodova, osim što se kod sekundarne biligrafije vrši kroz operativno uveden »T« dren. Ovu metodu uveli su Caroli, 1941 i Mallet-Guy, 1942 (4). Kod našeg bolesnika tlak kontrastnog sredstva, koji je bio potreban za potpuni prikaz bilijarnog stabla, iznosio je između 18 cm (slika 1) i 25 cm stupca vode (slika 2 i 3), što predstavlja normalne vrijednosti. Prednost istovremenog izvođenja sekundarne biligrafije i mano-



Slika 3 — Profilna slika sekundarne biligrafije
Fig. 3 — Secondary biligraphy profile picture

metrije, između ostalog, je i u tome što prilikom injiciranja kontrastnog sredstva u žučne vodove kroz »T« dren možemo dozirati tlak injiciranja. Time izbjegavamo mogućnost nastanka jatrogene rupture intrahepatičkih žučnih vodova. Takova ruptura izgledom može oponašati nepravilna proširenja žučnih vodova koja nalazimo kod Caroli-eve bolesti (1).

Diskusija — Caroli-ovu bolest shvaćamo kao kongentalni oblik policističke bolesti jetre koja se manifestira proširenjem intrahepatičkih žučnih vodova. Razlikujemo »čisti« oblik bolesti i oblike udružene s fibroangioadenomatozom. Za fibroangioadenomatozu karakteristična je proliferacija malih ektatičnih žučnih kanalića. Nema proširenja velikih intrahepatičkih žučnih vodova, a također ne postoji niti predominacija u spolu. U tijeku bolesti postepeno se razvija hepatomegalija i portalna hipertenzija. Između njih postoji niz prelaznih oblika. Kod »čistog« oblika najčešće su prošireni veliki intrahepatički žučni vodovi; to jest veće aferentne grane. Proširenja pokazuju vrečasti ili moniliforman oblik, a lumen im može varirati od 0,5 do 4 centimetara. U tijeku jednog žučnog voda, između proširenih mjesta, mogu se nalaziti segmenti normalne širine ili segmenti s tek naznačenim proširenjima. Po lokalizaciji, razlikujemo duboka intrahepatička proširenja na nivou segmentalnog voda, te površinska ili subkortikalna, na krajevima segmentalnih vodova ili njihovih aferentnih grana. Ova subkortikalna proširenja mogu biti i veća od dubokih. Površina jetre je nepromijenjena, glatka, a tek koji puta pokazuje manje udubine — poput otisaka prstiju — koje odgovaraju lokalizaciji prije spomenutih šupljina.

Caroli-ova bolest može imati difuzni ili lokaliziran oblik. Ovaj posljednji gotovo uvijek zahvaća područje sliva lijeve grane hepatikusa i često je asimptomatski (2, 3, 5, 7). Stjenka proširenog žučnog voda je obložena kubičnim ili cilindričnim epitelom, a koji puta sadrži i pseudopapilomatozne resice. To potvrđuje da se ne radi o pasivnom proširenju, koje bi nastalo sekundarno usljed bilijarne staze, nego govori za hiperplastični, aktivni proces žučnih vodova (2).

Jetreni parenhim nije cirotičan i nikada ne pokazuje znakove portalne hipertenzije.

Najčešća komplikacija kod »čistog« oblika bolesti je intrakanalikularna litijaza, kada konkrementi mogu biti tako brojni da gotovo potpuno ispune kanalni sistem čitavog jetrenog reznja, a descendentnim putem i velike, ekstrahepatičke žučne vodove. Posljedica toga je bilijarna staza i infekcija.

Uobičajene, radiološke metode pretraga bilijarnog stabla (intravenska i infuzijska biligrafija) zbog nedovoljnog prikaza intrahepatičkih žučnih vodova, čak i uz upotrebu tomografije, daju nepotpune dijagnostičke podatke. Kompjutorizirana tomografija i perkutna transhepatička kolangiografija predstavljaju dijagnostičke metode izbora kod Caroli-eve bolesti (1). U našem slučaju, od radioloških, preoperativnih, dijagnostičkih postupaka učinjena je samo intravenska biligrafija i ultrazvučni pregled bilijarnog stabla. Obje pretrage su ukazivale na prisutnost kalkuloze žučnjaka, dok je nalaz širine i oblika žučnih vodova bio normalan.

Prema ispitivanjima Caroli-a i suradnika »čisti« oblici bolesti gotovo se isključivo javljaju kod muškaraca (kao i u našem slučaju). Nasuprot tome, kod žena dominiraju policistička jetra i jednostavne bilijarne ciste. Oblici udruženi s fibroangioadenomatozom javljaju se podjednako kod oba spola.

Zaključak — Caroli-eva bolest predstavlja rijedak oblik policističke bolesti jetre. Karakterizirana je nepravilnim proširenjima intra-, a koji puta i ekstrahepatičkih žučnih vodova. Prema tome bolest se može dijagnosticirati radiološkim preoperativnim dijagnostičkim postupcima prikaza bilijarnog stabla. Metodama izbora smatramo kompjutoriziranu tomografiju i perkutanu transhepatičku biligrafiju. Pomnom analizom i poznavanjem simptomatologije moguće je utvrditi opseg promjena, što upućuje, s jedne strane na prognozu bolesti, a također i ukazuje na mogućnosti načina liječenja.

Abstract

PRESENTATION OF A "PURE" FORM OF CAROLI'S DISEASE

Brajša M., Vidaković Z., Dolenčić P.

A case of an asymptomatic form of Caroli's disease is described. The diagnosis was established only by postoperative cholangiography. The left hepatic duct branch revealed irregular sacklike dilatations of segmental ducts. Such a finding represents a pathologic substrate of Caroli's disease.

The value of carrying out secondary biligraphy and bile duct manometry concurrently has been emphasized.

Literatura

1. Baddely H., Nolan D.J., Salmon P.R.: Radiological atlas of biliary and pancreatic disease. Alden press, Oxford, 1978 (31—32).
2. Caroli J., Corcos V.: La dilatation congenitale des voies biliares intrahepatique. *Revue Me-*

dico-chirurgicale des Maladies du Foie. 39: 1—32, 1964.

3. Comfort M. W., Gray H. K., Dahlin D. C., Whitesell F. B.: Polycystic disease of the liver—a study of 24 cases. *Gastroenterology* 127: 69—74, 1952.

4. Dragojević B.: Hirurška operativna tehnika III. Zavod za izdavanje udžbenika SR Srbije, Beograd, 1967 (419—420).

5. Foulk W. T.: Congenital malformation of the intrahepatic biliary tree in the adult. *Gastroenterology* 58: 253—256, 1970.

6. Golubović G., Stajić M., Begić-Janeva A., Jovanović T., Teodorović J.: Carolieva bolest. *Prikaz slučaja. Gastroenterohepatološki arhiv* 1: 26 do 28, 1983.

7. Marinšek-Čičin-Šain V., Čičin-Šain Š., Agbaba M., Kunštek N., Katušić M.: Kompjutorizirana tomografija u analizi ciste jetre i njima sličnih bolesti. *Radiol. Jugosl.* 15: 117—124, 1981.

Adresa autora: Brajša dr Mladen, Zavod za radiologiju Kliničke bolnice »Dr. O. Novosel«, Zajčeva 19, 41000 Zagreb.

PRETPLATNICIMA ODNOSNO PRIMAOCIMA REVIJE

Pretplatnike odnosno primaoce revije učtivo pozivamo na redovito uplaćivanje godišnje pretplate. Umoljavamo sve, da nam jave eventualne promene svojih adresa.

Godišnja pretplata iznosi za pojedince 500.— dinara, tako da za pretplatnike ne znači nikakav teret, a za redakciju revije predstavljaju prihodi od pretplata značajan finansijski izvor.

Reviju šaljemo po spiscima članova republičkih i pokrajinskih sekcija za radiologiju i nuklearnu medicinu, zato molimo one članove, koji ne žele biti pretplatnici, da nam to jave, a istovremeno i vrate sve primljene primerke našeg časopisa na adresu redakcije.

Redakcija revije

DEVELOPMENT OF PION RADIOTHERAPY AT TRIUMF

Korbelik M.

Abstract — Before the pion beam treatment of deep-seated tumors at TRIUMF could have started, it has been necessary to perform a broad spectrum of preparatory studies and testing that took over 12 years. This work, which ascertained reliable function of pion beam channel with upgraded dose rates and provided good predictions of the effects of pions on humans for variety of tumor treatments, is shown in this paper. The initial clinical results, as well as the program that should lead to randomized trials of primary tumors is discussed.

UDC: 616-006:615.849.12

Deskriptors: radiotherapy-methods, pions

Radiol. Jugosl. 17: 609—616, 1983

Introduction — One of possible ways for improvement of the effectiveness of radiotherapy is the employment of high LET (linear energy transfer) radiation with improved depth dose localisation. From this concept arise all the efforts for introduction of radiotherapeutic use of pions (negative pi-mesons) and heavy ions.

The potential advantages of using pions for radiotherapy result from the physical nature of the pion particle and the manner in which it interacts with matter. Pion is a type of elementary particle; its mass is 273 times mass of electron, and its has charge of electron. An energetic pion entering matter is constantly slowed down, transferring its energy to the surrounding atoms at a rate which increases as the pion slows down. When the pion eventually stops (at a depth depending on its initial energy), it is captured by an atomic nucleus of the material, bound in a pionic orbital. It will cascade into more tightly bound orbitals and finally interact with nucleus and deposit its rest mass energy. Consequently, the nucleus if fragmented, releasing a number of secondary

particles (neutrons, protons, alpha particles and others). This phenomenon is known as a pion star. The star products give 50 % of their energy within 0.05 cm range; a fraction of it is in the form of densely ionising radiations of high LET.

Because of such increased energy deposition at pion stopping area the dose distribution is favourable for the depth localisations needed for the treatment of deep-seated tumors. In comparison, photons and neutrons show ordinary dose distributions, with the greatest biological effect at the surface of the irradiated area and then constantly diminishing with penetration (require multiportal treatment). On the entrance plateau, the radiobiological properties of pion radiation are similar to those of any other sparsely ionising radiation (RBE close to unity and large OER), and this allows some sparing of normal tissues. By contrast, at pion stopping region (Bragg peak) the stars production contributes significantly not only to the dose, but also RBE is increased and OER reduced by the presence of high-LET component.

Abbreviations:

TRIUMF — TRI University Meson Facility (Vancouver, Canada)

LAMPF — Los Alamos Meson Physics Facility (New Mexico, USA)

SIN — Swiss Institute for Nuclear Research

LET — Linear energy transfer

OER — Oxygen enhancement ratio

RBE — Relative biological effectiveness

OGF — Oxygen gain factor

CT — Computed tomography

At TRIUMF (TRI University Meson Facility) in Vancouver (Canada) pions are produced by 100 μ A beams of 500 MeV protons, accelerated in a large isochronous cyclotron, guided to beryllium target. From there the biomedical beam line guides collected pion particles into the patient irradiation area.

Since the clinical treatments at LAMPF (Los Alamos Meson Physics Facility) are at least temporary suspended due to funding problems, TRIUMF remains the only facility of its kind in North America. A similar facility exists only in Switzerland (SIN at Villigen) and Soviet Union is building one in Moscow.

Pre-clinical studies — Physical measurements: The biomedical facility at TRIUMF delivered its first beam in June 1975. The initial studies were directed towards understanding the operation of the beam line (to determine the optimal tuning of the channel) and measuring certain physical and dosimetric (also microdosimetric) properties of pion beams (11, 12). The physical characteristics of the beam are constantly being improved (e. g. electron contamination reduced) and the dose rate capacities increased.

A linear programming technique (8) was used to generate the dose distributions by range-modulation. In such way the peak could be spreaded to cover an extended volume requested for a tumor treatment. In order to obtain an iso-effect at target region special shaping of the depth-dose distribution is necessary, since the high LET contribution and RBE varies with depth.

Radiobiological studies: The radiobiological studies needed before the patient treatment could be started have to include:

— firstly, the measurements of RBE throughout the dose distributions (this also facilitates development of iso-effect distributions), and

— secondly, the assesement of normal tissue damage (both acute and late effects) in several different animal tissues.

a) Biological measurements **in vitro**: Since it is expected that the radiobiological properties of the beam will vary with the position in the pion dose distribution, specially along the axis of a pion beam, the detailed measurements are needed to register the changes in the radiobiological effect. The most suitable for such measurements are mammalian cells cultured **in vitro**, whose survival (colony formation) as the function of a pion dose could be accurately determined. Most measurements of this type have been done using Chinese hamster ovary (CHO) cells grown in suspensions. For irradiation experiments cells were suspended in 37° C medium containing 25 % gelatin (G 8, Fisher Scientific) at a concentration of $2-5 \times 10^5$ cells/ml. The suspensions were loaded into ABS (acrylonitrile butadien styrene) plastic tubes (30 cm long, 1.2 cm inside diameter). Each tube was then cooled to 0° C (which caused the gel to become stiff), placed in a phantom which was also filled with 25 % gelatin, aligned with the beam axis and irradiated at 0° C. After irradiation gel was extruded and sliced at 2 mm intervals or greater, re-dissolved in warm medium and appropriate aliquots were plated for colony formation. A profile of the biological effectiveness of the radiation dose distribution along the length of the tube is thus obtained.

This gel technique allows accurate reconstruction of the pion biologic effects throughout the dose distribution, because spacial positions of the cells during irradiation can be quite precisely defined. Also the 25 % gelatin-medium matrix has an elemental composition which is equivalent to that of soft tissue; that is very important for assesement of the effect of pion star forma-

	Depth in water (cm)	Relative dose	Cell survival	
			peak dose 4.42 Gy	peak dose 6.91 Gy
Entrance plateau	10	0.8	0.2	0.06
Proximal peak	20	1.0	0.06	0.015
Peak centre	22.5	1.0	0.05	0.007
Distal peak	25	0.95	0.04	0.005
Terminal section	30	0.2	0.8	0.7

Table 1 — Values from cell survival profiles obtained for pion beam modulated to give a uniform dose over depths 20–25 cm. Data for CHO cells irradiated in 25% gelatin/medium (from ref. 13)

tion. The details of cell cultivation and gel techniques were described elsewhere (11, 13).

Table 1 shows the results of experiments which examined cell killing along the pion beam axis. The beam was modulated to provide uniform dose to tissues over 20–25 cm depth range. The depth dose distribution is described by the changes in the relative dose, while the resulting cell survival (obtained by irradiating two gel tubes, first to 4.42 Gy and second to 6.91 Gy) give the profiles of the biological effects for the given physical dose distribution.

The results from table 1 demonstrate that although in the peak region the physical dose is uniform, cell inactivation increases toward the distal edge of the peak, where the contribution of high LET is maximal. Since for the radiotherapeutic purposes a more uniform biologic effect throughout the tumor volume is needed, the dose profile must be reshaped by reducing the physical dose at the distal edge of the peak. This is achieved by altering the momentum distribution transmitted through the beam line.

In order to obtain complete survival responses (cell survival vs. pion dose) a family of survival versus depth profiles were determined by using a series of gel tubes irradiated to different pion doses. The conventional survival curves can be then constructed by cross-plotting the data from the survival profiles. For comparison the response of the same cell population to 270 kVp x-rays was measured in the same experiment. This allows RBE determinations to be made at any survival level.

Alternatively, from the measurement of the fraction of the dose resulting from pion stars, performed with the physical charac-

terization of the beam, it is possible to predict the radiobiological properties of new beam tunes. These data could be fitted to a mathematical model which also enables the construction of survival curves (6).

The gel technique described above allowed detailed mapping of the biological effectiveness of a given pion beam (16). This was performed for a number of pion beams, having different stopping volumes, where both the width of the stopping peak and the peak size varied. It was established that there are two distinct factors influencing the RBE in opposite directions when the treatment volume is increased in all dimensions:

1) RBE decreases with increasing peak widths, because the fraction of dose from passing pions increases.

2) RBE increases when the field size is increased without altering the peak width, because of a larger contribution from star neutrons (14, 15).

It was concluded that, at least for isotropically altered volumes, the average RBE advantage may remain relatively independent of treatment volumes.

The presence of high LET component in pion beams results in a decreased OER. For the determination of OER CHO cells were suspended in 10% gelatin/medium, aliquots of 0.5 ml of cell suspension were placed into 5 ml glass tubes which were then cooled to 0°C. Over the hardened cell suspension in gelatin/medium, 4.5 ml of cold medium was pipetted and the tubes were capped with silicone stoppers. For hypoxic samples ten times higher cell concentration was used (2×10^6 per ml), and purified nitrogen was flowed for 2 hours over the cell suspension (for details see ref. 9). Aerobic

and hypoxic samples were irradiated at 0° C in the peak pion position (unmodulated beam) and x-ray irradiations served as the control. The survival curves for cells irradiated in air and for cells irradiated in hypoxia were obtained and OER values were calculated for surviving fractions of 0.1 and 0.01, and were found to be 2.75 and 2.95 respectively for x-rays, and 2.25 and 2.35 for peak pions. This means that oxygen effect with peak pions is reduced to approximately 80 % of that obtained with x-rays. The ratio of x-ray to peak pion OER values is 1.23 or 1.24, which is called oxygen gain factor (OGF) (9). In spite of reduced OER values for peak pions the hypoxic sensitizer misonidazole retained a considerable degree of its effectiveness in sensitizing the hypoxic samples (Palcic, Korbek, Skarsgard, to be published).

The extent of split dose recovery was also explored. Results show that recovery in the plateau (etance) pion region is comparable to that for x-rays, while for peak pions recovery between two doses is significantly reduced, but it is still present (9). These results predict a difference in the response to fractionated regimes of radiotherapy compared to radiotherapy with photons; this was later confirmed.

b) **In vivo** studies: In order to obtain results that would more closely reflect the effectiveness of pion beams in normal human tissue and for conventional fractionation schedules, one has to move from **in vitro** to **in vivo** systems. Besides the reaction of normal tissues one has to investigate the effects on various animal tumor models, looking for indications which clinical situations may best benefit from pion radiotherapy.

First results for RBE values of normal tissues were obtained for marrow and skin in mice experiments. Femoral marrow cells were removed from (C57B1/6B × C3H/HeB)F₁ mice, suspended in 25 % gelatin and irradiated at 0° C in plateau or peak position of pions (dose rates 2—3 cGy/min), or with 270 kVp x-rays. Both, spleen colony formation **in vivo** and granulocyte/monocyte/macrophage colony formation **in vitro**, assays were used to measure the response of bone

marrow (11). The comparison of pion and x-ray effects gives RBE's that are with the both endpoints of similar value. The plateau RBE was about 1.0 and the peak RBE was 1.1 or somewhat higher (1.4—1.5) if ⁶⁰Co γ-rays were used as reference.

One of critical normal tissues in radiotherapy is skin. At TRIUMF the assesement of the pion radiation effects on mouse skin (foot) and pig skin was undertaken. In these studies a variety of fractionation regimes was examined, using the method of Fowler et al. (2) in order to analyze iso-effects at low doses. The unmodulated pion beam was used to obtain maximum dose rate (20 cGy/min), with exposures at the centre of the stopping peak, that was 4.5 cm wide at 90 % of maximum dose. The animals were not anesthetized for these experiments (11, 13).

From the series of mouse foot experiments employing from 1 to 20 dose fractions the complete response curves for both pions and x-rays were determined (skin reaction score vs. dose per fraction), and the RBE values were obtained. The results show that RBE for acute skin reaction is dose dependent. The values of 1.1 to 1.2 were obtained with one or two fractions, whereas for 10 or more dose fractions the RBE of pions is 1.5 to 1.6 for this normal mouse tissue (1).

In studies of pion effects on swine skin a standard regimen of 10 daily fractions in 10—14 days has been used, and both the early acute reaction (2—6 weeks) and so-called medium term reaction (1.5—7 months post-irradiation) have been evaluated. The value for RBE observed for the early reaction was approximately 1.4. For the medium term reaction the results appeared to somewhat differ for two diferent breeds of pigs: The purebred Yorkshire pigs had the RBE higher than for early reaction (over 1.6 for 3.3 pion Gy), whereas animals of a mixed Yorkshire-Landrace breed showed again RBE of approximately 1.4, as was the case with the early reaction (1).

Further studies yet to be done include evaluation of pion effects on some other normal tissues, notably mouse intestinal epithelium, mouse lens and rat spinal cord.

So far, the effects of TRIUMF pions on animal tumors was examined only on the mouse squamous carcinoma, giving the RBE of 2.2 and an OGF of 1.3 (10). In this work, live tumor-bearing mice were irradiated and then the recipient mice were used for the assay of survival of clonogenic cells.

Clinical program — The experimental work with animals, although still in progress, has already provided good predictions of the effects of pions in humans and of the pion doses recommended for the initial use in a number of different treatment protocols. For instance, mouse skin and pig skin studies indicate that pion beams are 40 to 50% more effective than x-rays when used in comparable treatment schedules, and this factor was used in choosing the pion doses for patients.

The basis for pion radiotherapy program comes from the experience with pion treatment at LAMPF. The strategy of phased development leading to a gradual increase in dose and treatment volumes was agreed to by SIN and TRIUMF in order to develop acceptable international trials between the three groups. In this process the techniques of patient positioning and immobilisation, tumor localisation and treatment planning are developed and standardised. Concomitantly the work on upgrading the existing beam line and to achieve high beam current is in progress.

The development of clinical program is envisaged in the following steps (17):

1. Start with multiple skin metastases. The goal is to establish RBE for acute epidermitis. Treatment method static. Clinically palliative treatment.

2. Larger subcutaneous metastases or surgically recurrent masses. Physical goal is to confirm dose distribution of treatment plan. Treatment method dynamic — spot scan, no tissue inhomogeneities. Clinically palliative.

3. Advanced regionally localized tumors, various sites. To seek optimum dosage, explore boost therapy and radiation adjuncts. Dynamic treatment — scanning with spot beam or static treatment of large volumes at deep-seated sites; compensations for tis-

sue inhomogeneities. Clinically curative goal.

4. Randomized trials of primary tumors. The aim is to make comparison with "best available treatments". Treatment method is optimal static or dynamic scanning mode. Clinically curative goal.

Subcutaneous nodules: The clinical program at TRIUMF started in November 1979 with treatment of patients with subcutaneous metastases. In this initial program ten patients with malignant subcutaneous nodules arising from a variety of malignancies were treated. They had 14 lesions treated with pions and 37 other nodules treated with 280 kVp x-rays. Inter comparisons of skin reactions from graded doses of these two radiations enabled RBE determination for pions (4).

For pion treatments a plexiglass bolus and brass collimator assembly were mounted to the last quadrupole magnet of the beam line. An accurate beam positioning was performed by using an indirect optical viewing system looking along the beam axis. The field aperture was 4 cm in diameter; thus this defined the size of tumor nodules suitable for treatment. The pion doses were delivered in the following way: 10 fractions over 11–12 days with dose 27 to 33 Gy, 9 fractions over 11 days with 29.25 Gy, and for 3 fractions over 4 days the dose was 19 Gy.

The doses for x-rays were planned to cover an RBE range of 1.48–1.76 in 10 fraction treatments, that was 40–52.5 Gy. For 9 fractions an RBE range of 1.3–1.46 was assumed, covering doses of 38.25–42.75 Gy. Finally for 3 fractions over 4 days assumed an RBE range of 1.3–1.5, corresponding to 24.7–28.5 Gy. The dose rate was 18 cGy/minute for pions and 50 cGy/minute for x-rays.

The treatment involved at least one nodule irradiated with pions in each patient, and three or more nodules with x-rays. The intensity of acute skin reactions was scored in usual 4 degrees: erythema = 1, dry desquamation = 2, moist desquamation = 3, ulceration = 4. This was assessed not only clinically, but also with serial colored pho-

tographs, so that differences in the rate of development of peak intensities could be taken into account. There were no striking dissimilarities in time course reactions for pion and x-ray treated patients for different fractionation regimes. Pion reactions appear to develop more quickly and heal sooner than x-ray reactions.

Summarily, an RBE range from 1.43—1.67 (a mean value of about 1.5) resulted for 10 fractions treatment, and for 3 fractions the data suggested an RBE not higher than 1.3. This results are in reasonable agreement with results obtained in similar studies at LAMPF (7) and SIN (18). Tumor responses have not shown evidence of regrowth of the nodules, but detailed comparison of responses was not a primary purpose of this study.

Deep-seated tumors: Phase I-II studies for pion treatment of brain tumors and advanced pelvic malignancies started in May 1982. They should ultimately lead to randomized Phase III trials of pions versus photons alone. Before that it has to be established firstly, whether the skin RBE estimate can be safely applied to deeply located tumors, and secondly, to assess the effects of dose escalation by increasing the size of dose per fraction and later the total number of fractions to tolerance levels.

For the initial phase of brain tumor treatment program it was chosen to apply pion boost therapy to primary tumor sites, because of the low dose per fraction used, allowing practical treatment times despite the technological constrains at TRIUMF.

Along with groups at SIN and LAMPF it was agreed to collaborate in a study of Pion-Boost-Therapy in Glioblastoma Multiforme (Grades 3—4). It was decided that the pion boost dose to the primary site to the primary site would be 17.5 Gy (as 14 fractions in 3 weeks) in addition to 40 Gy megavoltage whole brain irradiation (20 fractions in 4 weeks).

Treatment planning techniques that have evolved for this program include the use of CT scanner, whose data are transferred to the lateral skull film to enable the delineation of the target volume. A compensation filter (for variations in tissue density within

the volume being treated) is then constructed individually for each patient. Next, simulator radiography in the treatment position is used to verify the localisation and field size.

Pion treatment of brain tumors is delivered using a spot scan mode and parallel-opposed port technique. A hexagonal array of 37 closely spaced small spots of pions are focused as pencil beams (approximately 2 cm diameter) on the external surface of the body. The range of their peak intensity, which is designed to uniformly encompass the tumor, is controlled by a range shifter in conjunction with bolus and compensating filters. Under computer direction the range shifter inserts plastic absorbers of various thickness in the beam path to vary the depth of penetration of the pion beam. The patient, placed in the treatment position with his head immobilized in an individually constructed plastic shell, is lying on the scanning couch, which is computer controlled and can be moved in 3 dimensions with precision to within 1/2 millimetre (14). Treatment times were 15—25 minutes.

In this case, it should be noted that the pion dose distribution in the axial dimension of the opposed fields is infinitely superior to Cobalt 40 therapy.

Treatment of patients with advanced pelvic malignancies with pion therapy only started in August 1982. These should include bladder, cervix, prostate and rectum tumors. The treatment techniques are still evolving. It is necessary to treat patient resting on their sides, so that special immobilization shells have to be constructed. The first patient with rectal cancer was treated to a dose of 20 pion Gy in 10 fractions over 11 days using a single field. The pion stopping peak was shaped to give uniform biological effect throughout the tumor depth.

Some of the patients with bladder cancer were treated with opposed fields, the other with a single anterior field. The dose was 25 pion Gy in 10 fractions over 11—12 days. Treatment times were as long as 1 hour for pelvic patients.

Altogether 12 patients with deep-seated tumors were treated with pions by end of 1982.

Conclusion — The pion beam treatment of deep-seated tumors at TRIUMF is the culmination of over 12 years of planning, testing and study. In this process

1. the physical characteristics, tuning and modulation of the pion beam have been de-tailly documented and mastered,

2. the dose rate capacities have been constantly upgraded and further increases are expected in the future,

3. studies using cultured mammalian cells have provided radiobiological data needed to learn about RBE and OER factors of pions used, and to verify the biological effect at different localisations for a variety of treatment volumes,

4. radiobiological studies with animals have explored the the effects of different fractionation schedules (simulating possible situation in patients), and specificity of the effects on some normal tissues.

All this work has provided good predic-tions of the effects of pions on humans and of the pion dose which should be used for a variety of treatments. This unabled the start of patient treatment, which was de-signed in such a way to allow for the gra-dual approach to the main goal, which is randomized trials of primary tumors. In this process more reliable data for skin and other normal tissues RBE's are gathered (late effects included), by means of dose escalations tolerance levels are being estab-lished, and techniques for patient treatment and planning are being evolved.

Pre-clinical studies at TRIUMF, in con-junction with similar work at LAMPF and SIN, and also related studies of heavy ions, protons and neutrons have, within last 5—6 years, made remarkable progress in widen-ing our knowledge of physics and radiobio-logy of high LET particle beams. Great deal of data have become available about the depth dose distributions, RBE, OER, and their relationship for charged particles.

The potential applicability of pions in radiotherapy has to be considered upon ex-amination of all advantages and disadvan-tages in comparison with other sorts of ra-diations. The factors that are decisive in this competition of different radiation beams are quality of physical dose distribution and

high LET advantages, consisting of oxy-gen gain factor (OGF), and reduced repair and age response. The other important aspects are still unknown specificities in late effect variations and production/main-tenance costs.

The best performance in terms of physical dose distribution is offered by protons, which are also the cheapest charged par-ticles. However, their biological properties are similar to γ -rays (low LET).

The best biological properties are offered by argon ions (the highest OGF), but they give dose distributions that are not better than 22 MeV x-rays performance.

Neutrons are the cheapest among high LET beams, and their biological properties are surpassed only by argon ions, but dose distributions are quite modest.

Pions are situated somewhere inbetween the extreme values offered by protons and argone ions. They are comparable to car-bone and neon ions in dose effect distribu-tions (neutron contribution in stars prevents maximal sharpness of the beam edges), but dose rate limitations are still a complicating factor.

The final judgement about pions in radio-therapy has to wait until more clinical work is carried out and answers found on some important questions, like: Are superb phy-sical dose distributions worthwhile, and, Are the good clinical results depending more on good physical or good biological (high LET) properties of beams (17, 18).

Sažetak

RAZVOJ PI-MEZONSKE RADIOTERAPIJE NA TRIUMF-U

Korbelik M.

Tijekom 1982. godine počelo se na TRIUMF-u (Vancouver, Canada) zračitj negativnim pi-mezonima (pionima) prve pacijente s duboko-ležećim tumorima. Da bi se došlo do ove faze u razvoju pionske radioterapije na TRIUMF-u trebalo je proći preko 12 godina temeljitih priprema, planiranja i testiranja, što je prikazano u ovom član-ku.

U prvoj fazi obavljena su opsežna ispitivanja fizike pionskog zračenja, dozimetrije i modulaci-je pionskog snopa, te je neprekidno rađeno na usavršavanju pionskog kanala i povećanju kapa-citete doza. U slijedećoj fazi bilo je potrebno

upotrebom *in vitro* kultura animalnih stanica detaljno ispitati radiobiološko djelovanje pionskog zračenja: efekt u različitim lokalizacijama pri raznim veličinama volumena koji se zrači, RBE i OER faktore, te sposobnost reparacije subletalnih oštećenja. Također su bile potrebne opsežne radiobiološke studije na životinjama da bi se ispitalo djelovanje raznih režima frakcionizacije pionskog zračenja, te specifične osjetljivosti pojedinih normalnih tkiva. Time se došlo do pouzdanih prognoza o tome kakve bi efekte pionsko zračenje trebalo pokazati na pacijentima i koje doze bi se trebale upotrebljavati. Prikazani su prvi rezultati kliničkih ispitivanja i program pionske radioterapije na TRIUMF-u.

References

- Douglas B. G.: Pion beam studies in mice and pigs. In: Pion and heavy ion radiotherapy: pre-clinical and clinical studies (Skarsgard L. D., ed.), Elsevier/North-Holland, New York, 1983 (in press).
- Fowler J. F., Morgan R. L., Silvester J. A.: Experiments with fractionated x-ray treatment of the skin of pigs. I. Fractionation up to 28 days. *Brit. J. Radiol.* 36: 188—196, 1963.
- Fowler J. F.: Workskop summary (Particles in Radiation Therapy III, Huston, 1982). *Int. J. Radiat. Oncol. Biol. Phys.* 8: 2207—2210, 1982.
- Goodman G. B., Douglas B. G., Jackson S. M., Kornelson R. O., Ludgate C. M., Skarsgard L. D.: Pions, Vancouver. *Int. J. Radiat. Oncol. Biol. Phys.* 8: 2187—2190, 1982.
- Hall E. J.: The particles compared. *Int. J. Radiat. Oncol. Biol. Phys.* 8: 2137—2140, 1982.
- Henkelman R. M., Lam G. K. Y.: Prediction of biological effect of pion irradiation using the star distribution to determine the high LET dose. In: Proceedings of the sixth symposium on microdosimetry, Brussels, May 22—26, 1978. (Booz J., Ebriot H. G., eds.), Harwood Academic Publishers, London, 1978 (497—506).
- Klingerman M. M., Sala J. M., Wilson S., Yuhas J. M.: Investigation of pion-treated human skin nodules for therapeutic gain. *Int. J. Radiat. Oncol. Biol. Phys.* 4: 263—265, 1978.
- Lam G. K. Y., Henkelman R. M., Harrison R. W., Skarsgard L. D., Palcic B.: Uniform depth dose distribution for biological irradiation using negative pions. *Phys. Med. Biol.* 24: 1243—1249, 1979.
- Palcic B., Korbelik M., Skarsgard L. D.: Oxygen enhancement ratio and split dose recovery with pion beams. In: Pion and heavy ion radiotherapy: pre-clinical and clinical studies (Skarsgard L. D., ed.), Elsevier/North-Holland, New York, 1983 (in press).
- Sakamoto K., Okada S., Lam G. K. Y., Henkelman R. M., Skarsgard L. D.: The comparative survival of clonogenic cells of a murine epithelioma irradiated *in vivo* with 250 kVp x-rays, ^{60}Co gamma rays or negative pions produced by the cyclotron at TRIUMF. *Radiology* 133: 501—505, 1979.
- Skarsgard L. D., Henkelman R. M., Lam G. K. Y., Palcic B., Eaves C. J., Ito A.: Pre-clinical studies of negative pi-mesons at TRIUMF. In: Treatment of radioresistant cancers (Abe M., Sakamoto K., Phillips T. L., eds.), Elsevier/North Holland, New York., 1979 (127—144).
- Skarsgard L. D., Henkelman R. M., Lam G. K. Y., Palcic B., Poon M. N.: Pre-clinical studies of the negative pi-meson beam at TRIUMF. *Rad. Environm. Biophys.* 16: 193—204, 1979.
- Skarsgard L. D., Henkelman R. M., Eaves C. J.: Pions for radiotherapy at TRIUMF. *J. Can. Assoc. Radiol.* 31: 3—12, 1980.
- Skarsgard L. D., Palcic B., Korbelik M., Lam G. K. Y.: Cellular studies of RBE and split-dose recovery using the TRIUMF biomedical pion beam. *Radiat. Res.* 87: 407, 1981 (Abstract).
- Skarsgard L. D., Palcic B., Douglas B. G., Lam G. K. Y.: Radiobiology of pions at TRIUMF. *Int. J. Radiat. Oncol. Biol. Phys.* 8: 2127—2132, 1982.
- Skarsgard L. D., Palcic B., Lam G. K. Y.: RBE mapping in pion beams using the gel technique. In: Pion and heavy ion radiotherapy: pre-clinical and clinical studies (Skarsgard L. D., ed.), Elsevier/North-Holland, New York, 1983 (in press).
- von Essen C., Blattmann H., Crawford J. F., Fessenden P., Pedroni E., Perret C., Salzman M., Shortt K., Walder E.: The piotron: initial performance, preparation and experience with pion therapy. *Int. J. Radiat. Oncol. Biol. Phys.* 8: 1499—1509, 1982.
- von Essen C., Blattmann H., Bleher A., Cordt I., Crawford J., Erdman A., Fessenden P., Geiger A., Gerber C., Hugentabler E., Pedroni E., Perret C., Poerschke P., Salzman M., Schaeppi K., Shortt K., Stadelmann G.: Initial clinical experience with the PIOTRON. In: Pion and heavy ion radiotherapy: pre-clinical and clinical studies (Skarsgard L. D., ed), Elsevier/North-Holland, New York, 1983 (in press).

ACKNOWLEDGEMENTS

The pre-clinical and clinical pion program at TRIUMF is headed by dr. L. D. Skarsgard. Cellular radiobiology studies are led by drs. L. D. Skarsgard and B. Palcic, physics and dosimetry by drs. G. K. Y. Lam and R. O. Kornelsen, animal radiobiology by drs. C. J. Eaves (formerly) and B. G. Douglas, and clinical projects by dr. G. B. Goodman. Besides them a number of other coworkers are (or were) participating, including the author of this paper.

Author's address: Dr. M. Korbelik, Onkološki inštitut v Ljubljani, Zaloška c. 2, 61000 Ljubljana.

I. STANIČNA OŠTEĆENJA NAKON IONIZIRAJUĆEG ZRAČENJA — MOLEKULARNA TEORIJA

Osmak M., Petrović D., Ferle-Vidović A.

Sažetak — Prikazana je molekularna teorija oštećenja stanica ionizirajućim zračenjem. Teorija polazi od pretpostavke, da je uzrok svih bioloških efekata zračenja (kromosomske aberacije, somatske mutacije, maligna transformacija, letalnost...) posljedica iste lezije i to nepopravljenog dvolančanog loma u deoksiribonukleinskoj kiselini (DNK) ozračene stanice. Navedeni su eksperimentalni podaci koji potvrđuju ovu teoriju.

UDC: 612.014.482

Deskriptors: radiation injuries, radiation effects

Radiol. Jugosl. 17: 617—621, 1983

Radiobiološki efekti posljedica su unošenja viška energije u živi organizam. Za nastanak bioloških promjena veoma je važna osim same količine i prostorna raspodjela te energije u blizini traga ionizirajuće čestice. Posljedica predaje energije takve čestice okolnim atomima su strukturne i funkcionalne promjene molekula. Ukoliko su pogođene molekule, čiji je netaknuti integritet nužan za normalno funkcioniranje stanice, onda takve promjene mogu biti uzrok različitim poremećajima, te smrti stanice. Takve molekule mogu se oštetiti direktno, to jest tako, da ih pogodi i ošteti sama ionizirajuća čestica ili indirektno, posredstvom reaktivnih slobodnih radikala nastalih djelovanjem zračenja na druge, manje važne molekule, kao što su na primjer molekule vode.

Efekti zračenja u biološkom sistemu ovise o količini absorbirane energije i o njenoj prostornoj raspodjeli, odnosno o linearnom prijenosu energije (Linear Energy Transfer = LET) po jedinici pređenog puta ionizirajuće čestice. Što je količina absorbirane energije veća, to što su ionizacije u danom volumenu gušće, to će i nastala oštećenja biti teža. LET se najčešće izražava u keV/μm

tkiva jedinične gustoće. Obzirom na LET, zračenja se dijele na zračenja niskog LET-a (X, gama, beta zrake), čiji je prosječni LET manji od 10 keV/μm, te zračenja visokog LET-a (alfa čestice, neutroni, protoni itd.), sa LET-om većim od 10 keV/μm.

Mehanizmi nastanka, kao i popravka specifičnih bioloških oštećenja nastalih djelovanjem ionizirajućeg zračenja nisu u potpunosti objašnjeni. Radiološka istraživanja su pokazala, da je deoksiribonukleinska kiselina (DNK) u stanici kritična meta ionizirajućeg zračenja. Danas se, na temelju eksperimentalnih podataka pretpostavlja, da je uzrok smrti stanice oštećenje DNK i to nepopravljeni dvolančani lom (11).

Tokom razvoja radiobiologije, predlagani su različiti modeli, kojima bi se objasnila veza između primarne radiolezije i različitih bioloških efekata zračenja. Ispitivanja su pokazala, da doza-efekt krivulje dobivene nakon fotonskog zračenja imaju sličan oblik za indukciju dvolančanih lomova (14), kromosomske aberacije (3, 10, 24), somatske mutacije, maligne transformacije (2, 15, 20), preživljavanje stanica (4, 5, 12, 22), dominantnu letalnost. Zbog toga se pretposta-

vilo, da ne samo smrt stanica, već i ostali biološki efekti zračenjem potječu od jednog, specifičnog tipa zračenja izazvane molekularne lezije. Kao teoretski model koji povezuje primarnu radioleziju na razini molekule i različite biološke efekte kao njenu posljedicu, danas je vrlo često citirana molekularna teorija Leenhoutsa i Chadwicka (17). Ova teorija temelji se na fizikalno-kemijskim procesima djelovanja zračenja na stanice, te na biokemijskim mehanizmima popravka lezije, kao i biološkom značenju oštećenja.

Molekularna teorija polazi od slijedećih osnovnih pretpostavki:

1. Efekte zračenja najlakše je opisati ako se pretpostavi, da svi potječu od jednog tipa oštećenja.

2. Nuklearna DNK koja nosi genetske informacije u stanici najvažnija je molekula čiji je integritet nužan za normalnu diobu stanice.

3. Zračenje vjerojatno izaziva prekide u lancima DNK, a najkritičniji od njih je dvolančani lom u DNK. Dvolančani lom predstavlja potpuni prekid integriteta molekule.

4. Različiti efekti zračenja dobiveni pod različitim eksperimentalnim uvjetima u vezi su sa brojem dvolančanih lomova u DNK, koji su nastali i ostali efektivni.

5. Broj nastalih dvolančanih lomova ovisi o fizikalno-hemijskim procesima prijenosa energije i kompeticije radikala, koji su opet ovisni o kemijskoj okolini DNK stanice u vrijeme zračenja.

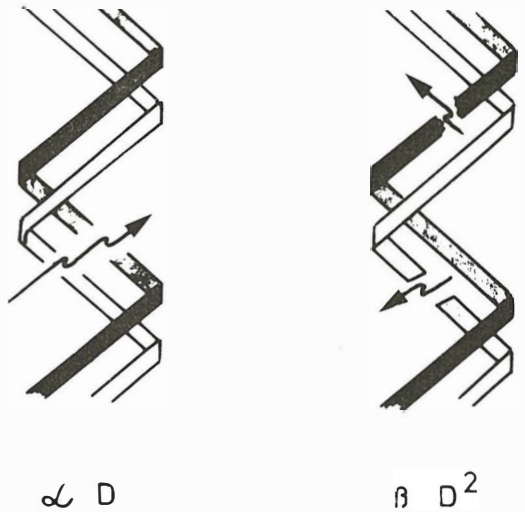
6. Broj dvolančanih lomova u DNK koji su nastali i ostali efektivni, ovisi o biokemijskom popravku oštećenja u DNK, na kojeg mogu utjecati metabolički uvjeti u toku i nakon zračenja.

DNK eukariotskih stanica čine dva polinukleotidna spiralno savijena lanca, uzdužno povezana preko šećera i fosfatnih grupa. Lanci su poprečno povezani vodikovim vezama između komplementarnih purinskih ili pirimidinskih baza. Poredak baza osigurava normalno funkcioniranje stanica, kao i njihovu diobu (28).

Dvolančani lom u molekuli DNK može nastati na dva načina. Jedna ionizirajuća čestica može prolazom tik uz molekulu DNK simultano djelovati na oba lanca DNK i time izazvati dvolančani lom. U ovom slučaju,

broj nastalih dvolančanih lomova direktno će ovisiti o veličini absorbirane doze. No dvolančani lom može također nastati i neovisnim djelovanjem dvije ionizirajuće čestice, od kojih će svaka izazvati lom u jednom lancu DNK. U ovom slučaju broj nastalih dvolančanih lomova biti će proporcionalan kvadratu absorbirane doze zračenja. Pri tome, nakon absorbiranja doze (D) zračenja, broj nastalih dvolančanih lomova u stanici iznosi (slika 1):

$$N = \alpha D + \beta D^2 \quad (1)$$



Slika 1 — Shematski prikaz dvojakog načina indukcije dvolančanih lomova u DNK djelovanjem ionizirajućeg zračenja

Fig. 1 — Schematic representation of the two modes of induction of double-strand breaks in DNA by ionizing radiation

Samo mali broj lomova potječe od direktnog djelovanja zračenja na molekule DNK. Većina lomova posljedica je interakcije radikala vode nastalih zračenjem u blizini molekule DNK i same molekule DNK. Zbog toga α i β koeficijenti sadrže niz parametara koji se odnose na fizikalne, fizikalno-kemijske i kemijske procese nastanka dvolančanih lomova, kao i biokemijske procese popravka dvolančanih lomova. Ovi koeficijenti, dakle, ovise o vrsti stanica, kemijskim uvjetima u staničnoj jezgri, te o vrsti zračenja:

$$\alpha = 2 n \mu k \Omega k \quad (2)$$

$$\beta = 2 n \mu k (1 - \Omega k) n_1 \mu_1 k_1 \quad (3)$$

gdje je:

n = broj nukleotidnih parova u DNK stanice

μ = vjerojatnost po jedinici doze da ionizirajuća čestica prođe tik uz nukleotide

k = vjerojatnost da interakcija prouzroči nastanak loma u lancu DNK

Ω = vjerojatnost, da čestica koja prođe uz »prvi« lanac prođe i uz »drugi« lanac.

Parametri μ , k , μ_1 i k_1 ovise o vrsti zračenja (primarnoj vrsti zračenja, energiji i prostornoj interakciji) i kemijskim uvjetima u staničnoj jezgri (na primjer sadržaj vode, prisustvo radikala — SH...). Veličina Ω ovisi o vrsti zračenja i geometriji DNK molekule.

Lomovi u DNK mogu se popraviti (19). Zbog toga broj preostalih, efektivnih dvolančanih lomova iznosi:

$$N = f_0 \alpha D + f_0 f_1 \beta D^2 \quad (4)$$

pri čemu je:

f_0 = proporcija dvolančanih lomova koji se ne mogu popraviti

f_1 = proporcija jednonančanih lomova koji se ne mogu popraviti prije nego li ih jednonančani lom u »drugom« lancu pretvori u dvolančani lom.

Parametri f_0 i f_1 ovise o uvjetima u stanici, osobito o metaboličkoj aktivnosti, fazi staničnog ciklusa i vremena u kojem mehanizam na popravak može djelovati.

Prema molekularnoj teoriji, gubitak reproduktivne sposobnosti stanica u direktnoj vezi sa brojem dvolančanih lomova nastalih djelovanjem ionizirajućeg zračenja. Ako je p vjerojatnost, da dvolančani lom u DNK stanice dovodi do njene smrti, tada S frakcija uniformne populacije stanica koja će preživjeti zračenja iznosi:

$$S = \exp / = p (\alpha D + \beta D^2) \quad (5)$$

Za određenu vrstu stanica p je konstantan, pa razlike u preživljanju stanica potječu od različitih uvjeta zračenja koji se reflektiraju u promjeni koeficijenata α i β .

Direktni eksperimentalni dokaz za korelaciju indukcije dvolančanih lomova i preživljenja stanica dali su Dugle i suradnici našavši, da se koeficijenti β (za indukciju dvolančanih lomova — formula /1/ i p β (za preživljavanje stanica — formula /5/ jedva razlikuju. Njihovi rezultati pokazuju, da 1, 4 preostala dvolančana loma po sta-

nici dovode do reproduktivne smrti stanica kineskog hrčka (11).

Većina stanica enzimatskim putem vrlo efikasno popravljaju jednonančane lomove u DNK nastale zračenjem, bez poremećaja u genetskoj šifri. Tako stanice kineskog hrčka V 79 ozračene X zrakama dozama od 9 do 540 Gy unutar 20 do 50 minuta poprave gotovo 95 % induciranih jednonančanih lomova, pri čemu vrijeme potrebno za popravak lomova ovisi o veličini primljene doze (1, 11, 16, 23). Slični rezultati dobiveni su među ostalim i na timocitima (21, 27). Zanimljivo je spomenuti, da se jednonančani lomovi popravljaju i u onim stanicama ozračenim tolikim dozama, koje uzrokuju interfaznu smrt stanica, poput doze od 5000 Gy (18). Jednonančani lomovi predstavljali bi prema molekularnoj teoriji subletalna oštećenja.

Osim jednonančanih, eukariotske stanice mogu popraviti i dvolančane lomove. Ovu neočekivanu pojavu prvi su eksperimentalno pokazali Corry i Cole (8). Stanice kineskog hrčka CHO ozračene gama zrakama dozom od 500 Gy mogu popraviti čak 80 % dvolančanih lomova unutar 30 minuta nakon zračenja. Popravak dvolančanih lomova opažen je i na drugim stanicama, kao što su stanice mišje leukemije L 5178 Y (14, 26), Ehrlichove ascitične stanice (6), stanice kineskog hrčka V 79 (29). Treba međutim napomenuti, da se popravak dvolančanih lomova opažen nakon zračenja niskog LET-a znatno reducira nakon primjene zračenja visokog LET-a (6, 14).

Popravak dvolančanih lomova odvija se sporije nego li popravak jednonančanih lomova. Tako je, na primjer, za popravak jednonančanih lomova u DNK stanica mišje leukemije L 5178 Y zračenih dozom od 100 Gy X zraka potrebno 13 minuta, dok je za popravak dvolančanih lomova uz dozu od 200 Gy potrebno 116 minuta (26).

Resnick je prikazao model, koji bi mogao objasniti mehanizam popravka dvolančanih lomova (25). Prema ovoj hipotezi, između dva homologna kromosoma — jednog sa dvolančanom lomom i drugog, koji je u homolognoj regiji intaktan, dolazi do rekombinacije. Time se stvara heterodupleks između jednog intaktnog lanca DNK sa jednim

ili oba lanca prelomljenog kromosoma. Dvolančani lomovi se neće moći popraviti, ako oba homologna kromosoma imaju dvolančani lom u odgovarajućim regijama. Stanice kvasca, prema rezultatima Frankenberg-Schwager i suradnika, neće moći popraviti dvolančani lom, ako su lomovi smješteni bliže od 10.000 parova baza, odnosno udaljeni manje od 60 nm u interfaznom kromatinu (13).

Efikasnost popravka dvolančanih lomova znatno je manja od popravka jednolančanih lomova u DNK. Stanice kvasca, na primjer, mogu popraviti otprilike polovicu nastalih dvolančanih lomova (13). Ovakvim popravkom se, nadalje, ne uspostavlja prijašnje stanje u lancima DNK, pa može doći do promjene u genskoj šifri uslijed gubitka ili dodavanja nukleotidnih parova baza. Posljedica toga mogu biti somatske mutacije (9).

Mogućnost popravka lomova u DNK neovisna je o stupnju sinteze DNK. To su pokazali pokusi na diferenciranim, neproliferirajućim stanicama, kao što su neuronske stanice mozga mladih štakora ili hepatociti miša (21). In vitro rezultati potvrđeni su i in vivo (7).

Dvolančani lomovi koji se mogu popraviti, predstavljali bi prema molekularnoj teoriji potencijalno letalna oštećenja (PLO).

Polazeći od osnovne, linearno-kvadratične jednadžbe za indukciju dvolančanih lomova u DNK ozračenih stanica, Leenhouts i Chadwick su također prikazali seriju relativno jednostavnih matematičkih jednadžbi za doza-efekt krivulje za različite posljedice zračenja kao što su na primjer kromosomske aberacije, somatske mutacije, maligne transformacije, hereditarni efekti i slično. Sličnost oblika ovih krivulja dobivenih uz dobro kontrolirane eksperimentalne uvjete, odnosno utjecaj različitih eksperimentalnih uvjeta (kao što su različite vrste zračenja, brzina doze, koncentracija kisika, protekcija, senzitivizacija...) na odgovor različitih bioloških efekata mjerenih u istoj stanici ukazuju na to, da stanica odgovara na ionizirajuće zračenje na reproducibilan način.

Teoretski model Leenhoutsa i Chadwicka dakle počiva na pretpostavci da su različiti biološki efekti zračenja posljedica speci-

fične molekularne lezije — dvolančanog loma u DNK stanice. Mada brojni indirektni dokazi govore u prilog ispravnosti ove teorije, direktnih dokaza za sada još nema. Unatoč toga, molekularna teorija daje zanimljivu mogućnost za interpretaciju novih eksperimentalnih rezultata.

Abstract

I. THE CELL-DAMAGE AFTER IONIZING RADIATION-MOLECULAR THEORY

Osmak M., Petrović D., Ferle-Vidaković A.

Molecular theory involving cell-damage after ionizing radiation is presented. The theory is based on the assumption that all radiation effects (chromosomal aberrations, somatic mutations, malignancy, cell killing...) arise from one type of damage, i. e. from unrepaired double-strand break in irradiated cells. The experimental results supporting this theory are presented.

Literatura

1. Ahnstrom G., Edvardsson K. A.: Radiation-induced single-strand breaks in DNA determined by rate of alkaline strand separation and hydroxylapatite chromatography: an alternative to velocity sedimentation. *Int. J. Radiat. Biol.* 26: 493—497, 1974.
2. Albert R. E., Newman W., Altshuler B.: The dose-response relationships of beta-ray-induced skin tumors in the rat. *Radiat. Res.* 15: 410—423, 1961.
3. Barendsen G. W.: Influence of radiation quality on the effectiveness of small doses for induction of reproductive death and chromosome aberrations in mammalian cells. *Int. J. Radiat. Biol.* 36: 49—63, 1979.
4. Bird R. P., Burki H. J.: Survival of synchronized Chinese hamster cells exposed to radiation of different linear-energy transfer. *Int. J. Radiat. Biol.* 27: 105—120, 1975.
5. Broerse J. J., Barendsen G. W.: Relative biological effectiveness of fast neutrons for effects on normal tissues. *Current Topics in Radiat. Res.* 8: 305—350, 1973.
6. Bryant P. E., Blöcher D.: Measurements of the kinetics of DNA double strand break repair in Ehrlich ascites tumour cells using the unwinding method. *Int. J. Radiat. Biol.* 38: 335—347, 1980.
7. Cerda H., Johanson K. J., Rosander K.: Radiation-induced DNA strand breaks and their repair in the developing rat brain. *Int. J. Radiat. Biol.* 36: 65—73, 1979.
8. Corry P. M., Cole A.: Double strand rejoining in mammalian DNA. *Nature New Biology* 245: 100—101, 1973.

9. Cox R., Thacker J., Goodhead D. T., Munson R. J.: Mutation and inactivation of mammalian cells by various ionising radiations. *Nature* 267: 425—427, 1977.
10. Dowe W. C., Stone L. E., Miller H. H., Giblak R. E.: Radiosensitization with 5-bromodeoxyuridine of Chinese hamster cells x-irradiated during different phases of the cell cycle. *Radiat. Res.* 47: 672—686, 1971.
11. Dougle D. L., Gillespie C. J., Chapman J. D.: DNA strand breaks, repair, and survival in x-irradiated mammalian cells. *Proc. Nat. Acad. Sci. USA* 73: 809—812, 1976.
12. Elkind M. M., Sutton H.: X-ray damage and recovery in mammalian cells in culture. *Nature* 184: 1293—1295, 1959.
13. Frankenberg-Schwager M., Frankenberg D., Blöcher D., Adamczyk C.: The linear relationship between DNA double-strand breaks and radiation dose (30 MeV electrons) is converted into a quadratic function by cellular repair. *Int. J. Radiat. Biol.* 37: 207—212, 1980.
14. Furuno I., Yada T., Matsudaria H., Maruyama T.: Induction and repair of DNA strand breaks in cultured mammalian cells following fast neutron irradiation. *Int. J. Radiat. Biol.* 36: 639—648, 1979.
15. Han A., Elkind M. M.: Transformation of mouse C3H/10T1/2 cells by single and fractionated doses of x-rays and fission-spectrum neutrons. *Cancer Research* 39: 123—130, 1979.
16. Koval T. M., Hart R. W., Myser W. C., Hink W. F.: DNA single strand-break (SSB) repair in cultured insect and mammalian cells after x-irradiation. *Int. J. Radiat. Biol.* 35: 183—188, 1979.
17. Leenhouts H. P., Chadwick K. H.: The crucial role of DNA double-strand breaks in cellular radiobiological effects. U: *Advances in Radiation Biology* (Lett J. T. and Adler H. H., ed.) Academic Press, New York, San Francisco, London, 1978 (56—101).
18. Lennartz M., Coquerelle T., Hagen U.: Modification of endgroups in DNA strand breaks of irradiated thymocytes during early repair. *Int. J. Radiat. Biol.* 28: 181—185, 1975.
19. Lett J. T., Caldwell J., Dean C. J., Alexander P.: Rejoining of x-ray induced breaks in the DNA of leukemia cells. *Nature* 214: 790—792, 1967.
20. Miller R., Hall E. J.: X-ray dose fractionation and oncogenic transformation in cultured mouse embryo cells. *Nature* 272: 58—60, 1978.
21. Ono T., Okada S.: Estimation in vivo of DNA strand breaks and their rejoining in thymus and liver of mouse. *Int. J. Radiat. Biol.* 25: 291—301, 1974.
22. Osmak M., Petrović D., Ferle-Vidović A., Antić M., Kadija K., Rendić D., Dvornik I.: Biological properties of the neutrons produced by the IRB cyclotron: Relative biological effectiveness and the oxygen enhancement ratio of L929 cells. *Stud. Biophys.* 83: 71—77, 1981.
23. Painter R. B., Young B. R., Burki H. J.: Non-repairable strand breaks induced by ^{125}I incorporated into mammalian cells. *Proc. Nat. Acad. Sci. USA* 71: 4836—4838, 1974.
24. Preston R. J., Brewen J. G., Jones K. P.: Radiation-induced chromosome aberrations in Chinese hamster leukocytes. A comparison of in vivo and in vitro exposures. *Int. J. Radiat. Biol.* 21: 397—401, 1972.
25. Resnick M. A.: The induction of molecular and genetic recombination in Eucaryotic cells. U: *Advances in Radiation Biology* (Lett J. T. and Adler H. ed.) Academic Press, N. Y., London, Toronto, Sydney, San Francisco, 1979 (175—218).
26. Sawada S., Okada S.: Effects of BUdR-labelling on radiation-induced DNA breakage and subsequent rejoining in cultured mammalian cells. *Int. J. Radiat. Biol.* 21: 599—602, 1972.
27. Ueno A. M., Matsudaria H.: Comparison of single-strand breaks in DNA of rat thymocytes induced by irradiated histidine and γ -rays. *Radiat. Res.* 69: 541—552, 1977.
28. Watson J. D., Crick F. H. C.: Molecular structure of nucleic acids. A structure for deoxyribose nucleic acid. *Nature* 171: 737—738, 1953.
29. Weibezahn K. F., Sexauer C., Coquerelle T.: Negative pion irradiation of mammalian cells. III. A comparative analysis of DNA strand breakage, repair and cell survival after exposure to π -mesons and x-rays. *Int. J. Radiat. Biol.* 38: 365—371, 1980.

Adresa autora: Dr Maja Osmak, Institut »Ruđer Bošković«, OOUR Eksperimentalna biologija i medicina, Bijenička c. 54, 41000 Zagreb.



Proizvaja in nudi kvalitetne izdelke:

Komprese vseh vrst
Gazo sterilno in nesterilno
Elastične ovoje
Virfix mrežo
Micropore obliže
Obliže vseh vrst
Gypsona in mavčene ovoje
Sanitetno vato PhJ III
Zdravniške maske in kape
Sanitetne torbice in omarice
Avtomobilske apoteke

II. POPRAVAK STANIČNIH OŠTEĆENJA NAKON IONIZIRAJUĆEG ZRAČENJA — MOLEKULARNA TEORIJA U RADIOTERAPEUTSKOJ PRAKSI

Osmak M., Petrović D., Ferle-Vidović A.

Sažetak — Stanice sisavaca izložene ionizirajućem zračenju niske ionizacijske gustoće popravljaju u znatnoj mjeri nastala oštećenja: subletalna oštećenja (mjerena frakcioniranim dozama) i potencijalna letalna oštećenja (mjerena uz suboptimalne postradijacijske uvjete). Sa porastom ionizacijske gustoće zračenja, smanjuje se mogućnost popravka radijacijskih oštećenja. Molekularni mehanizam ovih promjena, opaženih u radioterapiji tumora, može se objasniti molekularnom teorijom.

UDC: 616-006:615.849:612.014.482

Deskriptors: radiotherapy, radiation injuries

Radiol. Jugosl. 17: 623—626, 1983

U članku »Stanična oštećenja nakon ionizirajućeg zračenja« opširno smo prikazali molekularnu teoriju Leenhoutsa i Chadwicka (8, 15). Prema ovoj teoriji, ionizirajuće zračenje oštećuje centralnu molekulu u stanici — deoksiribonukleinsku kiselinu (DNK). Najkritičnije oštećenje je dvolančani lom, koji je, ukoliko ga enzimatski stanični sistem ne uspije popraviti, uzrok različitih efekata zračenja (kromosomskih aberacija, somatskih mutacija, preživljenja stanica...). Dvolančani lom, kod kojeg dolazi do potpunog prekida u integritetu DNK molekule, inače neophodnog za normalno funkcioniranje i diobu stanice, može nastati na dva načina. Jedna ionizirajuća čestica može simultano lomiti oba lanca DNK. U tom slučaju, broj nastalih dvolančanih lomova direktno je proporcionalan dozi zračenja. No dvolančani lom može nastati i neovisnim djelovanjem dvije ionizirajuće čestice, od kojih svaka »lomi« jedan lanac DNK. Ukoliko su lomovi smješteni dovoljno blizu na komplementarnim lancima, oni djeluju kao funkcionalni dvolančani lom. U tom slučaju broj dvolančanih lomova proporcionalan je kvadratu absorbirane doze zračenja. Prema

tome, za absorbiranu dozu zračenja (D), broj dvolančanih lomova po stanici iznosi:

$$N = \alpha D + \beta D^2$$

Koeficijenti α i β sadrže niz fizikalnih, kemijskih i bioloških parametara za nastanak i popravak dvolančanih lomova.

Opažanja iz radioterapije da frakcionirano zračenje »štiti« stanice i organe, to jest da je preživljenje stanica veće, ako se ukupna doza podijeli u više frakcija, mogla bi se objasniti pomoću molekularne teorije. Naime većina stanica vrlo efikasno može popraviti jednolančane lomove u DNK. Popravak se odvija brzo i točno — bez poremećaja u genskoj šifri (9, 11).

Dio dvolančanih lomova označenih izrazom βD^2 u jednadžbi potječe od kombinacije dva jednolančana loma nastala vrlo blizu u komplementarnim lancima DNK djelovanjem dvije neovisne ionizacijske čestice u različito vrijeme na DNK. Ukoliko se ta dva događaja odvoje dovoljno dugim intervalom, koji omogućava da se prvi jednolančani lom popravi prije nego li dođe do prekida u drugom lancu, dakle do dvolančanog loma, veličina izraza βD^2 se smanjuje, odnosno sma-

njuje se ukupni broj preostalih dvolančanih lomova. Gledano na nivou stanice to znači, da se preživljenje populacije stanica povećava.

Efekt frakcioniranih doza koji su pokazali Elkind i Sutton (6) mogao bi se objasniti na temelju gore iznesenih podataka. Ukoliko se stanice ozračuje sa X ili gama zrakama umjesto cijelom dozom odjednom, najprije polovicom doze, potom inkubiraju na 37° C, a zatim ponovo zrače drugim dijelom doze, preživljenje stanica biti će znatno veće. Ova razlika u preživljenju izražava se kvantitativno faktorom popravka tzv. subletalnih oštećenja, to jest omjerom preživljenja stanica zračenih frakcioniranim dozama i preživljenjem stanica ozračenih cijelom dozom odjednom. U periodu između zračenja, dakle, popravljaju se određena — subletalna oštećenja (odnosno jednolančani lomovi u DNK), pa je ukupni efekt zračenja manji, nego li kada se stanice zrače cijelom dozom odjednom.

Potvrda pretpostavci, da su upravo jednolančani lomovi subletalna oštećenja je rad Gillespie-a i suradnika (citirali Leenhouts i Chadwick, 8). Oni su pokazali, da su veličina i energija aktivacije popravka jednolančanih lomova jednake onima za popravak subletalnih oštećenja.

Osim subletalnih, stanice sisavaca vrlo efikasno popravljaju tzv. potencijalno letalna oštećenja. Prema molekularnoj teoriji, dvolančani lomovi u DNK koji se mogu popraviti, predstavljali bi potencijalno letalna oštećenja. Dvlančani lomovi popravljaju se znatno sporije od jednolančanih lomova (21). Osim toga, prilikom popravka često dolazi do promjene u genskoj šifri, što može rezultirati somatskom mutacijom (4).

Za razliku od popravka SLO, koji se mjeri pomoću frakcioniranih doza uz porast vremena inkubacije između frakcija, popravak PLO mjeri se nakon jedne doze zračenja, poslije koje se stanice izlažu suboptimalnim uvjetima rasta. Ako su uvjeti rasta takvi, da nastalu leziju čine efektivnijom, ili smanjuju mogućnost popravka, oštećenje će biti veće, odnosno preživljenje stanica manje. Međutim, ako su postradijacijski uvjeti takvi, da koče fiksiranje oštećenja, odnosno »pomazu« popravak nastale lezije, konačno ošte-

ćenje biti će manje, odnosno preživljenje stanica veće. Prema tome, u drugom slučaju oštećenja koja su mogla biti letalna popravljena su uz određene uvjete, dakle, to su bila potencijalno letalna oštećenja. Kvantitativno, popravak PLO izražava se omjerom preživljenja ozračenih stanica držanih u suboptimalnim uvjetima rasta nakon zračenja i preživljenja ozračenih stanica, koje su nakon zračenja imale normalne uvjete za rast.

Popravak PLO prvi put su eksperimentalno pokazali Phillips i Tolmach dodatkom cikloheksamida ozračenim HeLa stanicama (17). Nakon toga publicirani su brojni radovi u kojima je PLO ispitivan uz različite suboptimalne postradijacijske uvjete: uz sniženu temperaturu (25), inkubiranjem u otopini soli (18, 23), dodatkom različitih kemikalija (13, 19, 22), kondicioniranog medija (12), te na stanicama u stacionarnoj fazi rasta (5, 7, 10, 24). Osobito mnogo se u posljednje vrijeme ispituje popravak PLO na stanicama u stacionarnoj fazi rasta, budući da je takav model najbliži uvjetima in vivo, to jest tumoru koji se zrači.

Navedeni podaci odnose se na eksperimente, u kojima je korišteno zračenje niske ionizacijske gustoće, kao što su x ili gama zrake. Sa porastom ionizirajuće gustoće zračenja, smanjuje se i mogućnost popravka nastalih oštećenja. Naime, različite vrste zračenja različito djeluju na preživljenje stanica, odnosno na veličinu koeficijenta α i β u jednadžbi za broj dvolančanih lomova, što se odražava u promjeni oblika preživljenja ozračenih stanica. Porastom ionizacijske gustoće zračenja rastu i apsolutna vrijednost kao i važnost α koeficijentata uz smanjenje vrijednosti β koeficijentata, te se mijenjaju oblik krivulje preživljenja stanica od sigmoidalnog u eksponencijalni. Ova zapažanja mogu se objasniti molekularnom teorijom. Čim jedna nabijena čestica može stvoriti veći broj ionizacija unutar malog volumena, to je veća vjerojatnost, da će ista čestica koja je prelomila »prvi« lanac DNK lomiti i »drugi« lanac DNK, dakle dati dvolančani lom, nego li je to slučaj za zračenje niske ionizacijske gustoće.

Sa porastom ionizacijske gustoće dakle, broj lomova po molekuli DNK po jedinici

doze pada, ali zato raste broj lomova, koji se niti nakon duže postradijacijske inkubacije ne mogu popraviti. Eksperimentalni podaci to potvrđuju. Ritter i suradnici su zračili stanice kineskog hrčka V 79 različitim zračenjima čiji je opseg ionizacijske gustoće iznosio 1 do 1953 keV/μm. Njihovi rezultati pokazuju da je broj induciranih lomova za ovaj opseg ionizacijske gustoće padao sa $2,67 \times 10^{-6}$ lom/10⁸ dalton/Gy na $0,48 \times 10^{-6}$ lom/10⁸ dalton/Gy. Nakon 8,5-satne inkubacije na 37 °C broj preostalih lomova iznosio je od 1,4 % za gama zrake do 17,9 % za zračenje od 1953 keV/μm (20). Slični rezultati dobiveni su i za fag ØX-174 nakon primjene različitih zračenja s velikim opsegom ionizacijske gustoće (3). Također, Bryant i Blöcher su pokazali, da omjer broja induciranih dvolančanih lomova nakon zračenja Ehrlichovih ascitičnih stanica alfa česticama i X zrakama iznosi 0,46, ali nakon 8—10 sati postradijacijske inkubacije na 37 °C naraste na 2 (1).

Prema tome, molekularna teorija pruža mogućnost, da se objasne pojave opažene u radioterapiji tumora. Nakon zračenja niske ionizacijske gustoće (x ili gama zrake), pogotovo nakon nižih doza zračenja, enzimatski sistem stanice efikasno, brzo i precizno popravljiva velik dio nastalih oštećenja i to pretežno jednolančane lomove u DNK. Posljedica toga je preživljenje većeg broja tumorskih stanica te veća vjerojatnost remisije tumora. No nakon zračenja visoke ionizacijske gustoće, međutim, nastala oštećenja znatno su opsežnija sa pretežno dvolančanim lomovima u DNK, posebno kod nižih doza zračenja. Mogućnost popravka takvih oštećenja je smanjena, što dovodi do uginganja većeg broja tumorskih stanica, te smanjene vjerojatnosti, odnosno odložene remisije tumora. Upravo zbog toga u novije vrijeme uvode se sve više zračenja visoke ionizacijske gustoće u kliničku radioterapiju sa ohrabrujućim rezultatima (2, 14, 16).

Abstract

II. CELL REPAIR AFTER RADIATION DAMAGE-MOLECULAR THEORY IN RADIOTHERAPY PRACTICE

Osmak M., Petrović D., Ferle-Vidaković A.

Mammalian cells exposed to low LET radiations can repair the radiation-damage: sublethal damage (as measured by split dose experiments) and potentially lethal damage (as measured by suboptimal postirradiation growth conditions). With increase in LET, the capability of cells to repair the damage decrease. Molecular mechanisms of these changes, as observed in tumor-radiotherapy, can be explained by the molecular theory.

Literatura

1. Bryant P. E., Blöcher D.: Measurement of the kinetics of DNA double strand break repair in Ehrlich ascites tumour cells using the unwinding method. *Int. J. Radiat. Biol.* 38: 335—347, 1980.
2. Catterall M.: Clinical experience with fast neutrons from the medical research Council's Cyclotron at Hammersmith Hospital. *Europ. J. Cancer* 7: 227—229, 1971.
3. Christensen R. C., Tobias C. A., Taylor W. D.: Heavy-ion-induced single strand breaks in Y-174 replicative form DNA. *Int. J. Radiat. Biol.* 22: 457—477, 1972.
4. Cox R., Thacker J., Goodhead D. T., Munson R. J.: Mutation and inactivation of mammalian cells by various ionising radiations. *Nature* 267: 425—427, 1977.
5. Dritschilo A., Piro A. J., Belli J. A.: Repair of radiation damage in plateau phase mammalian cells: Relationship between sublethal and potentially lethal damage states. *Int. J. Radiat. Biol.* 30: 565—569, 1976.
6. Elkind M. M., Sutton H.: X-ray damage and recovery in mammalian cells in culture. *Nature* 184: 1293—1295, 1959.
7. Guichard M., Tubiana M., Melaise E. P.: Changes in repair of potentially lethal damage with culture age in EMT6 cells. *Int. J. Radiat. Biol.* 35: 111—118, 1979.
8. Leenhout H. P., Chadwick K. H.: The crucial role of DNA double-strand breaks in cellular radiobiological effects. U: *Advances in Radiation Biology* (Lett J. T. and Adler H. H., ed.) Academic Press, New York, San Francisco, London, 1978 (56—101).
9. Lennartz M., Coquerelle T., Hagen U.: Modification of endgroups in DNA strand breaks of irradiated thymocytes during early repair. *Int. J. Radiat. Biol.* 28: 181—185, 1975.
10. Iliakis G.: Characterization and properties of repair of potentially lethal damage as measured with help of β-arabinofuranosyladenine in plateau-phase EAT cells. *Rad. Res.* 86: 77—90, 1981.
11. Koval T. M., Hart R. W., Myser W. C., Hink W. F.: DNA single strand-break (SSB) repair in

cultured insect and mammalian cells after x-irradiation. *Int. J. Radiat. Biol.* 35: 183—188, 1979.

12. Little J. B.: Factors influencing the repair of potentially lethal radiation damage in growth-inhibited human cells. *Rad. Res.* 56: 320—333, 1973.

13. Nakatsugawa S., Sugahara T.: Inhibition of x-ray induced potentially lethal damage (PLD) repair by cordycepin (3'-deoxyadenosine) and enhancement of its action by 2'-deoxycoformycin in Chinese hamster hai cells in stationary phase in vitro. *Rad. Res.* 84: 265—275, 1980.

14. Osmak M., Petrović D., Ferle-Vidović A.: Radiobiološke osnove korištenja neutrona u radioterapiji. *Libri oncol.*, 10/4: 415—424, 1981.

15. Osmak M., Petrović D., Ferle-Vidović A.: I. Stanična oštećenja nakon ionizirajućeg zračenja — Molekularna teorija. *Radiol. Jugosl.* 17: 617—621, 1983.

16. Petrović D., Ferle-Vidović A., Osmak M.: Brzi neutroni u liječenju tumora. U: *Osnove suvremene onkologije II* (Boranić M., ed.), Medicinska knjiga Beograd-Zagreb, 1982 (155—174).

17. Phillips R. A., Tolmach L. J.: Repair of potentially lethal damage in x-irradiated HeLa cells. *Rad. Res.* 29: 413—432, 1966.

18. Raaphorst G. P., Dewey W. C.: A study of the repair of potentially lethal and sublethal radiation damage in Chinese hamster cells exposed to extremely hypo- or hypertonic NaCl solutions. *Rad. Res.* 77: 325—340, 1979.

19. Raaphorst G. P., Azzam E. J.: Fixation of potentially lethal radiation damage in Chinese

hamster cells by anisotonic solutions, polyamines and DMSO. *Rad. Res.* 86: 52—66, 1981.

20. Ritter M. A., Cleaver J. E., Tobias C. A.: High-LET radiations induce a large proportion of non-rejoining DNA breaks. *Nature* 266: 653—655, 1977.

21. Sawada S., Okada S.: Effects of BUdR-labelling on radiation-induced DNA breakage and subsequent rejoining in cultured mammalian cells. *Int. J. Radiat. Biol.* 21: 599—602, 1972.

22. Schroy C. B., Furcinitti P. S., Todd P., Kulinsky N. F.: Potentiation by caffeine of potentially lethal fast-neutron damage in cultured human cells. *Rad. Res.* 84: 353—359, 1980.

23. Utsumi H., Elkind M. M.: Potentially lethal damage versus sublethal damage: Independent repair processes in actively growing Chinese hamster cells. *Rad. Res.* 77: 346—360, 1979.

24. Weicsselbaum R. R., Nove J., Little J. B.: Deficient recovery from potentially lethal radiation damage in ataxia telangiectasia and xeroderma pigmentosum. *Nature* 271: 261—262, 1978.

25. Winans L. F., Dewey W. C., Dettor C. M.: Repair of sublethal and potentially lethal x-ray damage in synchronous Chinese hamster cells. *Rad. Res.* 52: 333—351, 1972.

Adresa autora: Dr Maja Osmak, Institut »Ruđer Bošković«, OOUR Eksperimentalna biologija i medicina, Bijenička c. 54, 41000 Zagreb.

SVIM SURADNICIMA


žele sretnu Novu godinu 1984

Predsedstvo Udruženja za radiologiju
i nuklearnu medicinu Jugoslavije

Predsedstvo Udruženja za nuklearnu medicinu
Jugoslavije

i redakcija revije »Radiologia Jugoslavica«

IN MEMORIAM



Primarijus dr. Radoslav Srećkov (1909—1983)

Nemilosrdna smrt istrгла je iz naše sredine plemeniti i svetli lik čoveka, lekara, kolegu i prijatelja, primarijusa dr. Radoslava Srećkova, radiologa u penziji. Napustio nas je tiho čovek koga su krasile sve odlike velikog humaniste, strpljivog učitelja, odličnog pedagoga, rukovodioca i savesnog lekara. Umro je iznenada 27. VII. 1983. godine i sahranjen je 29. VII. 1983. godine na Gradskom groblju u Novom Sadu.

Primarijus dr. Dragoslav Srećkov rođen je u Čurugu 1909. godine gde je završio osnovnu školu. Gimnaziju je pohađao u Novom Sadu gde je maturirao 1927. godine a diplomirao je na Medicinskom fakultetu u Beogradu 1933. godine. Sve do rata radi u svom rodnom Čurugu kao opštinski lekar. Vihar II. Svetskog rata nije ga mimoišao. Kao rezervni oficir dospeva u ratno zarobljeništvo i do kraja rata ostaje u zarobljeničkom logoru. Po povratku iz Nemačke 1944. godine ponovo radi u Čurugu do 1952. godine kada odlazi na specijalizaciju radiologije na tadašnje Rendgenološko odeljenje Glavne pokrajinske

bolnice u Novom Sadu. Specijalistički ispit je položio u Beogradu 1955. godine i sve do penzionisanja radi na Radiološkom institutu u Novom Sadu.

Svojim nesebičnim zalaganjem, velikim stručnim znanjem, marljivošću, požrtvovanjem i mnogim stručnim publikacijama dobija zaslužen priznanje, zvanje primarijusa, 1964. godine. Ubrzo postaje načelnik odeljenja za osteoartikularnu dijagnostiku na Radiološkom institutu u Novom Sadu. Na ovoj dužnosti ostaje sve do odlaska u zaslužen penziju 1977. godine. I posle penzionisanja je i dalje aktivan i redovno posećuje radiološke stručne sastanke.

Njegov rad u podizanju brojnih lekara specijalista koje je ostavio za sobom je od neprocenjene važnosti. Savesno je radio i u edukaciji srednjeg i višeg medicinskog osoblja. Usavršio je mnoge radiološke metode i objavio je čitav niz stručnih radova, u nas i u inostranstvu.

Primarijus dr. Radoslav Srećkov je bio izuzetno aktivan član Društva lekara Vojvodine kao i Udruženja radiologa Jugoslavije. Posebno je bio aktivan u radu Sekcije za radiologiju i nuklearnu medicinu Vojvodine. Bio je redovan učesnik svih stručnih sastanaka radiologa u Jugoslaviji a često i u inostranstvu.

Zbog svoje blage naravi i spremnosti da u svako doba svakom ukaže svoju stručnu pomoć, posebno je bio cenjen i voljen od svojih saradnika.

Lik primarijusa dr. Radoslava Srećkova ostaće svima u najsvetlijoj uspomeni. Bio je izvanredno pošten čovek, uzoran lekar, dragi kolega kako prema starijima tako i prema mlađim lekarima. Svojim ličnim primerom je podsticao na rad i učenje, mlade je hrabrio i savetovao i radovao se uspehu svakoga. Za sve je imao humano razumevanje. Bolesnicima se obraćao sa puno pažnje i topline. Dao je mnogo i kao lekar i kao saradnik.

Njegov svetao lik ostaće u srcima svih koji su ga voleli, poštovali i cenili.

Neka je slava i hvala primarijusu dr. Radoslavu Srećkovu.

Dr. Zoran Nastić

NIERE UND ABLEITENDE HARNWEGE

Sebastian Lange
Thieme Verlag, Stuttgart

Knjiga žepne izdaje obsega prikaz tako klasičnih rentgenskih metod, kakor tudi radioizotopnih ter modernih neinvazivnih diagnostičnih metod urološke diagnostike.

V uvodnem delu navaja R. Felix, da je avtor nedvomno strokovnjak klinike in diagnostike uroloških obolenj. Temu mišljenju se pridružujemo brez pridržka, dodati pa moramo, da je avtor Lange istočasno tudi mojster tako didaktike kot pedagogike.

Avtor podaja gradivo v knjigi izjemno pregledno in smiselno, tako da je mogoče za vsako bolezensko stanje hitro ugotoviti, katero od obravnavanih preiskav moramo uporabiti, oz. katero od boleznih kažejo radiološko ugotovljeni znaki. Prikazane so možnosti vsake od opisanih preiskav ter možnosti in potrebe po njihovih kombinacijah.

Knjiga je razdeljena na tri dele. V prvem delu avtor podaja pregled tako imenovanih »slikovnih metod«¹ diagnostike. Poglavlje prične s prikazom kontrastnih sredstev in komplikacij v zvezi z njihovo uporabo, prikaže intravenozno in retrogradno urografijo, računalniško tomografijo, angiografijo in ultrazvočno diagnostiko. V posebnem poglavju pa obravnava nuklearne medicinske metode.

V drugem delu prikaže radiološke znake. Sprva obravnava normalno anatomijo uropoetskega sistema ter rentgenske znake normalne anatomije. Glavni del tega poglavja pa posveča diferencialno diagnostičnim vprašanjem za posamezna obolenja. To velja tako za klasične rentgenske diagnostične metode, kot tudi za nuklearno-medicinske in za moderne, neinvazivne metode diagnostike. Natančno prikaže njihovo zmožljivost in mesto v diagnostičnem postopku.

V tretjem delu obravnava obolenja, razvojne anomalije uropoetskega trakta, anomalije povzročene vaskularnim potom (vazopatiije), benigne tumorje (ciste), maligne novotvorbe, vnetja in urolitiazio.

Posebno poglavje posveča obstruktivni uropatiji ter travmi ledvic. Za vsako obolenje prikaže pato-anomski substrat, klinično in radiološko sliko, vse skupaj pa bogato ilustrira tako s shemami, kot tudi s slikami rentgenogramov.

Knjiga obsega 217 strani teksta dodatnih 8 strani prikaže bogato literaturo, indeksno in stvarno kazalo poveča obseg knjige na 233 strani. Knjiga vsebuje 94 slik s 422 posamičnimi slikovnimi prikazi.

Knjiga je namenjena tako radiologom, kakor tudi drugim profilom zdravstvenih delavcev, posebno pa bo koristen pripomoček specializantom kliničnih vej medicine.

Dr. Jurij Us

KREBSMETASTASEN, IHRE ENTSTEHUNG UND BEHANDLUNG

Ed.: D. Schmähel, Georg Thieme Verlag,
Stuttgart — New York, 1982,
132 strani, 44 slik in 39 tabel

V tej knjigi so zbrana dela, ki so bila predstavljena na sestanku nemških onkologov, ki je bil že leta 1981. Gre za momentalno nastalo aktualno temo o načinu nastanka, širjenju in rasti metastaz, torej za področje, na katerem je prišlo do precejšnjih novosti in razumevanj v mehanizmu nastanka oddaljenih razsevkov. Posredni dejavnik, ki je vzbudil interes za študij metastaz, pa je bil vsekakor nažel razvoj kemoterapije v preteklem desetletju, ki omogoča zdravljenje rakave bolezni v stadiju metastatične diseminacije. Knjiga ima dva dela; v prvem je razprava predvsem o mehanizmi nastanka metastaz, medtem ko je v drugem delu govora o diagnostiki in zdravljenju bolnikov z metastazami.

V prvem delu je predvsem podan pregled preko tega, kar nam je že znano. Gre za opis odlepljanja celic, prestopa v limfni oziroma krvni obtok, prehoda preko kapilar v parenhim, in pa za dinamiko rasti metastaz v tarčnem organu. Pri odlepljanju je poudarjen pomen znižanja adhezivnosti, kar je lahko v zvezi s pomankljivo oksigenacijo tumorskih celic. Vsekakor pa pri odlepljanju pomagajo tudi nekateri encimi, med njimi lizozomalne hidrolaze in hialuronidaze. Glede transporta celic v krvi je poudarjeno dejstvo, da jih pretežna večina odmrje. Po oceni odplove dnevno v krvni obtok okrog milijon tumorskih celic, medtem ko je število metastaz v primerjavi s tem številom izredno nizko.

Glede prehoda celic iz kapilar v parenhim tarčnega organa so opisana odkritja Liotte, kjer je ta proces prikazan kot večstopenjski. Najprej se odmaknejo endotelijske celice, koloagenaza tumorske celice nato lizira kolagen IV, ki je glavna sestavina bazalne membrane. S tem je podana možnost prehoda tumorske celice. Govora je tudi o ugotovitvah Viadane, da je nastanek metastaz kaskadni proces, pri katerem le redko naletimo na generalizacijo, temveč najprej in predvsem v določenem tarčnem organu, ki pa je običajno na vevnem dosegu tumorja. Videti je, da je trenutno nekako potisnjen v ozadje proces metastaziranja v limfne bezgavke, in da od opisa sinusne histiocitoze dalje ni bilo zaslediti večjega napredka v tej smeri. Eden izmed referatov opisuje vlogo markerjev, kot sredstev za sledenje razvoja metastaz pri trofoblastnih tumorjih pri ženskah. Glede imunoloških pojavov pri metastazah, ni novih podatkov. Turf Burtonovo gledanje o »Surveillance«² teoriji je motem, ko so bile objavljene ugotovitve, da pri 6900 opazovanih atimičnih miškah incidenca tumorjev ni bila zvišana, izqubilo na verjetnosti. Več interesa pa vlada še vedno, ko je govora o hitrosti rasti metastaz, o relaciji načina rasti napram primarnemu tumorju, in o medsebojnem učinkovanju tumorja z metastazami. Tu naj samo ponovimo — vsem že znani primer regresa me-

tastaz hipernefroma po kirurški odstranitvi s primarnega tumorja. Zanimiva so opazovanja o tako imenovanih poznih in redkih metastazah, kjer je v glavnem zbran kliničko zapaženi material.

Drugi del je klinično-aplikativni. Tu gre predvsem za podajanje že znane snovi, kot sta pomen in vloga adjuvantne kemoterapije, kjer prevladuje problematika adjuvantne kemoterapije dojke. Temu je priključen poskus ocenitve vrednosti tumorskih markerjev pri zasledovanju razvoja metastaz. Tem poglavjem sledijo tri ponavljajoča se poglavja, ki so povsem splošnega značaja. To so: prevenција in zdravljenje metastaz s kirurgijo, radioterapijo in tudi kemoterapijo. Zadnje poglavje pa povzema današnje znanje, ki zadeva proces koagulacije in nastanka metastaz. Rekli bi, da je rakava celica »lepljiva«, zato že v cirkulaciji prihaja do agregacije trombocitov s tumorsko celico. Tak agregat se z lahkoto lepi na intaktno žilno intimno. Le-ta se izza agregata kontrahira, kar povzroča turbulenco cirkulirajoče krvi, ki posredno olajša sprijemanje levkocitov in trombocitov. Nastane mikrotrombus, ki ga fibrinska mreža stabilizira, vendar prihaja v tem trombusu tudi do hitre fibrinolize, kar pripomore, da se tak trombus kaj hitro tudi odlepi. V primeru pa, da se trombus obdrži, se potem odvija že omenjena dogajanja prehoda celice skozi endotelno steno. Iz tega potemtakem sledi, da nai bi antikoagulantna sredstva preprečevala metastaziranje.

Knižka je priporočljiva predvsem zato, ker predstavlja kratek povzetek znanja o metastaziranju. Kot taka pa je priporočljiva vsem, ki bi se želeli seznaniti z novostmi na tem hitro se razvijajočem in pomembnem področju onkologije.

Prof. dr. Stojan Plesničar

BIBLIOGRAFIJA 1938—1982

Onkološki inštitut v Ljubljani, 1983, 182 strani, tiskano v 500 izvodih

Ob 45-letnici Onkološkega inštituta v Ljubljani so delavci knjižnice in INDOK službe izdali Bibliografijo (1938—1982) — delavcev in sodelavcev Onkološkega inštituta.

Podatke o ureditvi letošnje Bibliografije najdemo v njenem uvodu: uresničevanje zamisli o celokupni predstavitvi strokovnega dela delavcev in sodelavcev Onkološkega inštituta sega od prve Bibliografije izdane v letu 1973 (za obdobje 1938 do 1972) in Bibliografije izdane v letu 1978 (za obdobje 1973—1977) vse do danes. V Bibliografiji je predstavljeno strokovno in raziskovalno delo ter neobjavljena dela: poročila o raziskovalnih nalogah, doktorske disertacije, magistrska dela, diplomska dela in drugo. V Bibliografijo niso vključene recenzije in članki objavljeni v dnevnem časopisju. Bibliografija je razdeljena na tri dele: v prvem delu so objavljeni naslovi del, dru-

gi del je avtorsko kazalo, v tretjem delu pa je stvarno kazalo.

V Bibliografiji je predstavljeno 1629 naslovov 165 uslužbencev Onkološkega inštituta in precejšnjega števila zunanjih sodelavcev. Na vsakoga inštitutskega avtorja pride torej nekaj manj kot 10 naslovov — kar nikakor ni zanemarljiva količina.

Prvi prispevki z Onkološkega inštituta so bili objavljeni že leta 1938, vendar je bilo objavljane v začetnih letih obstoja Inštituta še skromno. V letih 1938—1956 je bilo objavljeno manj kot 10 naslovov letno. V obdobju 1957—1968 se je število gibalo med 6 in 43 naslovi, po letu 1968 pa je letno presegalo število 50. V zadnjem desetletju 1972—1982 je bilo letno objavljenih največ naslovov in to od 71 do 145 (največ v letu 1980 — 145).

V tujih revijah je bil prvi članek objavljen leta 1940, vseh objavljenih naslovov je 361. Večina teh del je bila objavljena v letih 1972—1982, od 10 do 39 naslovov letno (največ leta 1980 — 39).

Glede na obsežno število uporabljenih podatkov ne bi bilo odveč, če bi bile prihodnje izdaje Bibliografije obdelane še z drugih vidikov. Objavljene naslove bi kazalo urediti po vrsti publikacije (knjige, revije, zborniki, disertacije, magistrirji) in mestu objave (razdelitev prispevkov glede na objavo doma oz. v tujini). Prepričani smo, da bo to omogočeno s sodobnejšim računalniškim načinom obdelave podatkov.

Bibliografija 1938—1982 nam nudi celovit pregled snovanj delavcev in sodelavcev Onkološkega inštituta v Ljubljani. Število obdelanih podatkov nas potrjuje v upanju in domnevi, da so (bili) dosežki Onkološkega inštituta korektno posredovani najširši onkološki javnosti. Bibliografija 1938—1982 je pomemben pripomoček vsem informacijskim medicinskim službam, koristila bo recenzentom ter mnogim zainteresiranim posameznikom — vsem, ki želijo objektivno ovrednotiti vložena sredstva in trud v znanstveno in strokovno delovanje posameznikov in samega Inštituta. Omenjena publikacija je dokaz, da je Inštitut v vseh letih delovanja ostal zvest svojemu načelu zadanemu ob ustanovitvi: raziskovati in zdraviti rakave bolezni.

Osebie knjižnice in INDOK službe Onkološkega inštituta je vestno in požrtvovalno opravilo obilno in zamudno delo, s katerim se tvorno vključujejo v praznovanje 45-letnice Onkološkega inštituta.

Dr. Tomaž Benulič

SESTANEK DELOVNE SKUPINE ZA PSIHOONKOLOGIJO V ZRN

Oberweser am Rhein, 30.—2. november 1983

»Delovna skupina za psihoonkologijo v ZRN« (DAPO — Deutsche Arbeitsgemeinschaft für Psychoonkologie) deluje že od leta 1978. Takrat so se zdravniki, psihologi, socialni delavci, teologi in drugi, ki delajo z rakavimi bolniki, povezali

v skupino z željo, da bi psihosocialna pomoč vedno bolj predstavljala sestavni del celotne oskrbe rakavih bolnikov. Vedno bolj spoznavajo, kako ravno psihosocialna pomoč ugodno vpliva na potek bolezni in jo je zato treba razumeti kot nujno podporo vsake druge somatske terapije.

S skupino DAPO sodelujemo že od leta 1980, ko je dr. Marija Vegelj-Pirc na sestanku v Aulendorfu poročala o našem delu in o naših izkušnjah na področju psihoonkologije.

Letos je skupina DAPO že petič zapored organizirala delovni sestanek, in sicer v Oberweselu ob Renu, od 30. 10. do 2. 11. 1983. Takšen sestanek naj bi predstavljal izmenjavo praktičnih izkušenj pri delu, posredoval podatke znanstvenih raziskav in dal smernice za delo naprej.

Sestanka se je udeležilo 90 udeležencev, v glavnem iz ZRN, po en zastopnik pa je bil tudi iz Avstrije, Španije, Švice, Grčije in Jugoslavije. Največ udeležencev je bilo psihologov, nekaj manj zdravnikov (internistov, ginekologov, radio-terapevtov, psihiatrov) in socialnih delavcev, prisotni pa so bili tudi fizioterapevti, teologi in drugi, ki delajo z rakavimi bolniki. Med udeleženci sta bila tudi dva bolnika, ki sta se zdravila zaradi raka, in sicer bolnica z rakom dojke, ki sedaj zelo uspešno dela na področju psihosocialne oskrbe rakavih bolnikov, in pa bolnik po laringektomiji.

Prvo popoldne oziroma večer smo preživeli predvsem v medsebojnem spoznavanju in pogovorih. V pozdravnih besedah je ginekolog dr. Schweikhart iz Mainza poudaril pomen interdisciplinarnega dela in interdisciplinarne izmenjave misli v skupnem spremljanju rakavih bolnikov od začetka bolezni do konca.

Prvi štirje referati naslednjega dne so skušali prikazati stanje psihosocialnega dela z rakavimi bolniki v ZRN. V prvem je psihologinja dr. Al-muth Sellschopp, ki vodi rehabilitacijski center za rakave bolnike v Heidelbergu, spregovorila predvsem o težavah, ki jih psiholog doživlja pri svojem delu. Rak je še vedno marsikje grozo vzbujajoč tabu, zaradi česar je to delo večkrat negotovo. Odnos med zdravniki in psihologi je pogosto napet, ker premalo poznajo delo drug drugega. V družbi obstaja vedno večja nagnjenost k harmonizaciji zunanjih konfliktov. Namesto da bi prišlo do konfrontacije. Še večjo skrb bi bilo treba posvečati bolnikom, ko so odpušteni po primarni terapiji iz bolnice domov. Za terapevta je zelo težak čas metastaziranja bolezni in čas umiranja bolnika. V tem obdobju je odnos med terapevtom in bolnikom bistveni del terapije, v tem odnosu mora vladati zaupanje. Zelo pomembno je tudi delo s svojci rakavega bolnika, tako v času bolezni kot tudi potem. po njegovi smrti. Pomagati jim je treba iti skozi fazo žalovanja, predelati morebitne občutke krivde itd. Če hočemo razumeti bolnika, moramo najprej razumeti svojo vlogo in rešiti konflikte, ki so povezani s to vlogo.

Dr. Peter Henschbach, psiholog z Max-Planck inštituta v Münchnu, je spregovoril o raziskovanju na področju psihoterapije rakavih bolnikov.

Terapije, ki so primerne npr. pri nevrotikih, se pri rakavih bolnikih pogosto ne obnesejo in so lahko celo škodljive, ni pa še izdelanih jasnih kriterijev, kakšna naj bi ta terapija bila. Zato bi bile potrebne natančne raziskave o kvantitativnih potrebah v populaciji, o obremenitvah, o indikacijah za razne vrste terapije in o uspehih terapije.

Sociologinja Jutta Brusis je prikazala celotno psihosocialno oskrbo bolnic po operaciji dojke. Ta oskrba obsega vse psihoterapevtske ukrepe od prvega dne po postavitvi diagnoze pa do smrti. Prvi del te oskrbe se odvija v bolnici in v ambulantni. Drugi del te oskrbe pa se odvija izven medicinskega sistema, in sicer v široko razporedeni mreži raznih ustanov in organizacij (posvetovalnice v okviru raznih dobrotelnih ustanov, Rdečega križa itd., SOS telefon, skupine za samopomoč, alternativna gibanja, projekti laične pomoči, paramedicinske zdravilne metode itd.). Za to sodelovanje skušajo pridobiti razne strokovnjake.

Sociolog dr. Klaus Gerdes je predstavil raziskovalni projekt, ki obsega 9 problemskih področij: 1. Primerjalna evalvacija rehabilitacijskih specifičnih ukrepov; 2. Razvoj inštrumentarija za funkcijsko diagnostiko; 3. Aktivno obvladovanje: socialna integracija — socialna izolacija; 4. Identifikacija in oskrba »problematičnih bolnikov«; 5. Psihoterapevtska oskrba pri ekstremnih obremenitvah; 6. Faza metastaziranja; 7. Stigmatiziranje in samostigmatiziranje; 8. Kognitivna »rehabilitacija«; 9. Validiranje psihosocialnih meritvenih inštrumentov. Takšen projekt je finančno gotovo zelo zahteven.

Nadaljevali smo z delom v sedmih skupinah. Žal sem se lahko udeležila samo dela v eni skupini, in sicer sem izbrala skupino, ki se je pogovarjala o psihosocialni oskrbi rakavih bolnikov na podlagi modela te oskrbe v bolnici Moabit v Berlinu. Pobuda za projekt takšne oskrbe je prišla s strani bolnikov, sedaj teče to delo že tri leta. Zdravnik na oddelku po potrebi usmeri bolnika k psihologu. Seveda pa je to od zdravnika do zdravnika različno, ali bo znal pravočasno zaznati, da bolnik psihoterapijo potrebuje. Pri rakavih bolnikih se lahko lotimo v terapiji samo nečesa, kar lahko vzdržujemo dalj časa. drugače lahko bolnika zelo razočaramo v njegovih pričakovanjih. Ustavili smo se pri pojmu »empatija« in ga definirali kot »biti za bolnika popolnoma na razpolago«. Poudarili smo pomen psihoonkološkega izobraževanja za zdravnike in sestre. V bolnici Moabit bolnike zelo skrbno pripravljajo na terapijo, jih z njo prej dobro seznanijo. Tako peljejo npr. bolnika že kakšen dan pred začetkom obsevanja na obsevalne aparate, mu tam predstavijo tehnike in pokažejo aparat, na katerem bo obsevan. Bolnik dobi vse pripomočke (lasuljo, pretezo itd.) že ob odpustu iz bolnice, tako da je integracija v normalno življenje zanj lažja. V načrtu imajo skupino za terapijo svojcev, tudi po smrti bolnika.

Popoldanski program smo nadaljevali s predavanjem prof. Brengelmana, direktorja Max-Planck

inštituta za psihiatrijo v Münchnu. Predavanje je sprožilo splošno ogorčenje vseh udeležencev, ki se ni poglelo do konca našega skupnega bivanja. Govoril je o raziskavah stresa pri rakavih bolnikih. Te raziskave pa so zelo statične, ne upoštevajo bolnika v njegovem odnosu do svojcev, do terapevta, do okolice. Odnos je nekaj dinamičnega, Brengelmanovo delo pa te dinamike ne upošteva in zato njegovi rezultati tudi ne morejo biti merodajni. S svojim predavanjem je bolj pokazal, kako nekdo, ki v praksi ne pozna rakavih bolnikov, ne more pristopati k raziskavi njihovega vedenja in reagiranja.

Tudi popoldne smo imeli delo po skupinah. Ker se je večina skupin ukvarjala s specialnimi oblikami psihoterapije, sem se pridružila skupini, ki se je pogovarjala o psihosocialni oskrbi rakavih bolnikov v splošni bolnici. Tu bi rakave bolnike lahko razdelili v 3 skupine: 1. Bolniki s sumom na raka ali s tumorjem, ki ga bodo odstranili in imajo upanje na ozdravitev; 2. Bolniki z metastazami in 3. Umirajoči bolniki. Spet smo se ustavili pri kriterijih, kdaj je treba k bolniku poklicati psihologa, ali vedno ali samo k določenim bolnikom. Prevladalo je mnenje, da vsak bolnik ne potrebuje pomoči psihologa za psihično obvladovanje bolezni, saj gre za normalno reagiranje na izjemne stresne situacije. Dotaknili smo se tudi pomena dela s svojci, ki potrebujejo enako pozornost kot bolnik. Prav tako je izredno pomembno delo s personalom, reševanje interpersonalnih konfliktov, ker je tudi to zelo pomembno za potek terapije in za bolnikovo dobro počutje.

Zvečer nam je psiholog iz Švice pokazal serijo treh oddaj o raku, ki jo je posnela švicarska televizija. Prva oddaja prikazuje, kako se bolniki in svojci srečujejo z boleznijo, kako nanjo reagirajo, kaj jim je pri tem v pomoč. Druqa oddaja govori o raziskovanju na področju raka, tretja pa o vrstah terapije. Vsaka oddaja traja 45 minut.

Prvi referat tretjega dne je imela dr. Jutta Dornheim iz Ludwig-Uhland inštituta za empirične znanosti s področja kulture v Tübingenu. Že več let proučuje, kakšne predstave imajo zdravi ljudje o raku, kaj o njem vedo, kako nanj reagirajo. Pri tem je proučevala posebej mestno in podeželsko prebivalstvo. Na splošno ugotavlja strah pred rakavim bolnikom, ki vlada v naši družbi. Ta študija še ni končana in je šele v fazi vrednotenja rezultatov.

Psihologa Michel in Schwarz iz ginekološke klinike v Heidelbergu sta poročala o študiji, ki zajema oskrbo bolnic po amputaciji dojke, ki so postoperativno ambulantno dobivale kemoterapijo. Skupina zdravnikov, sester, socialnih delavcev in psihologov je želela olajšati težave v zvezi s kemoterapijo. Izhajali so iz dejstva, da bolnik ni pasiven sprejemnik, ampak aktiven sooblikovalec prenašanja kemoterapije in poteka bolezni. Za te bolnice so ustanovili posebno pogovorno skupino, ponudili so jim tudi sprostitev (po Jacobsonu) pred aplikacijo kemoterapije. Vaje za sprostitev so posneli tudi na kaseto, ki jo je bol-

nica vzela domov in vadila sprostitev tudi doma. Poleg tega je bil eden od skupine vsak dan prisoten v ambulanti ob aplikaciji kemoterapije. Rezultati študije so pokazali, da so bolnice ob takšni oskrbi objektivno in subjektivno veliko lažje prenašale kemoterapijo.

Ob zadnjem delu v skupini sem bila v skupini, ki je razmišljala o tem, kako se rakavi bolniki vedejo pri obvladovanju svoje bolezni. Obvladovanje smo definirali kot »priti spet v ravnotežje s samim seboj«. Bolnik seže pri tem po vzorcu obvladovanja, ki ga razvija že celo življenje, ki mu je doslej že pomagal v raznih situacijah. Obvladovanje je proces, ki ni nikoli dokončan, bolnik je vsak dan drugačen, tudi vsak bolnik je drugačen. Zato morda ne more biti pravega vzorca za obvladovanje, ki bi nasplošno veljal za ljudi. Ugotavljajo, da je način obvladovanja bolj odvisen od osebnosti kot od obremenitve. Pri tem nismo vrednotili, kaj je dobro in kaj je slabo. Ob koncu pogovora je psiholog Herschbach predstavil podatke o svojih raziskavah vedenja obvladovanja bolezni pri bolnicah z rakom dojke. Pri tem je prišlo do zelo zanimive konfrontacije med teoretikom in praktiki. Kot izraziti teoretik je pri študiji spregledal zelo važne parametre. Tako npr. ni razlikoval, ali gre za bolnice takoj po operaciji ali pa morda 10 ali več let po operaciji.

Na sestanku sem imela priložnost poročati tudi o našem delu na področju psihoonkologije, o delu s skupinami in o individualni psihosocialni oskrbi rakavega bolnika. Pred nemškimi kolegi imamo to prednost, da je ta terapija v rokah zdravnika, ki dobro pozna tudi somatsko stanje in somatski potek bolezni, kar je zelo pomembno, če hočemo zdraviti človeka v njegovih celoti.

Preostali del sestanka je bil v glavnem poseben organizacijski problemom. Iz delovne skupine DAPO so ustanovili društvo DAPO, ker kot društvo lažje nastopajo v javnosti in jim bo tako tudi lažje vključevati področje psihoonkologije v celotno terapevtsko oskrbo. Za kraj naslednjega srečanja v jeseni 1984 so izbrali Berlin, za temo pa »Terapevt — bolnik«.

Bivanje v ZRN sem izkoristila tudi za obisk »Sonnenberg« klinike v Bad Soodenu blizu Göttingena. Namenjena je rehabilitaciji rakavih bolnikov. Takšnih klinik je v Nemčiji 5—6. V njej je 250 postelj, 11 zdravnikov (v glavnem internistov), 2 psihologa in delovni terapevt. Klinika ima bolj zdraviliščni značaj, čeprav se ukvarja tudi s specifično onkološko terapijo, predvsem kemoterapijo. Bolniki opravijo na kliniki nekakšno »kuro«, ki traja 4—6 tednov in ki naj bi rakavega bolnika čim bolj integrirala v normalno življenje. Stroške plača socialno zavarovanje, vsak rakav bolnik ima v 3 letih pravico do treh takšnih »kur«. Poqoi za srejem je sposobnost potovanja, čeprav pridejo včasih tudi slabši bolniki. V 4—6 tedenskem bivanju imajo bolniki vso medicinsko oskrbo, razne oblike fizioterapije, delovne terapije, poleg tega pa tudi možnost psihoonkološke oskrbe. Bolniki prihajajo za sprejem vedno na isti dan v tednu in vsak teden se

vsem novim bolnikom predstavi terapevtski team, tudi psihologi. Bolniki se potem sami odločijo bodisi za razne oblike skupinske terapije ali pa za individualno psihoterapijo. Seveda pa je ta terapija omejena s časom bivanja na kliniki (4 do 6 tednov), zato je treba že na začetku premisliti, kaj se da narediti v tem času ali pa je treba bolnika napotiti na terapijo v domači kraj. Vsi bolniki imajo poleg tega vsak dan razna predavanja zdravnikov in psihologov, ki naj bi pomagala bolnikom čim bolj normalizirati življenje doma.

Svoje vtise s sestanka DAPO in z obiska v »Sonnenberg« kliniki bi lahko povzela takole:

— Interdisciplinarno srečanje s tolikimi ljudmi, ki jim je pri srcu celotna oskrba rakavega bolnika, je gotovo zelo dragoceno. Tudi v številnih osebnih pogovorih v pavzah se mi je utrnila marsikatera misel, vzpodbuda za delo.

— Presenetil me je prepad med psihologi in zdravniki, ki ga je čutili na nemških klinikah. Videti je, da na splošno premalo poznamo delo drug drugega. Morda so nam težave v Nemčiji lahko opozorilo, da bomo temu problemu posvetili več pozornosti, ko se bomo npr. odločali za sodelovanje s psihologi.

— V srečanju z nemškimi kolegi sem tudi spoznala, da naše delo na področju psihoonkologije ni tako neznamno in nepomembno. Morda res nimamo velikih organizacijskih projektov, toda skrb za celega človeka skušamo realizirati v našem vsakdanjem delu.

Dr. Metka Klevišar

2. EVROPSKA KONFERENCA ZA KLINIČNO ONKOLOGIJO

(2nd European Conference on Clinical Oncology and Cancer Nursing)

Amsterdam, 2.—5. november 1983

V Amsterdamu je od 2.—5. novembra potekala 2. evropska konferenca za klinično onkologijo (ECCO) v kongresnem centru RAI, ki je bila sočasno srečanje EACR (European Association for Cancer Research), ESMO (European Society of Medical Oncology), ESSO (European Society of Surgical Oncology), ESTRO (European Society of Therapeutic Radiology and Oncology), SIOP (International Society of Pediatric Oncology), EORTC (European Organization for Research on Treatment of Cancer) in UICC (Union Internationale Contre le Cancer). Strokovni program je potekal po vsebinsko zaključenih sklopih. Prvi dan je bil namenjen raku dojke, tumorjem glave in vratu, farmakologiji in transplantaciji kostnega mozga. V nadaljevanju je bilo govora o ginekoloških tumorjih, malignih limfomih, tumorskih markerjih in receptorjih ter kliničnih preizkusih I. in II. faze. Sledili so: pljučni rak, sarkomi in melanomi, levkemije in testiranje občutljivosti. Kasneje je bilo govora o uroloških tumorjih, stranskih učinkih zdravljenja, kombiniranih načinih zdravljenja in tumorski imunologiji.

Zaključek kongresa je bil namenjen napredovalemu raku dojke, tumorjem prebavnega trakta, monoklonalnim protitelesom in svobodnim tečnim.

Predavanja so bila kombinacija referatov in posterjev z zaključnimi komentarji.

Sočasno so ob uradnem programu potekala tudi satelitna srečanja strokovnjakov ob posameznih problemih.

Tako je potekalo posebno srečanje o vlogi monoklonalnih protiteles v diagnostiki in zdravljenju tumorjev, o porfirinski lokalizaciji in fotoradioterapiji tumorjev, skupina za melanome pri EORTC pa je organizirala simpozij o perspektivah imunologije pri diagnostiki in zdravljenju malignega melanoma. Čeprav ni mogoče govoriti o bistvenih premikih pri diagnostiki in zdravljenju raka, je bila konferenca uspešna in je pokazala trenutne trende v evropski kot tudi svetovni onkologiji.

Ob strokovnem programu pa je potrebno omeniti tudi prodor videotehnike, saj je mogoče celotno konferenco kupiti na videokasetah, na sočasni razstavi pa je bila med diagnostičnimi in terapevtskimi pripomočki razstavljena tudi vsa video oprema za edukacijo kadrov in izmenjavo informacij.

Naslednje srečanje ECCO bo v Stockholmu junija 1985.

Mag. dr. Zvonimir Rudolf

SEVENTH INTERNATIONAL CONGRESS OF RADIATION RESEARCH

Amsterdam, 3.—8. julij 1983

Za radioterapevte in radiobiologe je bil Jack Fowler zanesljivo osrednja osebnost kongresa, živahen govornik in ognjevit diskutant. »V radioterapiji sem že 33 let in ves ta čas poslušam, kako grob način zdravljenja raka je obsevanje in kako ga bosta v letu, dveh povsem izpodrinili kemoterapija in imunoterapija. Zdi se mi, da bo treba na tak preobrat počakati še naslednjih 33 let.« Fowler se bori za svojo in za našo stroko, ne da bi morda podcenjeval uspehe na drugih področjih zdravljenja raka, pač pa s kritičnim iskanjem poti za boljše načine obsevanja.

Ob tem, ko navdušenje nad uporabo radiosenzibilizatorjev plahni in ob vedno večji skepsi glede prednosti obsevanja z žarki z visokim LET vse več raziskovalcev vidi perspektivo v kombinaciji obsevanja in hipertermije. Glavni problem hipertermije je tehnika, ki naj omogoči globinsko pregrevanje do točno določene temperature. Že danes pa je odprta druga obetavna pot: hiperfrakcionacija obsevanja. Vsaka sprememba režima obsevanja seveda sproži diskusijo o biološkem ekvivalentu doze obsevanja glede na čas obsevanja, število in velikost posameznih frakcij. Zdi se, da so v Amsterdamu dokončno zavrli Ellisov koncept nominalne standardne doze (NSD), in to predvsem zato, ker so ga v zadnjih letih mnogi uporabljali za primerjanje kasnih

posledic obsevanja, čemur ni bil nikoli namenjen. Namesto Ellisove formule bomo zdaj morali za vsako kritično normalno tkivo poznati koeficient alfa in beta: njuno razmerje meri sposobnost tkiva za popravilo radiacijske okvare. Eksperimenti so pokazali, da sodi večina tumorjev med hitro proliferirajoča tkiva. Ob enaki kasni okvari normalnih tkiv bo zato učinek na tumor lahko do 25% večji, če bomo bolnika obsevali večkrat dnevno z manjšimi enkratnimi dozami.

Organizacija kongresa je bila brezhibna, sekretar kongresa dr. Broerse pa jo je znal popestriti še z veliko mero humorja. Lepo, prijetno, koristno srečanje.

Mag. dr. Matjaž Zwitter

DRUGI KONGRES DEČJIH HIRURGA JUGOSLAVIJE SA INTERNACIONALNIM UČEŠČEM

Beograd, 14.—16. september 1983

Ob temi »Solidni tumori kod dece« sta Oluić (Beograd) in Čepulić (Zagreb) zbrala več kot 40 referatov s področja otroške onkologije, od tega 13 tujih. Redko kdaj smo v zadnjih letih videli skupaj toliko naših zdravnikov, ki se ukvarjajo s solidnimi tumorji pri otrocih in zdi se, da je bil ta del otroške onkologije ob pogosto obravnavanih levkemijah kar zapostavljen.

Referenti iz tujine so lepo prikazali splošne smernice v zdravljenju otrok s solidnimi tumorji (Jereb in Exelby, New York) ter principe zdravljenja nevroblastoma (Pineyro, Buenos Aires ter Hümmer, Erlangen), mediastinalnih tumorjev (Slowikowski, Wroclaw), Wilmsovega tumorja (Sawicz-Birkowska, Wroclaw), tumorjev testisov in ovarijev (Exelby, New York) in adrenokortikalnih tumorjev (Akgün, Ankara). Med novostmi omenimo zelo agresiven pristop Helsona (New York) pri zdravljenju nevroblastoma, kjer uporablja supraletalno kemoterapijo in avtotransplantacijo kostnega mozga. Podatkov o uspešnosti takega zdravljenja še ni in osebno tudi dvomim, da je to pot k rešitvi problema nevroblastoma. Martins (Lizbona) pa je lepo prikazal prve izkušnje s parcialno nefrektomijo pri polarno ležečem Wilmsovem tumorju. Ohranitev polovice ledvice na oboleni strani utegne biti res koristna, vendar ne na račun večje nevarnosti za recidiv, zato te vrste operacije za zdaj še ne moremo priporočati brez zadržkov.

Ob domačih referentov sta Župančič in Bradić pokazala zagrebško posebnost: embolizacijo renalne arterije dva dni pred operacijo Wilmsovega tumorja. V živahni diskusiji so vsi referenti brez izjeme ugotavljali, da je to povsem nepotreben poseg (Exelby, Shaquiri, Drobnič) ter da se tumor po uvodni citostatski terapiji toliko zmanjša, da je operacija povsem neproblematična (Jereb, Drobnič). Sicer pa je v vrsti predavanj dominirala zahteva po sodelovanju zdravnikov različnih

usmeritev pri zdravljenju otroških tumorjev. Ukelli (Priština) je s prikazom otrok z neverjetno napredovalnimi Wilmsovimi tumorji opozoril, da ni napredka brez boljše osnovne zdravstvene službe, ljubljanska skupina (Mihevc, Golouh, Us, Dolničar, Petrič, Červek, Baebler, Zwitter) pa je pokazala rezultate centraliziranega obravnavanja otroških tumorjev in multidisciplinarnega pristopa v diagnostiki in zdravljenju. Kako daleč so od takega koncepta drugi centri v Jugoslaviji in zakaj je temu tako, se raje ne vprašamo.

Organizatorjem čestitke in zahvala za brezhibno in prijetno organizacijo kongresa.

Mag. dr. Matjaž Zwitter

10. SAVJETOVANJE O NAUČNIM I STRUČNIM PUBLIKACIJAMA I POLUPUBLIKACIJAMA

Zagreb, 13.—14. oktober 1983

V organizaciji Referalnega centra Univerze v Zagrebu je bilo 10. Savjetovanje namenjeno znanstvenim delavcem, urednikom, izdajateljem ter distributerjem znanstvenih publikacij in polpublikacij, tj. vsem, ki se bavijo s problematiko pisanja, objavljajanja, izdajanja in ocenjevanja znanstvenih in strokovnih dosežkov.

V prvem predavanju je bila predstavljena problematika bibliografske kontrole in dostopnosti javnosti izdajanja zbornikov znanstvenih in strokovnih združenj ter organizacij združenega dela v znanstveno raziskovalni dejavnosti. Podurjena je bila potreba po vsebinski in bibliografski unifikaciji, saj izide veliko število zbornikov, ki so dostopni le ozkemu krogu bralcev.

V predavanju o etičnih aspektih objavljajanja znanstvenih del (doc. Lelas) je bil obravnavan vpliv znanstvenikovega dela na družbo (in obratno) v smislu odnosa znanstvenega dela do elementov moči (političnih, finančnih, moralnih). Omenjena nasprotja so razumljivejša ob dejstvu, da znanje oziroma informacija pomeni moč, s katero lahko manipulirajo drugi. V takem razmerju je vloga znanstvenika izjemno pomembna kljub temu, da znanstveniku (avtorju) le redko uspe zagotoviti moralno uporabo svojih rezultatov. Citirani so bili primeri iz polpretekle zgodovine ter različnost moralnih odločitev o uporabi znanja atomske fizike Alberta Einsteina na eni ter Clausa Fuchsa na drugi strani.

Za znanstveno raziskovalno delo je pomemben motiv, ki je lahko le želja po spoznanju ali pa služi znanstveno raziskovalno delo lastni afirmaciji med kompetitivnimi kolegi. Odgovor na dilemo naj bi bil v odvisnosti od moralnih tokov družbe ter moralnih kvalitet posameznika (objavljajanje za vsako ceno, izpolnjevanje znanstvene »norme«, prikrivanje, kraja rezultatov, itd.).

Diskusija, ki je sledila omenjenim izvajanjem, se je oddaljila od primerov pri nas, ki bi jih prav lahko navedel vsak udeleženec posvetovanja. Teoretični in nam oddaljeni problemi, ki so bili

nanizani v diskusiji, niso sledili osnovnim smernicam, ki so bile podane v predavanju.

Okrogla miza je bila organizirana kot posvetovanje strokovnjakov o vlogi recenzije v znanstveni in strokovni literaturi. Diskusija je v glavnem sledila vsebini razstavljenega posterja prof. Nede Banić, na katerem je podala definicijo in namen recenzije.

Ker naša revija že več kot leto dni pošilja vse članke v recenzijo, ne bo odveč, če omenimo nekaj pomembnih elementov recenziranja.

Definicija: recenzija je pismena ocena vrednosti znanstvenega dela. Namen recenzije: je svetovalen uredništvu in vzgojen za avtorja. Kritična ocena temelji na oceni znanstvene vrednosti dela, na oceni relevantnosti za časopis in na oceni kvalitete prezentacije. Uspešnost recenzije je odvisna od števila recenzentov in kvalitete navodil recenzentom. Ker recenzija služi avtorju, naj mu bo v pomoč in ne sme postati cenzura. Bistven element recenzije je obrazložitev tako pozitivnega kot tudi negativnega mnenja. Končno mnenje o objavi članka ima uredništvo.

Vsak članek naj ima dvojni ali celo trojni recenzentski pregled, recenzentsko delo lahko opravljajo tudi inozemski recenzenti. Ker je

dobra recenzija v bistvu znanstvena kritika, naj bi bila ta kritika javna, revije naj bi torej objavljale recenzije člankov (?).

Razvila se je živahna diskusija o javnosti recenzije. Kljub temu, da posvetovanje ni sprejemalo sklepov in je želelo le proučiti posamezna mnenja, se je na koncu izoblikovalo stališče, da naj bo recenzija za recenzenta anonimna (neznani avtor) kljub temu, da »znani avtor« omožga recenzentu lažje preverjanje ev. predhodne objavljenosti članka in neposreden stik z avtorjem (diskusija, komentiranje).

Delo recenzentov se (v glavnem) ne honorira, smatra se, da je recenzent privilegiran s tem, da prvi prečita članek.

Predavanja in diskusija za okroglo mizo so nakazala obilico problemov izdajateljstva znanstvene in strokovne literature. Odziv sodelujočih je pokazala zainteresiranost izdajateljev za strokovni dvig (svojih) publikacij, to pa je tudi potrdilo, da je posvetovanje uspelo. Ob vse težjih finančnih pogojih izdajateljstva se povečujejo tako strokovno moralni kot tudi tehnično organizacijski problemi revij, zato si lahko le želimo pogostnejša podobna srečanja in izmenjavo izkušenj.

Dr. Tomaž Benulič



MEDNARODNO PRIZNANJE prof. dr. Bojanu Varlu

Združenje za nuklearno medicino Nemške demokratične republike je odlikovalo prof. dr. B. Varla z medaljo »Georg von Hevesy-Rudolf Schönheimer« za raziskovalne dosežke na področju nuklearne medicine in za uspešno strokovno sodelovanje med Združenjem za nuklearno medicino Jugoslavije in Združenjem za nuklearno medicino Nemške demokratične republike.

Bojan Varl, dr. sci. dr. med., redni profesor Medicinske fakultete Univerze Edvarda Kardelja in direktor Univerzitetne klinike za nuklearno medicino v Ljubljani je tako pridružil najvišjemu priznanju, ki ga raziskovalcem dodeljuje So-

Anlässlich des XX. Nuklearmedizinischen Symposium verleiht die Gesellschaft für Nuklearmedizin der DDR

Professor Dr. Bojan Varl

Ljubljana

in Anerkennung seiner wissenschaftlichen Leistungen auf dem Gebiet der Nuklearmedizin und seiner Förderung der Zusammenarbeit der Nuklearmedizinischen Gesellschaften der DDR und der Sozialistischen Föderativen Republik Jugoslawiens die

GEORG VON HEVESY RUDOLF SCHÖNHEIMER MEDAILLE

Im Namen des Vorstands

H. Schubert

MB Professor Dr. H. Deckert
Vorsitzender

Reinhardtstr. 11, den 9. Mai 1983

cialistična republika Slovenija — nagradi »Borisa Kidriča« — tudi pomembno mednarodno priznanje. S skupnimi raziskovalnimi nalogami, s predavanji in s publikacijami v strokovnem tisku NDR je navezal s to socialistično deželo trdne strokovne stike, še celo ko je bil kot predsednik izvršilnega odbora UNMJ pobudnik pogodbe o strokovnem sodelovanju med obema združenjema in realizator pogodbenega sodelovanja, ki uspešno poteka.

Medaljo so mu slovesno podelili na XX. nuklearno-medicinskem simpoziju v Reinhardtstr. 11, den 9. maja 1983.

Ponosni na pomembno mednarodno priznanje iskreno čestitajo prof. dr. B. Varlu njegovi sodelavci in člani Sekcije za nuklearno medicino združenja zdravniških društev Slovenije.

Doc. dr. Boris Kastelic

IZVJEŠTAJ REDAKCIJE REVIIJE
»RADIOLOGIA IUGOSLAVICA«
Predsedstvu UNMJ

XVII Jugoslovenski sastanak za nuklearnu medicinu, Donji Milanovac, 21.—24. septembar 1983.

Revija »Radiologia Iugoslavica« već od izlaska prvog broja dalje, tj. od godine 1964., objavljuje članke iz nuklearne medicine (Spaventi Š., 1: 127—148, 1964). U razdoblju skoro dve decenije bili su doprinosi iz nuklearne medicine stalno prisutni, što dokazuje i činjenica da ima nuklearna medicina u reviji svoju stalnu rubriku. Pored članaka objavljene su u reviji i recenzije knjiga te drugi doprinosi iz nuklearne medicine.

U godini 1976 bio je na zajedničkom sastanku proširenog UO Udruženja za nuklearnu medicinu SFRJ (Varaždin, 10. 6. 1976) i redakcije revije »Radiologia Iugoslavica« primljen zaključak, na osnovu kojeg je revija i zvanično postala glasilo i UNMJ.

Time da revija »Radiologia Iugoslavica« nudi prostor stručnjacima nuklearne medicine, da mogu objavljivanjem svojih radova prikazati dostignuća na tom području medicine, igra svakako značajnu ulogu u razvoju nuklearne medicine u našoj zemlji.

Iz priloženog tabelarničnog prikaza proizlazi da zauzimaju u reviji objavljeni radovi iz nuklearne medicine u periodu od 1976. do 1983. godine dobrih 50% svega prostora našeg časopisa, tj. dobru polovinu.

Revija »Radiologia Iugoslavica« bori se velikim finansijskim poteškoćama. Uzrok tome je u prvom redu brza rast štamparskih troškova, koji su se u razdoblju 1976.—1982. podigli za 511%. U istom periodu subvencija Saveza R/P SIZ za naučni rad u SFRJ koja sufinansira izdavanje revije, podigla se jedva za 231%.

Udruženje za nuklearnu medicinu SFRJ sufinansira štampanje radova na osnovu svakogodišnjeg ugovora. Iznos sufinansiranja određuje se na taj način da UNMJ plati 1/4 godišnjih štamparskih troškova (na osnovu predračuna), od čega se odbija 1/4 sredstava koje doprinosi za izlaženje revije Savez R/P SIZ za naučni rad u SFRJ, kao i svi iznosi koje uplaćuju za sufinansiranje revije institucije za nuklearnu medicinu na osnovu samoupravnih dogovora.

Pošto radovi iz nuklearne medicine obuhvaćaju dobru polovinu i ne samo 1/4 svih u reviji »Radiologia Iugoslavica« objavljenih radova (tabele 1, 2, 3, 4, 5), kao i zbog teške finansijske situacije revije koju prouzrokuju stabilizacioni poduhvati i brza rasta štamparskih troškova, redakcija revije prinuđena je da zamoli sve institucije u našoj zemlji koje se bave nuklearnom medicinom, da potpomažu izdavanje časopisa sklapanjem samoupravnih dogovora o sufinansiranju. U slučaju da ne postoji mogućnost za takav oblik finansijske pomoći, predlažemo da se barem odobrenjem svakogodišnje novčane dotacije podupre njegovo izlaženje. Redakcija revije biće zahvalna za svaku i najmanju finansijsku pomoć.

Značajan izvor prihoda svakako predstavljaju sredstva od pretplata. Na osnovu primljenog zaključka trebali bi svi članovi republičkih i pokrajinskih sekcija za nuklearnu medicinu biti pretplatnici revije. Zbog toga redakcija šalje reviju svim članovima po spiscima, ali na žalost samo maleni broj redovno uplaćuje pretplatu, što jasno proizlazi iz priloženog tabelarničnog prikaza. Neuredno uplaćivanje pretplate, veliki broj otkaza i nejavljivanje promena adresa pokazuje nezainteresovanost članova za reviju. Redakcija je mišljenja da bi barem autori članaka trebali biti pretplatnici i uredni platioci.

U vezi toga molimo sve sekretare R/P sekcija za nuklearnu medicinu da na svom sastanku pozovu sve članove koji primaju reviju da redovno vrše plaćanje pretplata, ili da barem otkazu primanje našeg časopisa. Godišnja pretplata za pojedince iznosi 500 din. Cena je vrlo niska, zbog toga za pojedince nikako ne predstavlja teret, a za opstatak revije prihod od pretplata vrlo su značajni. Pri tome još napominjamo da dostava godišnjaka (kuverti, PTT troškovi, račun, poštanska uplatnica) košta redakciju oko 80 dinara na pojedinca.

Osim toga molimo da sekretari R/P sekcija za nuklearnu medicinu svake godine šalju redakciji revije dopunjeni spisak članova, koji joj je nužno potreban za tačnu evidenciju.

Sve članove R/P sekcija za nuklearnu medicinu molimo da svoje radne organizacije zainteresuju da se pretplate na našu reviju.

Upravu UNMJ molimo da nam šalje spisak članova uprave UIMJ, kao i da nam obezbedi spisak predsednika i sekretara R/P sekcija za nuklearnu medicinu.

Donji Milanovac, 21. 9. 1983.

Sekretar redakcije:
Dr. Tomaž Benulič

Glavni i odgovorni urednik:
Prof. dr. Stojan Plesničar

Republika/pokrajina	po spiscima iz g. 1976	Broj članova po dopunjenim spiscima	Crtani iz spiska zbog otkaza, promene adrese ili iz drukcijih razloga (smrt, penzija itd.)	Broj članova kojima se revija šalje	Broj članova koji uplaćuju pretplatu
SR BiH	26	(26*)	7	19	6
SR Crna Gora	4	5	—	5	1
SR Hrvatska	63	94	26	68	46
AP Kosovo	5	7	—	7	—
SR Makednija	10	14	1	13	6
SR Slovenija	36	38	12	26	16
SR Srbija	60	(60*)	28	32	14
AP Vojvodina	10	15	2	13	9
UKUPNO	214	259	76	183	98

* Dopunjeni spisci redakciji nisu bili dostavljeni uprkos svakogodišnjeg traženja.

Tabela 1 — Prikaz stanja uplaćivanja preplate na reviju »RADIOLOGIA IUGOSLAVICA«

Godina 1976

Broj revije	Ukupni broj u godini objavljenih radova	Od toga broj objavljenih		Nuklearna medicina		Procenat od svih u godini objavljenih radova
		članaka	drugo	ukupno	od toga broj članaka	
1/1976	14	6	8	—	—	53 %
2/1976	65	58	7	63	58	Sarađivalo je ukupno 149 autora i koautora
3/1976	22	16	6	3	1	5
4/1976	24	22	2	—	—	2
UKUPNO	125	102	23	66	59	7

Napomena: U broju 2/1976 bili su objavljeni radovi XIII naučnog sastanka udruženja za nuklearnu medicinu Jugoslavije (Maribor 1976).

Godina 1977

Broj revije	Ukupni broj u godini objavljenih radova	Od toga broj objavljenih		Nuklearna medicina		Procenat od svih u godini objavljenih radova
		članaka	drugo	ukupno	od toga broj članaka	
1/1977	20	14	6	1	1	21 %
2/1977	15	10	5	1	1	Sarađivalo je ukupno 32 autora i koautora
3/1977	18	14	4	1	1	—
4/1977	51	39	12	22	19	3
UKUPNO	104	77	27	25	22	3

Napomena: U broju 4/1977 bili su objavljeni radovi Intersekcijiskog sastatanka Sekcije za nuklearnu medicinu Srpskog lekarskog društva i Sekcije za nuklearnu medicinu Makedonskog lekarskog društva (Sremska Kamenica 1977).

Tabela 2 — Brojčani prikaz u reviji »RADIOLOGIA IUGOSLAVICA« objavljenih radova iz nuklearne medicine za godinu 1976 i 1977

Godina 1978

Broj revije	Ukupni broj u godini objavljenih radova	Od toga broj objavljenih		Nuklearna medicina		Procenat od svih u godini objavljenih radova
		članaka	drugo	od toga broj članaka	drugo	
1/1978	69	63	6	1	—	53 % Sarađivalo je ukupno 226 autora i koautora
2/1978	124	123	1	123	1	
3/1978	19	14	5	1	—	
4/1978	24	24	—	—	—	
UKUPNO	236	224	12	126	in extenso 35 apstrakti 90	1

Napomena: U broju 2/1978 bili su objavljeni radovi II kongresa nuklearne medicine Jugoslavije (Bled 1978).

Godina 1979

1/1979	14	14	—	5	5	59 % Sarađivalo je ukupno 200 autora i koautora
2/1979	81	80	1	81	80	
3/1979	34	32	2	—	—	
4/1979	23	20	3	4	4	
Ukupno	152	146	6	90	in extenso 39 apstrakti 50	1

Napomena: U broju 2/1979 bili su objavljeni radovi XV Jugoslovenskog naučnog sastanka nuklearne medicine Jugoslavije (Banja Luka 1979).

Tabela 3 — Brojčani prikaz u reviji »RADIOLOGIA IUGOSLAVICA« objavljenih radova iz nuklearne medicine za godinu 1978 i 1979

Godina 1980

Broj revije	Ukupni broj u godini objavljenih radova	Od toga broj objavljenih		Nuklearna medicina		Procenat od svih u godini objavljenih radova
		članaka	drugo	od toga broj članaka	drugo	
1/1980	27	21	6	5	—	66 %
2/1980	25	20	5	7	—	Sarađivalo
3/1980	97	96	1	97	1	je ukupno
4/1980	23	16	7	4	1	253 autora
UKUPNO	172	153	19	113	2	i koautora
				in extenso 57		
				apstrakti 54		

Napomena: U broju 3/1980 bili su objavljeni radovi XVI Jugoslovenskog sastanka nuklearne medicine Jugoslavije (Rijeka 1980).

Godina 1981

1/1981	19	18	1	2	—	52 %
2/1981	24	14	10	4	—	Sarađivalo
3/1981	49	48	1	49	1	je ukupno
4/1981	22	14	8	4	—	139 autora
UKUPNO	114	94	20	59	1	i koautora
				in extenso 58		
				apstrakti 54		

Napomena: U broju 3/1981 bili su objavljeni radovi XVII Jugoslovenskog sastanka nuklearne medicine Jugoslavije (Novi Sad 1981).

Tabela 4 — Brojčani prikaz u reviji »RADIOLOGIA IUGOSLAVICA« objavljenih radova iz nuklearne medicine za godinu 1980 i 1981

Godina 1982

Broj revije	Ukupni broj u godini objavljenih radova	Od toga broj objavljenih		Nuklearna medicina		Procenat od svih u godini objavljenih radova
		članaka	drugo	od toga broj članaka	drugo	
1/1982	19	16	3	4	—	40 % Sarađivalo je ukupno 108 autora i koautora
2/1982	32	31	1	31	—	
3/1982	20	13	7	1	—	
4/1982	35	30	5	6	—	
UKUPNO	106	90	16	42	—	

Napomena: U broju 2/1982 bili su objavljeni radovi III kongresa nuklearne medicine Jugoslavije (Skopje 1982).

Godina 1983

1/1983	20	14	6	2	1	57 % Sarađivalo je ukupno 147 autora i koautora
2/1983	27	22	5	4	1	
3/1983	57	55	2	56	1	
4/1983	u spremi za štampu					
UKUPNO	104	91	13	62	59	3

Napomena: U broju 3/1983 objavljeni su radovi XVIII Jugoslovenskog sastanka za nuklearnu medicinu Jugoslavije (Donji Milanovac 1983). Prikaz važi za tri već štampane brojeve u 1983. godini.

Tabela 5 — Brojčani prikaz u reviji »RADIOLOGIA IUGOSLAVICA« objavljenih radova iz nuklearne medicine za godinu 1982 i 1983

REPUBLIČKIM I POKRAJINSKIM SEKCIJAMA
ZA RADIOLOGIJU I NUKLEARNU MEDICINU
JUGOSLAVIJE

Povodom javne diskusije u republičkim i pokrajinskim sekcijama o nacrtu Pravilnika Udruženja radiologa i obrazloženja datog uz taj nacrt, želeli bismo da se u sekcijama prodiskutira i pitanje naših sledećih kongresa i intersekcijskih sastanaka na jugoslovenskom nivou a istovremeno da Vas obavestimo i o nekim drugim pitanjima.

1. Prema našem mišljenju posle XII Kongresa sledeći intersekcijski stručni sastanak na jugo-

slovenskom nivou trebalo bi održati u SR Makedoniji 1986. godine a sledeći XIII Kongres u SR Hrvatskoj. Naime, SR Makedonija je bila na redu i za ovaj XIII Kongres ali je odustala, pa je određeno da kongres bude u Beogradu. Prema dosadašnjem redosledu sada je na redu za XIII Kongres SR Hrvatska (Skopje — Beograd — Pula — Ljubljana — Sarajevo — Novi Sad — Beograd — SR Makedonija — SR Hrvatska). U prilogu ovog pisma načinjen je redosled sledećih intersekcijskih stručnih sastanaka na jugoslovenskom nivou i kongresa u narednom turnusu (tabela 1).

I Intersekcijski sastanak radiologa Jugoslavije	SR Makedonija	1986
XIII Kongres radiologa Jugoslavije	SR Hrvatska	1988
II Intersekcijski sastanak radiologa Jugoslavije	SR BiH	1990
XIV Kongres radiologa Jugoslavije	SR Slovenija	1992
III Intersekcijski sastanak radiologa Jugoslavije	SAP Vojvodina	1994
XV Kongres radiologa Jugoslavije	SAP Kosovo	1996
IV Intersekcijski sastanak radiologa Jugoslavije	SR Crna Gora	1998

Tabela 1 — Predlog za sledeći turnus kongresa i intersekcijskih sastanaka radiologa Jugoslavije

Ako se prihvati da SR Makedonija organizuje I Intersekcijski sastanak radiologa Jugoslavije 1986. godine, a SR Hrvatska XIII Kongres radiologa Jugoslavije 1988. godine, onda bismo na našoj redovnoj Skupštini uz XII Kongres birali predsednika i generalnog sekretara iz makedonske sekcije gde bi predsedništvo bilo do 1986. godine (mandat traje dve godine), a podpredsednika iz hrvatske sekcije, koji bi u drugom mandatskom periodu postao predsednik do 1988. godine kada se održava XIII Kongres. Birali bismo i drugog podpredsednika i drugog generalnog sekretara čija funkcija miruje u prvom mandatom periodu. Ovaj drugi generalni sekretar je iz hrvatske sekcije a drugi podpredsednik iz bosansko-hercegovačke sekcije pošto će predsedništvo imati sedište u SR Bosni i Hercegovini do II Intersekcijskog stručnog sastanka radiologa Jugoslavije 1990. godine.

2. Želimo da na našoj sledećoj Skupštini odamo priznanje našim poznatim stručnjacima, da ih proglasimo doživotnim počasnim članovima našeg Udruženja i da im dodelimo diplome počasnog člana (čl. 23 i 24 nacrtu Pravilnika). Radi se o živećim istaknutim stručnjacima koji su penzionirani ili su neposredno pred penzijom. Predlažemo sledeće kolege za počasne članove: prof. dr Božena Ravnihar, prof. dr Stanko Heranja, prof. dr Bruno Mark, prof. dr Ferdo Petrović, prof. dr Šime Čičin-Šain, prof. dr Milovan Čurčić, dr Mileta Mačarašević, prof. dr Dimitar Tevčev i prof. dr Josip Novak. Uprkos je neko slučajno zaboravljen, molimo da na odgovarajuća sekcija predloži i za svakog pomenutog člana iz svoje sekcije na moćnost dostavi ključnu adresu i uniše zaboravljeno zvanje (dr nauka ili akademik).

Pored toga želimo da proglasimo počasnim članovima našeg Udruženja i neke inostrane

stručnjake koji su zadužili našu radiologiju ali prema Vašim predlozima. U tom slučaju bismo ih trebali pozvati kao naše goste na sledeći kongres radi uručjenja diploma. Za takve bi također trebalo da raspoložemo njihovom tačnom adresom stana ili ustanove u kojoj rade.

Isto tako želimo odati priznanje svima živećim predsednicima svih dosadašnjih kongresa i predsednicima Udruženja radiologa Jugoslavije. Navodimo njihova imena: prim. dr Anastasov, prim. dr Ivo Borovečki, prof. dr Božena Ravnihar, prof. dr Jelena Đorđević, prof. dr Milivoje Dedić i prim. dr Kuzman Granić (predsednici kongresa) te: prof. dr Dimitar Tevčev, prof. dr Mileta Mačarašević, prof. dr Božena Ravnihar, prof. dr Milivoje Dedić i prof. dr Stanko Ledić (predsednici našeg Udruženja). To stručno-društveno priznanje u obliku zahvalnice bi im se također uručilo na sledećoj Skupštini. Svima nima dodajemo i redakciju našeg časopisa »Radiologija Jugoslavica«.

3. Neke sekcije nam još nisu dostavile predloge koje inostrane stručnjake pozvati na kongres kao naše goste (plaćanje troškova boravka na naš račun), pa molimo da to učine (već je urađano).

Očekujemo Vaše odgovore odnosno mišljenja najkasnije do 31. januara 1984. godine, kada i predloge na nacrt Pravilnika Udruženja.

Predsednik:
prof. dr Stanko Ledić

OBRAZLOŽENJE

Ovaj nacrt ili predlog Pravilnika Udruženja radiologa Saveza lekarskih društava Jugoslavije je izradila komisija predsedništva Udruženja određena na prvoj sednici predsedništva 15. 12. 1980. godine u Beogradu. Koncept Pravilnika je donela Skupština Saveza lekarskih društava Jugoslavije 20. juna 1979. godine u Novom Sadu za sva specijalistička Udruženja. Naša komisija se morala držati tog koncepta koji se odnosi na: opšte odredbe, zadatak Udruženja, članstvo Udruženja, finansije Udruženja i delom na organe Udruženja. Komisija je imala zadatak da u jedan takav koncept unese specifičnosti za naše Udruženje i stavove prema zaključcima druge sednice našeg predsedništva održane 23. 4. 1982. godine u Beogradu i treće sednice održane 24. 9. 1982. godine u Osijeku, a one se uglavnom odnose na organe Udruženja. Te odredbe se sastoje u sledećem:

1. Izvršena je promena naziva Udruženja za radiologiju i nuklearnu medicinu u — Udruženje radiologa Jugoslavije.

2. Kongresi se održavaju svake četvrte godine a intersekcijski stručni sastanci na jugoslovenskom nivou između dva kongresa, također svake četvrte godine.

3. Mandat predsednika, podpredsednika i generalnog sekretara traje dve godine s tim što se na Skupštini bira predsednik, podpredsednik i generalni sekretar prvog dvo godišnjeg mandata te podpredsednik i generalni sekretar drugog mandata. Podpredsednik automatski postaje predsednik u drugom mandatu a funkcija drugog podpredsednika i drugog generalnog sekretara miruje u prvom dvogodišnjem mandatu i postaje izvršna u drugom dvo godišnjem mandatu. To je zbog toga što se Skupština održava svake četiri godine i iz poznatih razloga (uglavnom finansijskih) nije moguće održavati vanredne Skupštine dve godine posle redovne.

U predsedništvo se biraju van kvote svoje delegacije i predsednici republičkih i pokrajinskih sekcija za radiologiju kao i glavni i odgovorni urednik časopisa »Radiologia Iugoslavica«.

4. Na Skupštini predsednik organizacionog odbora prošlog kongresa podnosi izveštaj o radu kongresa i završni račun kongresa preko nadzornog odbora Udruženja.

5. Pored drugih stalnih komisija pri predsedništvu formiraju se i stalna komisija za radiologiju i komisija za radioterapiju koje se bave svim stručno-organizacionim pitanjima iz svoje oblasti.

6. Naše Udruženje kao i ostala specijalistička udruženja nisu pravna lica i nemaju svoj žiro račun i finansije Udruženja se vode preko inter-nog žiro račun republičkog/pokrajinskog lekarskog društva u sedištu Udruženja.

To bi bile glavne napomene kako bi se mogle bolje razumeti odredbe o nacrtu Pravilnika koji se ovim daje na javnu diskusiju u sve republičke i pokrajinske sekcije za radiologiju a

biće objavljen i u »Radiologia Iugoslavica« da se s njim upozna celo članstvo. Očekujemo Vaše primedbe najkasnije do 31. januara 1984.

Predsednik komisije:
prof. dr S. Ledić

NACRT
PRAVILNIKA

UDRUŽENJA RADIOLOGA
SAVEZA LEKARSKIH DRUŠTAVA JUGOSLAVIJE

PRAVILNIK

UDRUŽENJA RADIOLOGA
SAVEZA LEKARSKIH DRUŠTAVA JUGOSLAVIJE

Na osnovu čl. 15, 28 i 37 Statuta lekarskih društava Jugoslavije (u daljem tekstu SLDJ) od 11. juna 1982. godine Skupština Udruženja radiologa Jugoslavije pri SLDJ donosi Pravilnik o svom radu.

I. OPŠTE ODREDBE

Član 1

U cilju razvoja i unapređenja radiologije, radi sagledovanja, proučavanja i rešavanja problematike, koordiniranja i saradnje na tom planu formira se Udruženje radiologa Jugoslavije (u daljem tekstu Udruženje). Udruženje je dobrovoljna stručna i društvena organizacija republičkih i pokrajinskih sekcija za radiologiju (u daljem tekstu sekcije), koje se udružuju radi unapređenja svoje delatnosti i međusobnog koordiniranog rešavanja pitanja od značaja za udružene članove i šire društvene interese.

Udruženje se formira u okviru SLDJ i okuplja sve radiologe kao i druge stručnjake sa fakultetskim obrazovanjem koji se bave problematikom uskom vezanom za radiološku struku.

Član 2

Republičke i pokrajinske sekcije su potpuno samostalne u svome radu u okviru Statuta svojih matičnih lekarskih društava.

Član 3

Udruženje deluje u skladu sa odredbama ovog Pravilnika i Statuta SLDJ na teritoriji cele Jugoslavije.

Član 4

Rad Udruženja se zasniva na ustavnim principima, na programskoj usmerenosti SSRNJ i Statuta SLDJ.

Član 5

U utvrđivanju i izvršavanju svojih zadataka Udruženja sprovodi deo programa SKJ i SSRNJ te SLDJ koji se odnosi na rad zbog čega je

osnovano, saraduje sa društveno-političkim, stručnim i naučnim organizacijama, posebno sa udruženjima koja okupljaju druge profile zdravstvenih radnika, samoupravnim interesnim zajednicama, organima društveno-političkih zajednica kao i sa stručnim organizacijama u inostranstvu.

Član 6

Udruženje se može učlaniti u srodne međunarodne stručne organizacije sa sličnim ciljevima propisanim ovim Pravilnikom i Statutom SLDJ pod uslovom da delatnost tih organizacija nije u suprotnosti sa interesima SFRJ i njezinim društveno-političkim uređenjem.

Član 7

Rad Udruženja je javan. Javnost u radu se ostvaruje:

— učešćem predstavnika zainteresovanih organizacija iz čl. 5 ovog Pravilnika u radu Udruženja;

— objavljivanjem plana i programa delatnosti Udruženja;

— informisanjem javnosti preko sredstava informisanja Udruženja i Biltena SLDJ;

— preko redovnog informisanja SLDJ o svome radu.

Član 8

Udruženje nema svojstvo pravnog lica.

Udruženje vrši samostalnu svoju stručnu i društvenu delatnost, a SLDJ je koordinator rada u okviru ovog Pravilnika i Statuta SLDJ.

Ovaj Pravilnik je konstitutivne prirode jer se njegovim donošenjem Udruženje organizuje kao samoupravna i organizaciona jedinica SLDJ.

Član 9

Registracija Udruženja u okviru SLDJ obezbeđuje delatnost Udruženja na teritoriji cele Jugoslavije.

Član 10

Udruženje predstavlja republičke i pokrajinske sekcije prema saveznom i drugim organima i organizacijama u zemlji i inostranstvu u svim pitanjima od interesa za članove Udruženja i SLDJ u celini.

Član 11

Udruženje predstavljaju, potpisuju i obavezuju predsednik i generalni sekretar Udruženja.

Član 12

Sedište Udruženja nije stalno i nalazi se u mestu boravka predsednika odnosno u mestu budućeg kongresa radiologa.

Član 13

Udruženje ima svoj pečat i četvrtasti štambilj sa natpisom: SAVEZ LEKARSKIH DRUŠTAVA JUGOSLAVIJE, UDRUŽENJE RADIOLOGA JUGOSLAVIJE na srpsko-hrvatskom jeziku.

Prema inostranstvu Udruženje ima i naziv na engleskom jeziku koji glasi: UNION OF MEDICAL SOCIETES OF YUGOSLAVIA — YUGOSLAV ASSOCIATION OF RADIOLOGY.

II. ZADACI UDRUŽENJA

Član 14

Zadaci udruženja su:

— zalaže se za ostvarivanje zdravstvene politike u skladu sa socijalističkim samoupravnim sistemom i zajedničkom politikom razvoja Jugoslavije;

— prati realizaciju zdravstvene politike i zdravstvene zaštite i izmenjuje iskustva i saradnju sa drugim Udruženjima na stručnom, društvenom i organizacionom planu;

— doprinosi razvitku zdravstvene zaštite stanovništva u skladu sa suvremenim dostignućima medicinske nauke a u okviru potrebe i mogućnosti društvene zajednice;

— razvija samoupravljanje i unapređuje samoupravne odnose u osnovnim organizacijama udruženog rada, zdravstvene delatnosti zajedno sa ostalim zdravstvenim radnicima i organizacijama;

— razvija i neguje lekarsku etiku;

— brine o profesionalnom i socijalno-ekonomskom položaju radiologa kao i o njihovoj izobrazbi i stručnom usavršavanju;

— radi na razvoju i afirmaciji radiološke struke;

— obrađuje probleme iz narodne patologije od interesa za celu zemlju u svome domenu;

— radi na razvijanju i sprovođenju koncepcije i doktrine zdravstvene zaštite u opštenarodnoj odbrani i društvenoj samozaštiti u svom domenu;

— koordinira rad republičkih i pokrajinskih sekcija;

— daje mišljenje i predloge odgovarajućim organima zakonodavne i izvršne vlasti i interesnim zajednicama iz svoje oblasti;

— radi na planu zdravstvenog prosvetavanja naroda;

— održava kongrese, simpozijume i stručne sastanke opšte jugoslovenskog značaja;

— stručno pomaže i usmerava rad stručnog časopisa;

— stara se o učešću naših stručnjaka na kongresima i stručnim sastancima i daje predloge za njihov odlazak van zemlje;

— daje predloge i mišljenje po nastavnim planovima i programima medicinskih fakulteta i drugih visokih i viših nastavnih ustanova.

Član 15

U ostvarivanju zadataka iz predloženog člana Udruženje:

— održava stalne kontakte sa svojim članovima i sekcijama, prima njihove predloge i mišljenja i donosi odluke sa kojima ih upoznaje;

— analizira, usklađuje i rešava zdravstvenu problematiku i daje predloge nadležnim savez-

nim predstavničkim telima i time učestvuje u kreiranju zdravstvene politike zemlje iz svoje oblasti;

— uspostavlja i održava kontakte sa odgovarajućim savezним organima, društvenim i stručnim organizacijama nadležnim za rešavanje pokrenutih pitanja;

— uspostavlja kontakte i saraduje sa inostranim lekarskim i drugim zdravstvenim organizacijama iz svoje oblasti rada radi razmene iskustava od interesa za svoje članove i razvoj svoje struke u zemlji;

— organizuje kongrese, interseksijske sastanke, simpozijume i savetovanja opšte jugoslovenskog značaja;

— izdaje stručni časopis »Radiologia Iugoslavica«;

— organizuje način uplate članarine međunarodnim stručnim organizacijama.

III. ČLANSTVO UDRUŽENJA

Član 16

Udruženje sačinjavaju specijalističke sekcije republičkih i pokrajinskih lekarskih društava. Specijalističke sekcije su osnivači Udruženja, a SLDJ daje saglasnost za osnivanje Udruženja.

Za osnivanje Udruženja potrebno je da postoje najmanje tri republičke/pokrajinske sekcije.

Član 17

Članstvo u Udruženju je dobrovoljno.

Svaki član Udruženja ravnopravno učestvuje u odlukama i sprovođenju ciljeva i zadataka predviđenih ovim Pravilnikom i drugim zajedničkim aktima.

Član 18

Prava članova su:

— da preko svojih delegata učestvuju u radu organa i tela Udruženja;

— da predlažu i odlučuju o programu rada Udruženja a u skladu sa odlukama Skupštine SLDJ, Skupštine Udruženja te svojih republičkih i pokrajinskih lekarskih društava i sekcija;

— da usmeravaju stručnu i društvenu delatnost Udruženja;

— da budu informisani o radu Udruženja.

Član 19

Dužnosti članova su:

— da aktivno učestvuju u ostvarivanju ciljeva i zadataka Udruženja i SLDJ;

— da sprovedu odredbe ovoj Pravilnika, planova i programa rada i odluke Udruženja i Skupštine SLDJ;

— da redovno plaćaju članarinu Udruženju.

Član 20

Pojedinačni članovi Udruženja su svi oni koji su članovi republičkih i pokrajinskih sekcija kao i članovi drugih srodnih specijalističkih sekcija

koji se bave sličnom zdravstvenom problematikom te drugi stručnjaci sa visokom fakultetskom spremom koji saraduju sa radiolozima u svakodnevnom radu.

Član 21

Redovni individualni članovi Udruženja su svi lekari-radiolozi koji su redovni članovi svojih republičkih i pokrajinskih sekcija matičnih lekarskih društava. Ukoliko još nije osnovana republička ili pokrajinska sekcija, tada moraju biti redovno članovi matičnih lekarskih društava.

Redovni individualni članovi su dužni da učestvuju u svim oblastima stručne i društvene delatnosti svojih sekcija i u ostvarivanju programa Udruženja ispunjavajući sve obaveze prema Udruženju te da čuvaju ugled Udruženja. Redovni članovi mogu birati i biti birani u sve organe Udruženja.

Član 22

Vanredni individualni članovi Udruženja su vanredni (dopisni) članovi republičkih i pokrajinskih sekcija. Mogu biti medicinski stručnjaci drugih specijalnosti koji usko saraduju sa radiolozima po sličnoj problematici i ističu se u toj saradnji kao i drugi nemedicinski stručnjaci sa fakultetskom spremom usko vezani svojom delatnošću sa radiologijom. Vanredne članove Udruženja potvrđuje predsedništvo Udruženja na predlog republičkih i pokrajinskih sekcija.

Vanredni članovi imaju sva prava i obaveze kao redovni članovi samo ne mogu biti birani u organe Udruženja.

Član 23

Počasno članstvo u Udruženju je individualno i dodeljuje se istaknutim domaćim i stranim naučnim radnicima a koji su stekli izuzetne zasluge na polju radiologije od značaja za našu struku ili svojim radom u Udruženju podigli ugled Udruženja.

Član 24

Počasne članove bira Skupština Udruženja na predlog republičkih i pokrajinskih sekcija uz prethodnu saglasnost SLDJ.

Počasnom članu se dodeljuje diploma. Kriterijum, način izbora i tekst diplome utvrđuje se posebnim pravilnikom koji donosi Skupština Udruženja, a potvrđuje SLDJ.

Član 25

Posebna stručno-društvena priznanja u obliku zahvalnice, plakete ili povelje dodeljuje Skupština Udruženja pojedincima ili pravnim licima koji su se istakli svojim radom u Udruženju ili u saradnji sa Udruženjem te doprineli njegovom razvoju i ugledu.

Kriterijumi, način izbora i tekst priznanja određuje se pravilnikom koji donosi Skupština Udruženja i potvrđuje SLDJ.

IV. ORGANI UDRUŽENJA

Član 26

Organi Udruženja su:

1. Skupština
2. Predsedništvo
3. Nadzorni odbor

Član 27

Skupština je najviši organ Udruženja.

Skupštinu sačinjavaju delegacije članova osnivača Udruženja. Svaka republička sekcija daje po pet delegata, pokrajinske sekcije po dva delegata, a redakcija časopisa »Radiologia Jugoslavica« jednog delegata. Republičke i pokrajinske sekcije utvrđuju način kandidovanja, izbor svojih delegata i formiranje delegacije.

Član 28

Skupština se saziva po potrebi a najmanje jedanput svake četvrte godine za vreme održavanja kongresa.

Skupština se može sazvati i odlukom predsedništva ili na zahtev dve republičke/pokrajinske sekcije.

Skupština se može održati ako je prisutno više od polovine delegata.

Rad skupštine je javan.

Odluke Skupštine se donose usaglašavanjem — konsenzusom ili javnim glasanjem. U slučaju potrebe da se na Skupštini glasa, glasa se po principu delegacija bez obzira na prisutan broj članova delegacija. Odluke Skupštine su u tom slučaju punovažne ako se za njih izjasni najmanje dve trećine delegacija.

Član 29

Mandat delegata Skupštine traje četiri godine tj. do sledećeg kongresa. Izabrani delegati mogu biti zamenjeni drugim i pre isteka mandata ako podnesu ostavku ili budu opozvani od organa koji ih je delegirao.

Član 30

Način sazivanja i rad Skupštine se reguliše posebnim poslovnikom.

Član 31

Skupština

- usvaja poslovnik o svom radu;
- verifikuje mandat delegata Skupštine i članova predsedništva Udruženja;
- usvaja opštu programsku orijentaciju Udruženja;
- pretresa dosadašnji rad predsedništva Udruženja i njegovih komisija;
- donosi, dopunjuje i menja Pravilnik Udruženja na osnovu prethodne javne diskusije u republičkim i pokrajinskim sekcijama i daje ga na saglasnost SLDJ;
- daje razrešnicu dotadašnjem predsedništvu Udruženja;
- dodeljuje počasna zvanja i posebna priznanja;

— odlučuje o članstvu u međunarodnim organizacijama i u tome obaveštava SLDJ;

— utvrđuje godišnji i četvorogodišnji plan rada i finansijski plan Udruženja;

— odobrava završni četvorogodišnji račun finansijskog poslovanja Udruženja;

— razmatra i odobrava izveštaj o radu prethodnog kongresa i njegov završni račun;

— određuje mesto održavanja sledećeg kongresa svake četvrte godine i intersekcijskog sastanka radiologa Jugoslavije svake druge godine;

— bira predsedništvo Udruženja na predlog republičkih i pokrajinskih sekcija i prethodno usaglašanih stavova;

— bira predsednika, podpredsednika i generalnog sekretara za prvi dvogodišnji mandat kao i podpredsednika i generalnog sekretara za drugi dvogodišnji mandat;

— daje ovlašćenja predsedništvu da određuje delegate za Skupštinu SLDJ;

— bira delegate za stručni savet SLDJ;

— razmatra i odobrava izveštaj o radu i finansijski izveštaj redakcije stručnog časopisa »Radiologia Jugoslavica«;

— utvrđuje članove redakcionog odbora časopisa »Radiologia Jugoslavica« prema predlozima sekcija;

— donosi odluke o izdavačkoj delatnosti Udruženja;

— ovlašćuje predsedništvo da donosi odluke o visini članarine Udruženja i visini pretplate za stručni časopis.

Član 32

Predsedništvo

Predsedništvo je izvršni kolektivni organ Skupštine i rukovodi radom Udruženja između dve Skupštine.

Predsedništvo sačinjavaju po dva delegata republičkih i pokrajinskih sekcija.

Članovi predsedništva po položaju su i predsednici republičkih i pokrajinskih sekcija kao i glavni i odgovorni urednik časopisa »Radiologia Jugoslavica« odnosno član redakcije kojega on predloži.

Predsednik Udruženja i generalni sekretar su izvan kvote svoje sekcije.

Član 33

Predsedništvo se sastaje po potrebi a najmanje jedan put godišnje. Predsedništvo saziva predsednik Udruženja i rukovodi sednicama. U slučaju njegove sprečenosti zamenjuje ga podpredsednik ili generalni sekretar. Predsedništvo se mora sazvati i na zahtev najmanje dve republičke/pokrajinske sekcije ili po odluci predsedništva Udruženja ili predsedništva SLDJ.

Predsedništvo radi u sednicama i donosi kolektivne odluke. U slučaju glasanja ono se vrši na nivou delegacija. Odluke su pravosnažne ako su prihvaćene od najmanje dve trećine delegacija.

Član 34

Mandat članova predsedništva traje četiri godine tj. do sledećeg kongresa, osim mandata

predsednika, podpredsednika i generalnog sekretara.

Mandat predsednika i generalnog sekretara traje dve godine. U drugom mandatnom periodu do sljedećeg kongresa predsednik i generalni sekretar su iz sekcije koja organizuje sledeći kongres.

Podpredsednik se bira iz sekcije koja je organizator sledećeg kongresa. Njegov mandat traje prve dve godine a druge dve godine automatski postaje predsednik predsedništva do sledećeg kongresa.

Ukoliko matična sekcija oduzme delegatsko pravo predsedniku, podpredsedniku ili generalnom sekretaru, automatski gubi položaj na kojemu se nalazi.

Član 35

U slučaju duže sprečenosti i odsutnosti predsednika, zamenjuje ga podpredsednik ili član predsedništva kojega predsednik odredi.

Član 36

Pri predsedništvu se formira sekretarijat kojega sačinjava jedan ili više sekretara i blagajnika. Sekretari i blagajnik ne moraju biti delegati Skupštine Udruženja. Sekretare i blagajnika predlaže predsednik iz sekcije u mestu predsednika a potvrđuje predsedništvo Udruženja.

Član 37

Za proučavanje i izvršavanje pojedinih zadataka predsedništvo Udruženja formira stalne i povremene komisije u koje se mogu birati članovi Udruženja koji najbolje poznaju tu problematiku a nisu članovi predsedništva. Stalne komisije su: komisija za radiodijagnostiku, komisija za radioterapiju, komisija za opštenarodnu odbranu, komisija za međunarodnu saradnju, komisija za nastavu, komisija za kontrastna sredstva i komisija za terminologiju. Predsednici komisija moraju biti članovi predsedništva.

Rad komisija se utvrđuje poslovnikom.

Član 38

Predsednik rukovodi radom predsedništva, predstavlja Udruženje u zemlji i inostranstvu i daje inicijative za pokretanje aktualnih pitanja u predsedništvu i Udruženju u celini.

Član 39

Generalni sekretar Udruženja organizuje i rukovodi radom sekretarijata. U slučaju njegove odsutnosti zamenjuje ga drugi sekretar kojega odredi predsednik a verifikuje predsedništvo Udruženja.

Član 40

Predsedništvo

- donosi poslovnik o svome radu;
- sprovodi u život odluke Skupštine i predsedništva SLDJ;
- sprovodi odluke, zaključke i preporuke Skup-

štine Udruženja pri čemu saraduje sa republičkim i pokrajinskim sekcijama;

— saraduje sa savezним organima i organizacijama u rešavanju problema od zajedničkog interesa;

— predlaže Skupštini jednogodišnje i četvorogodišnje planove i programe rada te finansijski plan, a po njihovom prihvatanju stara se o njihovom izvršenju;

— razmatra izveštaj o radu i završni račun prethodno održanog kongresa i predlaže ga Skupštini na usvajanje;

— razmatra završni četvorogodišnji račun finansijskog poslovanja i predlaže ga Skupštini na usvajanje;

— određuje delegaciju Udruženja koja ga predstavlja u međunarodnim organizacijama;

— koordinira i organizuje rad na izvršavanju pojedinih zadataka kada je to od zajedničkog interesa za sve sekcije;

— daje predloge i mišljenje o nastavnim planovima i programima visokoškolskih ustanova iz predmeta radiologije a na njihovo traženje izrađuje i predlaže nastavne programe;

— predlaže Skupštini Udruženja predstavnika u stručnom savetu SLDJ;

— učestvuje u biranju predsednika stručnog saveta SLDJ preko svoga delegata;

— po ovlašćenju Skupštine Udruženja određuje visinu članarine Udruženja i pretplatu za stručni časopis;

— po ovlašćenju Skupštine određuje delegata Udruženja za Skupštinu SLDJ;

— vodi brigu i pomaže sekciji odnosno njenom organizacionom odboru u organizaciji kongresa, interseksijskog sastanka i drugih stručnih skupova saveznog značaja;

— vodi brigu o izdavačkoj delatnosti Udruženja i finansiranju iste;

— utvrđuje listu članova redakcionog odbora časopisa »Radiologia Iugoslavica« na predlog radioloških ustanova i redakcije časopisa.

— daje inicijativu da se pojedini problemi stavljaju na dnevni red stručnog saveta SLDJ a može biti inicijator za sazivanje stručnog saveta;

— predstavlja Udruženje u zemlji i inostranstvu;

— saziva Skupštinu Udruženja;

— vrši i druge poslove određene ovim Poslovnikom, zaključcima Skupštine ili određene na drugi način.

Član 41

Nadzorni odbor

Nadzorni odbor sačinjavaju predsednik i dva člana koji ne moraju biti iz redova Skupštine Udruženja.

Mandat nadzornog odbora traje četiri godine.

Nadzorni odbor kontrolise finansijsko poslovanje Udruženja, zakonitost u radu i racionalno trošenje finansijskih sredstava i podnosi o tome izveštaj predsedništvu i Skupštini Udruženja.

Nadzorni odbor daje i izveštaj o finansijskom poslovanju kongresnog odbora i njegovom za-

vršnom računu predsedništvu i Skupštini Udruženja kao i predlog za zatvaranje privremenog žiro računa kongresnog odbora.

V. FINANSIRANJE UDRUŽENJA

Član 42

Udruženje ostvaruje prihode od:

— članarine individualnih članova koja se preko blagajnika republičkih i pokrajinskih sekcija direktno uplaćuje Udruženju;

— od realizovanih programa iz područja zdravstvene zaštite od društveno-političkih zajednica, samoupravnih interesnih zajednica i drugih sponzora;

— od procenta viška prihoda kongresa, intersekcijских sastanaka i drugih stručnih manifestacija u organizaciji Udruženja;

Član 43

Udruženje izvršava svoje finansijske obaveze prema SLDJ saglasno Statutu SLDJ.

Obaveze prema međunarodnim stručnim organizacijama Udruženje izvršava u skladu prema primljenim obavezama i statutima tih organizacija a koje je Udruženje primilo samim učlanjivanjem u te organizacije.

Član 44

Finansijsko poslovanje Udruženja vrši se preko finansijsko-knjigovodstvene službe republičkog odnosno pokrajinskog matičnog lekarskog društva u mestu sedišta Udruženja a na osnovu propisa o društvenom knjigovodstvu. Udruženje samostalno raspolaže finansijskim sredstvima koje ostvaruje, a knjigovodstveno-finansijska služba republičkog/pokrajinskog društva je samo registracioni servis Udruženja.

Član 45

Udruženje nema svoj samostalni žiro račun nego se u okviru republičkog/pokrajinskog društva vodi poseban konto (interni žiro račun) a u okviru žiro računa republičkog/pokrajinskog lekarskog društva.

Član 46

Svaku promenu na internom žiro računu Udruženja, knjigovodstvo-finansijska služba republičkog/pokrajinskog društva dmah dostavlja Udruženju. Za ova vid usluga naplaćuju se realni troškovi internog poslovanja.

Član 47

Organizacioni odbor kongresa, uz saglasnost SLDJ, može otvoriti u sedištu kongresa privremeni žiro račun kongresnog odbora. Na taj žiro račun se knjiže samo prihodi i rashodi vezani na kongres.

Ovakav vid žiro računa se zatvara izveštajem o poslovanju kongresnog odbora i prihvatanjem završnog računa finansijskog poslovanja od strane Skupštine Udruženja.

Pozitivni saldo žiro računa se prebacuje na redovni interni konto Udruženja u republičkom/pokrajinskom lekarskom društvu.

VI. ZAVRŠNE ODREDBE

Član 48

Udruženje prestaje sa radom odlukom Skupštine Udruženja. U slučaju prestanka rada Udruženja, njegova imovina pripada republičkim odnosno pokrajinskim sekcijama odnosno predaje se SLDJ ukoliko Skupština drugčije ne odluči.

Član 49

Pravilnici republičkih i pokrajinskih sekcija ne mogu biti u suprotnosti sa ovim pravilnikom niti sa Statutima matičnih lekarskih društava. Sekcije su dužne da u roku od dve godine od donošenja ovog Pravilnika usklade svoje Pravilnike sa Pravilnikom Udruženja.

Član 50

Ovaj Pravilnik stupa na snagu pošto bude usvojen od Skupštine Udruženja i odobren od Skupštine SLDJ.

Danom stupanja na snagu ovog Pravilnika prestaje da važi dosadašnji Pravilnik Udruženja kao i sva ostala akta i odluke u suprotnosti sa ovim Pravilnikom.

XII Kongres radiologa Jugoslavije i IV Kongres radioloških tehničara Jugoslavije

održaće se od 21.—23. juna 1984. godine u Beogradu (Sava centar)

GLAVNE TEME

Radiodijagnostika

1. Korelacija i evaluacija klasičnih rendgenoloških metoda pregleda, ultrazvuka, kompjuterizovane tomografije, endoskopije i izotopskih metoda u oboljenja centralnog nervnog sistema, torakalnih i abdominalnih organa
2. Racionalizacija u rendgenološkoj dijagnostici (okrugli sto)
3. Interventna radiologija
4. Nove tehnike u rendgenološkoj dijagnostici

Radioterapija

1. Radioterapija malignoma torakalnih organa
2. Problemi dijagnostike i terapije malignih oboljenja dojke (okrugli sto)
3. Nove tehnike u radioterapiji

Radiobiologija i radiozaštita

Izloženost bolesnika i personala jonizacionom zračenju kod raznih klasičnih, kompjuter-tomografskih i izotopskih metoda pregleda i problemi zaštite

SLOBODNE TEME

Radiodijagnostika

Patologija torakalnih organa i skeleta

Radioterapija


Slobodne teme po izboru

Radiofizika

Slobodne teme po izboru

Obzirom na značaj i obim prve glavne teme iz radiodijagnostike pozivamo na saradnju kolege iz Udruženja za nuklearnu medicinu i Udruženja gastroenterologa Jugoslavije, a za temu iz radiobiologije kolege iz Jugoslovenskog društva za radiološku zaštitu kao i radiobiologe iz ostalih ustanova.

Prijava referata je do 31. januara 1984 a kratkih zažetaka do 31. marta 1984 na adresu: Organizacioni odbor XII Kongresa radiologa Jugoslavije, Institut za onkologiju i radiologiju (tehn. sekretar Jasna Momčilović), Pasterova 14, 11000 Beograd.



tiskarna slovenija

61001 Ljubljana, Kumerdejeva 15

Telefon: centrala 061/572 260, direktor 572 470,
komerciala 576 227,
nabava in računovodstvo 576 379


V naših proizvodnih prostorih izdelujemo:

- industrijske prospekte
- turistične kataloge
- kataloge
- almanahe
- monografije
- brošure
- etikete
- plakate
- formularje
- reklamne kartone

Za naročila se priporočamo!



**delovna organizacija
slovenijales-trgovina
ljubljana**



Izvozna dejavnost DO Slovenijales-trgovina vključuje polfinalne izdelke: žagan les in elemente listavcev, žagan les iglavcev, lesne plošče, furnir, gozdne proizvode, lesene gradbene elemente in konstrukcije, celulozo, papir, kemične surovine in repromaterial. Med finalnimi izdelki so najpomembnejši izvozni artikli kolonialno in rustikalno pohištvo iz masivnega lesa, moderno ploskovno pohištvo, športni artikli, kemični izdelki in stroji ter naprave za lesno industrijo. Velik razvoj je dosegel izvoz inženiringa objektov in opreme, predvsem hotelskih, turističnih in drugih gospodarskih objektov. Uvozna dejavnost obsega proizvode kemične, bazne in finalne industrije, repromateriala za lesno industrijo in druge industrijske veje, papir in celulozo, lesno obdelovalne in gradbene stroje ter orodja. V okviru uvozne dejavnosti so organizirana zastopstva in konsignacijska prodaja repromaterialov, orodij, strojev in audiovizualnih programov.

Na notranjem trgu prodaja delovna organizacija Slovenijales-trgovina stanovanjsko opremo, ki vključuje pohištvo, belo tehniko, svetila, talne in zidne obloge ter ostalo notranjo dekoracijo. Ustrezno širok asortiment, gosta mreža prodajnih lokalov in sodobna skladišča omogočajo ob podpori računalnika uvajanje družinskega inženiringa in zadovoljujejo najzahtevnejše kupce. Poleg stanovanjske opreme za izgradnjo in finalizacijo stanovanjskih in drugih objektov nudi delovna organizacija Slovenijales-trgovina veliko izbiro žaganega lesa, lesnih tvornic, stavbnega pohištva, osnovnih gradbenih in instalacijskih materialov, sanitarne keramike ter izolacijskih materialov. Izvajalcem gradbenih del DO Slovenijales-trgovina posreduje dobavo vseh gradbenih elementov in oskrbuje lesno industrijo s surovinami in repromaterialji. Na področju opreme in inženiringa, ki vključuje kompletne hotelske in poslovne objekte, šole in vrtnice, bolnišnice, banke ter športne in kulturne objekte delovna organizacija Slovenijales-trgovina nudi investitorjem svetovanje, projektiranje, celotno organizacijo, montažo in tehnični prevzem. Delovna organizacija Slovenijales-trgovina oskrbuje jugoslovansko tržišče s hlodovino, žaganim lesom, furnirjem in drugimi elementi iz tropskih drevesnih vrst. Del tropskega lesa izvira iz mešanega podjetja Slovena Bols, ki ga je 1971. leta ustanovila delovna organizacija Slovenijales-trgovina v CAR. Poleg gozdne proizvodnje (sečnja in izvoz hlodovine) se podjetje od leta 1978. ko je bila zgrajena sodobna žagalnica in furnirnica z lastno energetsko postajo, ukvarja s proizvodnjo žaganega lesa in furnirja. Precejšen del uvožene tropske hlodovine se razžaga v sodobnem obratu, ki je bil v ta namen ustanovljen v Kopru v neposredni bližini mednarodnega pristanišča.

SIEMENS

MOBILETT

Korak naprijed na području pokretnih rentgen aparata

- Jednostavan transport bez motornog pogona
- Novi težinski ujednačen ručni sistem za brzo i jednostavno rukovanje
- Visokofrekventni generator za višepulsni visoki napon za optimalno doziranje
- Mikroprocesorom postiže se visoka točnost odabranog faktora osvetljenja
- Prema higijenskim zahtjevima prilagođen desen
- Vrlo lagan i postiže najvišu snagu na svakoj utičnici — 220 V

- do 30 kW
 - do 400 mA
 - do 133 kV
 - do 3 ms
- } kod samo 230 kg



Zastupstvo u Jugoslaviji:

BANEX

Trg Sportova 11
41000 Zagreb

BANEX

Jurija Gagarina 216, Blok 61
11070 Beograd

BANEX/MEDITEHNA

Belasica BB/Rajon 40
91000 Skopje

AMIPAQUE®

METRIZAMID

RENTGENSKO KONTRASTNO SREDSTVO ZA SUBARAHNOIDALNO PODRUČJE

Indikacijsko područje

LUMBALNA MIJELOGRAFIJA

TORAKALNA MIJELOGRAFIJA

CERVIKALNA MIJELOGRAFIJA

VENTRIKULOGRAFIJA

Pakovanje

kutija od 5 kompleta sadrži

- bočice sa 3,75 g. suve substance metrizamida
i bočice sa 20 ml sredstva za topljenje
(natriumbikarbonat otopina 50 ppm)

Kutija od 5 kompleta sadrži

- bočice sa 6,75 g. suve substance metrizamida
i bočice sa 20 ml sredstva za topljenje
(natrium bikarbonat otopina 50 ppm)




CILAG-CHEMIE AG · 8201 Schaffhausen/Schweiz

Zastupništvo za Jugoslaviju:

AGROPROGRES — Ljubljana, Gradišče 13

Predstavništvo: Beograd, Narodnog Fronta 72

DIJAGNOSTIČKI RENDGEN STATIV



UNDISTAT 3

UNDISTAT 3 sa automatskim uređajem za ciljano snimanje je ekonomičan dijagnostički rendgen uređaj sa mnogostranim mogućnostima primene. Undistat 3 je naročito pogodan za opremanje ordinacija radiologa i internista. Uređaj za ciljano snimanje može da bude po želji isporučen sa ekranom ili sa rendgenskim pojačavačem slike i TV lancem. Takođe je predviđena mogućnost montaže i korišćenja kamera pojačavača slike sistema SIRCAM 70 ili SIRCAM 100 za tehniku indirektnog snimanja. Mnogobrojne mogućnosti kombinacije i nadgradnje, kao npr. za tele-snimanja i snimanja iznad stola pomoću rastera, proširuje opseg primene ovog uređaja.

Pomoću motornog pogona, zadnji zid Undistata 3 može da se dovode u položaj do 15 stepeni trendelenburg. Pokretna ploča za pacijenta se, pomoću motornog pogona, može pokretati podužno za ± 40 cm i poprečno za ± 10 cm.

UNDISTAT 3 se može isporučiti i kao tele-stativ sa jednim ili dva rendgen zračnika, sa stubnim ili plafonskim stativom za nošenje rendgen zračnika.

ELEKTRONSKA INDUSTRIJA
FABRIKA RENDGEN APARATA — NIŠ
JUGOSLAVIJA

**Dragocen prispevek
k radioimunološki
laboratorijski diagnostiki**

HGH-RIA

**radioimunsko
določanje
človekovih rastnih hormonov
v serumu**

FSH-RIA

**radioimunsko
določanje
folikulostimulativnih
hormonov v serumu**

**enostavno
hitro
učinkovito**



isocommerz

GmbH · notranje in zunanjetrgovinsko podjetje
z radioaktivnimi in stabilnimi izotopi
DDR — 1115 Berlin, Lindener Weg 70
Nemška demokratična republika

Aminoglikozidni antibiotik

Amikacin 

injekcije

96-100%

uspeha u upornim i recidivirajućim infekcijama
izazvanim gram-negativnim i gram-pozitivnim
bakterijama:

- *Pseudomonas*
- *E. coli*
- *Klebsiella*
- *Serratia*
- *Proteus*
- *Citrobacter*
- *Providencia*
- *Acinetobacter*
- *Salmonella*
- *Shigella*
- *Staphylococcus aureus pyogenes* — rezistentan na penicilin i meticilin.

Amikacin je uključen u listu lekova svetske zdravstvene organizacije.

Deluje baktericidno, retko dovodi do rezistencije
neželjena dejstva su minimalna.

Doziranje i način primene

10—15 mg na kg dnevno, podeljeno u 2 do 3 doze.

Kontraindikacije

Alergija na AMIKACIN.

Pakovanje

Kutije sa:

- 10 ampula od 500 mg,
- 10 ampula od 100 mg.

 GALENIKA RO Galenika — Lekovi, OOUR Fabrika lekova, Zemun,
u saradnji s Bristol Myers Company, 343 Park
Avenue, New York, USA

efke[®]

FOTOMATERIJALI

Za brzu i točnu dijagnostiku

- medicinski rendgen film »SANIX R-90«, za brzu strojnu obradu
- medicinski rendgen film »ORWO HS-90«, za brzu strojnu i ručnu obradu
- medicinski rendgen film za mamografiju »SANIX M« za ručnu obradu
- medicinski rendgen film — zubni »SANIX super D-10«
- medicinski rendgen film za panoramska snimanja čeljusti »STATUS«
- film za koronarografiju KB 21 à 61 m
- kemikalije za strojnu i ručnu obradu filmova

Za potrebe medicinske dokumentacije

Diapozitiv film u boji
EFKECHROME 100

fotokemika[®]

TVORNICA FILMOVA I FOTO-PAPIRA
ZAGREB, HONDLOVA 2

Krkina kontrastna sredstva za angiografiju, urografiju, kompjutorsku tomografiju, holegrafiju i druge pretrage

UROTRAST*60%

UROTRAST*75% (diatrizoat)

ampule, boce

trijodno uroangiografsko kontrastno sredstvo — rezultat Krkine sinteze

- dugogodišnja iskustva u domaćim i stranim dijagnostičkim centrima

IODAMID*300, IODAMID*380

IODAMID*420, IODAMID*36% (jodamid)

ampule, boce, bočice, boca za infuziju

trijodno kontrastno sredstvo za angiografiju, urografiju i druge pretrage

- odgovara zahtjevima suvremene radiologije

ENDOBIL* (jodoksamska kiselina)

ampule, bočice, boca za infuziju

heksajodno kontrastno sredstvo za parenteralne holegrafske pretrage

- velike dijagnostičke mogućnosti — minimalne popratne pojave

HOLEVID* (jopanoična kiselina)

tablete

trijodno kontrastno sredstvo za oralne holegrafske pretrage

- jednostavna primjena — dobro podnošenje

* zaštićeno ime

*Za detaljnije informacije
obratite se proizvođaču.*




**Krka, tovarna zdravil, n. sol. o.
Novo mesto**

OR WO

Röntgenfilm HS 90

Standardni rentgen film za medicinsku rentgen dijagnostiku.
Razvija se zajedno sa folijom za pojačanje.
Prilagođen za brzu obradu kao i za sporiju obradu
u automatima za razvijanje rentgen filmova
i za ručnu obradu.



Visoki sjaj
Optimalni sadržaj informacije
Konstantni parametri kvaliteta

Rentgen filmovi iz Nemačke Demokratske Republike

Generalni zastupnik za SFRJ Interimpex-promet, Skopje

Za vreme Lajpciškog sajma (prolečnog i jesenjeg) posetite nas u sajamskoj zgradi »Bugra«-Gutenbergplatz
gde ćete dobiti kompletne informacije.

VEB FOTO-CHEMISCHE WERKE BERLIN
Preduzeće u VEB
Fotohemijском kombinatu Wolfen

OR WO

ORWO-EXPORT-IMPORT
Narodno preduzeće za spoljnu trgovinu
Nemačke Demokratske Republike