

Strokovni prispevek/Professional article

# LIPOIDNA PLJUČNICA PO ASPIRACIJI MEŠANICE PETROLEJA IN PARAFINA MED PREDSTAVO »BRUHANJA OGNJA«

## LIPOID PNEUMONIA AFTER THE ACCIDENTAL ASPIRATION OF PETROLEUM AND PARAFFIN IN A »FLAME-BLOWING« ACT

*Nadja Triller, Ema Mušič, Rok Cesar, Izidor Kern*

Klinični oddelek za pljučne bolezni in alergije, Bolnišnica Golnik, 4204 Golnik

Prispelo 2003-11-24, sprejeto 2004-02-12; ZDRAV VESTN 2004; 73: 123-6

**Ključne besede:** toksična okvara pljuč; aspiracija mešanice ogljikovodikov; požiralci ognja

**Izvleček** – Izhodišča. Požiralci ognja uporabljajo med predstavo bruhanja oz. požiranja ognja mešanico ogljikovodikov. Aspiriranje te mešanice lahko povzroči hudo lipoidno pljučnico. Predstavljamo dva bolnika s hudo lipoidno pljučnico, ki sta med predstavo bruhanja ognja po nesreči aspirirala mešanico petroleja in parafina.

Zaključki. Podaljšano zdravljenje z antibiotiki in sistemskimi kortikosteroidi je bilo uspešno. Spremembe v pljučnem parenhimu so skoraj popolnoma izginile.

**Key words:** toxic lung damage; aspiration of hydrocarbon mixture; fire-eaters

**Abstract** – Background. Fire-eaters use liquid hydrocarbons for the performance of the flame-blowing and flame swallowing show. Aspiration of hydrocarbon mixture may cause severe lipoid pneumonia. We present two patients who developed severe lipoid pneumonia after an accidental aspiration of petroleum and paraffin during a flame-blowing act.

Conclusions. Prolonged treatment with antibiotics and systemic corticosteroids was successful. Radiological resolution occurred three months after the accident.

## Uvod

Požiralci ognja uporabljajo mešanico ogljikovodikov, najpogosteje zmes petroleja in parafina, ker omenjeni substanci na koži ne povzročata toksičnih okvar (1). Gorečo palico vtaknejo v usta in zadržujejo sapo toliko časa, da ogenj ugasne. Pri predstavi bruhanja ognja pa najprej zajamejo majhno količino mešanice ogljikovodikov v usta in jo nato izpihajo v obliki aerosola proti goreči vžigalici ali palici. Izpihani »oblaček« vnetljivega aerosola se ob stiku z ognjem vname, zagori in ustvari vtis bruhanja ognja. Temu aktu sledi globok vdih in morebitni preostanek tekočine v ustih oseba aspirira. Aspiracija omenjene mešanice lahko povzroči hudo lipoidno pljučnico (2). Zdravljenje z antibiotiki in sistemskimi kortikosteroidi je običajno uspešno.

V naši ustanovi smo zdravili dva bolnika, ki sta ob predstavi bruhanja ognja aspirirala mešanico ogljikovodikov in zbolela s hudo obliko lipoidne pljučnice.

## Primer 1

46-letni bolnik, hud kadilec, je bil sprejet v bolnišnico zaradi povišane telesne temperature, kašlja, hemoptiz, težkega dihanja in hude prsne bolečine. Dan pred sprejemom je med predstavo bruhanja ognja aspiriral neznano količino mešanice petroleja in parafina. Ob telesnem pregledu smo nad obema pljučnima osnovnicama slišali poke med vdihom. Na rentgenogramu pljuč je bil viden infiltrat v desnem

spodnjem pljučnem režnju. V periferni krvi smo ugotovili levkocitozo (20,900/ $\mu$ L) in povišano vrednost C-reaktivnega proteina (CRP) 204 mg/L. Serumski elektroliti, jetrna in ledvična funkcija ter plinska analiza arterijske krvi so bili v območju referenčnih vrednosti. Nekaj dni po aspiraciji smo s testi pljučne funkcije odkrili restriktivno motnjo ventilacije z znižano difuzijsko kapaciteto (razpr. 1). Bolnika smo zdravili s sistemskimi kortikosteroidi in antibiotiki. Po štirinajstih dneh smo ga odpustili v klinično izboljšanem stanju.

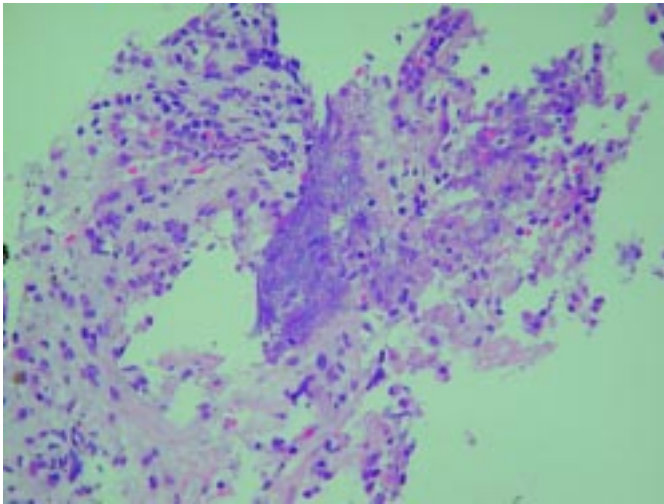
Razpr. 1. Pljučna funkcija v opazovanem obdobju.

Table 1. Lung function examination during an observation period.

	Nekaj dni po aspiriranju petroleja Few days after petroleum aspiration	Po končanem zdravljenju After finishing treatment	Tri mesece po aspiriranju Three months after the accident
FVC (ml)	4880	5050	5440
TLC (ml)	7130	7320	7540
FEV <sub>1</sub> (ml)	3690	3800	4350
Dlco	81	84	98

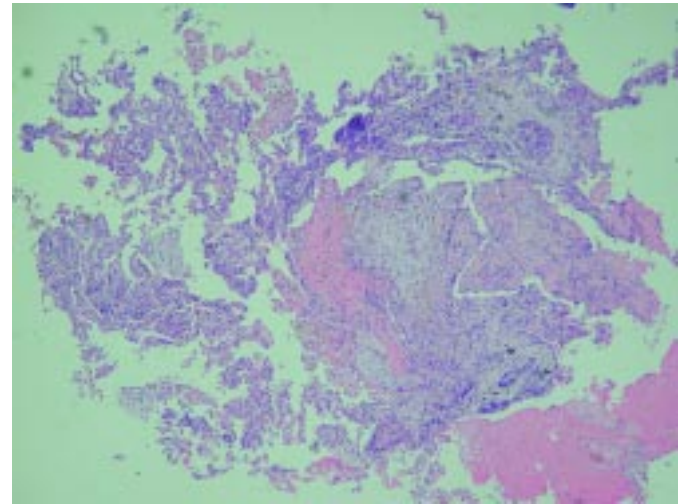
(FVC - forced vital capacity, TLC - total lung capacity, FEV<sub>1</sub> - forced expiratory volume in one second, Dlco - diffusing capacity for carbon monoxide)

Pet dni po odpustu je telesna temperatura ponovno porastla na 38,4 °C. Znova sta se pojavila dražeč kašelj in bolečina v prsnem košu. Na rentgenogramu pljuč smo opazili infiltrate v obeh spodnjih pljučnih režnjih in desnostranski plevralni izliv. Ob ponovnem spre-



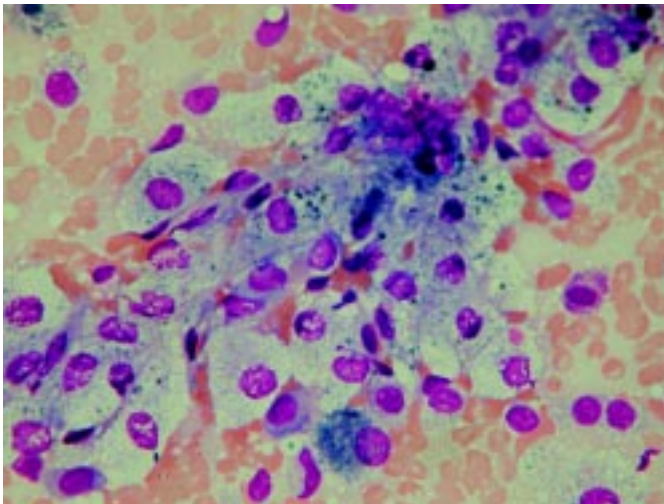
Sl. 1a. Eksudativne vnetne spremembe z nekrozo v pljučnem parenhimu.

Figure 1a. Exudate inflammatory changes with necrotic material in lung parenchyma.



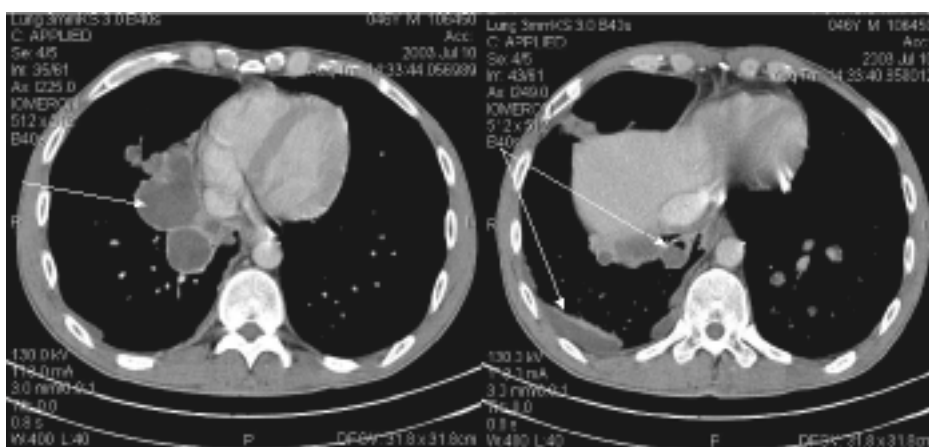
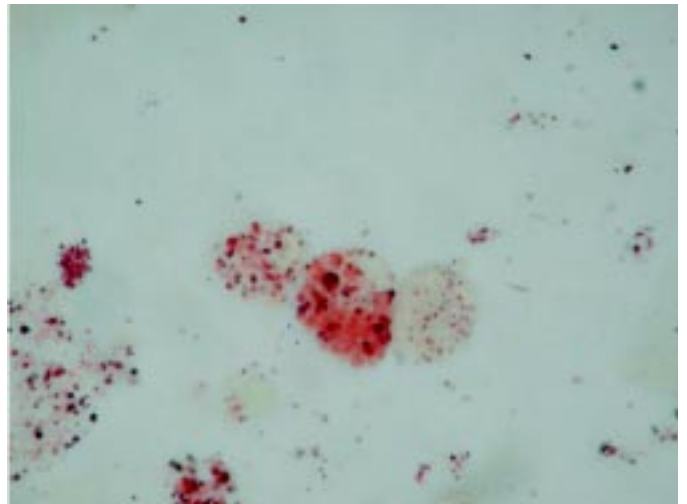
Sl. 1b. Pljučnica v organizaciji.

Figure 1b. Organizing pneumonia pattern.



Sl. 1c, d. Penasti makrofagi-lipofagi, vidni z barvanjem MGG (c). Makrofagi z maščobnimi kapljicami v BAL (d).

Figure 1c, d. Foamy macrophages-lipophages seen in MGG staining (c). Macrophages contain lipid droplets in BAL (d).



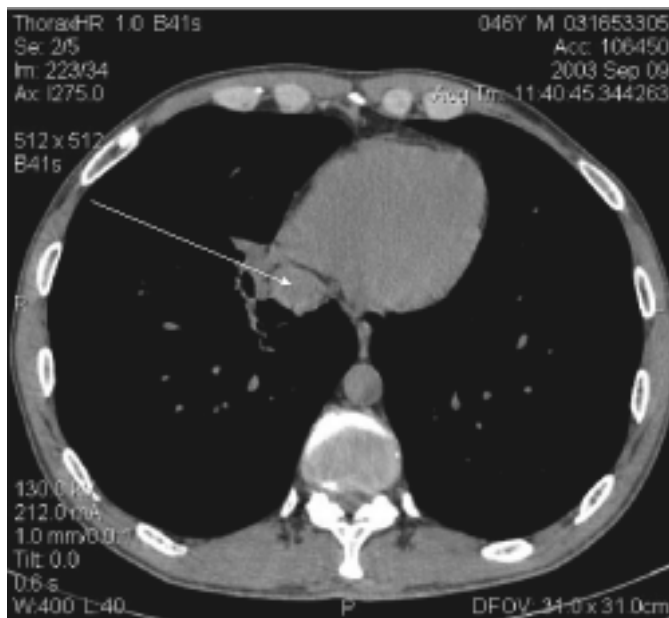Sl. 2. Cistične spremembe in pleuralni izliv 20 dni po aspiriranju petroleja.

Figure 2. Cystic lesions and pleural effusion 20 days after petroleum aspiration.

jemu v bolnišnico je imel levkocitozo (18,200/ $\mu$ L). CRP je bil povišan na 130 mg/L. S pregledom izmečkov, hemokultur in pleuralne tekočine nismo dokazali patogenih mikroorganizmov.

Na posnetkih računalniške tomografije (CT) prsnega koša smo opazili multiple cistične spremembe (pnevmatokele) obojestransko po pljučih, predvsem v spodnjih predelih. Več sprememb je bilo videti desno, kjer je bil viden tudi pleuralni izliv (sl. 2).

Z bronhoskopskim pregledom nismo odkrili sprememb v dihalnih poteh. Svetlobnomikroskopski pregled tkiva, dobljena z bronhoskopsko pljučno biopsijo (BPB), je odkril organizirajočo pljučnico s kopičenjem penastih makrofagov in žariščne eksudativne vnetne spremembe (sl. 1a, b, c, d). Ponovno smo ga zdravili s sistemskimi kortikosteroidi in antibiotiki.



Sl. 3. Tri mesece po aspiriranju vidimo na CT manjše brazgotinske spremembe.

Figure 3. Three months after petroleum aspiration CT showed small scarred residues.

Zdravljenje je bilo uspešno. Spremembe na rentgenogramu so regresirale. Vrednosti testov pljučne funkcije so bile v referenčnem območju (razpr. 1).

Tri mesece po aspiraciji smo na CT prsnega koša videli le manjše fibrozne spremembe v mediobazalnem segmentu desno. Levo so spremembe popolnoma izginile (sl. 3).

## Primer 2

18-letni bolnik je zbolel nenadno s povišano telesno temperaturo in z bolečinami desno v prsnem košu, ki so bile intenzivnejše ob globokem vdihu. Dražeče je kašljal in slabo se je počutil. V urgentni ambulanti s telesnim pregledom razen povišane temperature niso ugotovili sprememb. Rentgenogram pljuč je bil brez sprememb. Z laboratorijskimi preiskavami so ugotovili levkocitozo (23,300/ $\mu$ L) in povišan CRP (99 mg/L). Ostale vrednosti hematoloških in biokemičnih preiskav so bile v referenčnem območju. Z diagnozo bakterijske okužbe in predpisanim antibiotikom so ga odpustili v domačo oskrbo.

Kljub jemanju antibiotikov se je čedalje slabše počutil. Dva dni kasneje so ga zaradi kašlja in težkega dihanja napoltili v našo ustanovo. Ob sprejemu je imel povišano telesno temperaturo (38,6 °C). Nad desno pljučno osnovnico so bili slišni poki med vdihom. Na rentgenogramu pljuč je bil viden okroglikast homogen infiltrat nad desno prepono. Imel je povišan CRP (277,8 mg/L) in levkocitozo (20,200/ $\mu$ L). Plinska analiza arterijske krvi je bila v območju referenčnih vrednosti. Zaradi hudih bolečin v prsnem košu ob sprejemu bolnik ni opravil testov pljučne funkcije. Na CT prsnega koša je bilo videti več s tekočino napolnjenih okroglih sprememb v srednjem režnju premera 5 × 3,5 cm in 2 × 2,5 cm veliko spremembo v posterobazalnem segmentu desnega spodnjega pljučnega režnja. Z bronhoskopskim pregledom smo ugotovili blag bronhitis. Svetlobnomikroskopski pregled tkiva, dobljenega s BBP, je pokazal nespecifične vnetne spremembe pljučnega parenhima. V bronhoalveolarnem izpirku so bili prisotni penasti makrofagi s pozitivno reakcijo za dokaz maščob (lipofagi). Bolnik je ob sprejemu zatajal »vadbo« požiranja oz. bruhanja ognja. Ob usmerjeni dodatni anamnezi pa nam je povedal, da je dan pred prvim pregledom ob vaji po nesreči vdahnil mešanico petroleja in parafina.

Zdravljenje smo nadaljevali z antibiotikom in dodali sistemski kortikosteroid. Bolnikovo stanje se je po dodatku kortikosteroida hitro popravilo. Telesna temperatura se je normalizirala, kazalci vnetja so se umirili in spremembe na rentgenogramu pljuč so izginile.

## Razpravljanje

V literaturi so od prvega opisa leta 1971 objavljeni posamični primeri in manjše serije bolnikov »požiralcev« ognja, vsega skupaj 34 primerov. Večina je aspirirala zmes petroleja in parafinskega olja. Petrolej je zmes hlapnih, vnetljivih produktov destilacije nafte, ki vsebuje aromatske in C5–C6 alifatske ogljikovodike. Aspiracija ogljikovodikov deluje v pljučih toksično. Razvije se eksogeno povzročena lipoidna pljučnica. Znaki pljučne prizadetosti se pojavijo 12 ur po aspiriranju in se stopnjujejo prvih 24 ur, ko se razvije pljučnica (1). Akutna smrtnost je manj kot 1% (3). Bolniki zbolijo s povišano temperaturo, težkim dihanjem, hudo prsno bolečino, dražečim kašljem in s hemoptizami. Oba naša bolnika sta imela značilne klinične znake. Druge težave, kot so bruhanje, bolečine v želodcu, disfagije ali vrtoglavice, so redkeje in jih naša bolnika nista imela. Težave običajno trajajo kakšen teden, dva. V laboratorijskih preiskavah odkrijemo levkocitozo in zvišano vrednost CRP, kar velja tudi za naša bolnika. Na rentgenogramu pljuč opazimo eno- ali obojestranske infiltrate, pri hujši okvari cistične spremembe, najpogosteje v spodnjih pljučnih režnjih in največkrat desno. Zapleti, kot so pljučni abscesi, pleuralni izlivi, bakterijske superinfekcije ali fistule, se pojavijo redkeje (4). Ob ustreznem zdravljenju spremembe na rentgenogramu pljuč izginejo v nekaj tednih do nekaj mesecih po aspiriranju (5, 6) ali pa ostanejo manjše brazgotinske spremembe. Oba predstavljena bolnika sta imela rentgenološko vidne infiltrate desno, prvi tudi levo. Prvi bolnik je imel tudi pleuralni izliv.

Zdravljenje z antibiotiki širokega spektra in sistemskimi kortikosteroidi se pogosto uporablja, čeprav nekateri dvomijo v koristnost kombiniranega zdravljenja. Več je poročil, da je zdravljenje uspešnejše pri bolnikih, ki so prejeli kortikosteroide (5, 7). Nekateri menijo, da zdravljenje ne spremeni poteka bolezni in da spremembe tudi spontano izginejo (2). Gentina in sodelavci (2) so v seriji 17 bolnikov s kombiniranim zdravljenjem zdravili 6 bolnikov, 5 bolnikov so zdravili samo z antibiotiki, 6 bolnikov pa niso zdravili. Niso opazili kliničnih, funkcijskih in rentgenoloških razlik med bolniki, zdravljenimi s kombiniranim zdravljenjem, samo s kortikosteroidi ali brez kakršnegakoli zdravljenja. Obsežnosti sprememb v pljučnem parenhimu pred zdravljenjem pri posameznih skupinah niso opisovali.

Kljub antibiotičnemu zdravljenju so znaki vnetja pri obeh predstavljenih bolnikih vztrajali. Šele po dodatku kortikosteroidov se je njuno stanje izboljšalo. Mikroorganizmov nismo dokazali v nobenem odvzemu. V nedavni študiji je Burkhard z elektronskomikroskopskim pregledom vzorcev bronhoalveolarnih izpirkov ugotovil, da makrofagi s lipoidnimi vložki kažejo vse morfološke znake aktivacije (8). Povečana fagocitna aktivnost makrofagov vodi k povečanemu sproščanju citokinov, kar sproži povečano in podaljšano vnetno reakcijo (9). To govori v prid zdravljenju s kortikosteroidi. Histopatološki pregledi tkiva, odvzetega v akutni fazi, prikažejo intraalveolarne, intrabronhialne, peribronhialne in intersticijske eksudativne vnetne spremembe in edem. Vnetni eksudat je odgovoren za sistemske znake kemično povzročene pnevmonitisa oz. lipoidne pljučnice, kot so povišana temperatura, mrzlica, mialgije in splošno slabo počutje. Po enem ali dveh tednih se pojavi proliferativna faza z organizacijo vnetja (1). Prizadetost malih dihalnih poti in pljučnega parenhima lahko vodi v dokončno fibrozo in obliteracijo malih dihalnih poti (10).

Oba naša bolnika sta bila zdravljena z antibiotiki in kortikosteroidi. Njuno stanje se je izboljšalo po dodatku steroidov. Opravičenost dajanja antibiotikov ostaja vprašljiva, saj nismo iz nobene od odvzetih kužnih izolirali patogenih mikroorganizmov. Rentgenološke spremembe v pljučih so skoraj popolnoma izginile. Na kontrolnih rentgenogramih pljuč je ostalo le nekaj manjših brazgotinskih sprememb.

## Literatura

1. Brander PE, Taskinen E, Stenius-Aarniala B. Fire-eater's lung. *Eur Respir J* 1992; 5: 112-4.
2. Gentina T, Tillie-Leblond I, Birolleau S et al. Fire-eater's lung: seventeen cases and review of the literature. *Medicine* 2001; 80: 291-7.
3. Machado B, Cross K, Snodgrass WR. Accidental hydrocarbon ingestion cases telephoned to a regional poison center. *Ann Emerg Med* 1988; 17: 804-7.
4. Franquet T, Gomez-Santos D, Gimenez A et al. Fire-eater's pneumonia: Radiographic and CT findings. *J Comput Assist Tomogr* 2000; 24: 448-50.
5. Hoppe U, Pothoff G, La Rosee K et al. Toxische Kohlenwasserstoffpneumonie bei einem Feuerschlucker. *Med Klin* 1995; 90: 263-6.
6. Beermann PG, Christensson T, Möller P et al. Lipoid pneumonia: an occupational hazard of fire-eater's. *B Med J* 1984; 289: 1728-9.
7. Barnabeu MR, Mendez MP, Abellan MMC et al. Acute lipoid pneumonia by accidental aspiration of Vaseline used in nasogastric intubation. *Arch Bronchopneumol* 2000; 36: 485-7.
8. Burkhardt O. Immunoelectron microscopic investigations of lymphocytes (doctoral thesis). Berlin: Freie Universität Berlin, 2001.
9. Burkhardt O, Mercer HJ, Shakibaei M, Lode H. Electron microscopic findings in BAL of an eater's after petroleum aspiration. *Chest* 2003; 124: 398-400.
10. Scharf M, Prinsloo I. Pulmonary mechanics in dogs given different doses of kerosene intratracheally. *Am Rev Respir Dis* 1982; 126: 695-700.