Zdravljenje skolioze v odrasli dobi brez operacije. 2. del: Razprava

Andrej Gogala

Ob razmeroma uspešnem zdravljenju hude skolioze v odrasli dobi se zastavlja vprašanje, kaj mojo terapijo loči od uveljavljenih metod. Najpomembnejša razlika je v steznikovem stalnem rahlem stiskanju prsnega koša. Prepričan sem, da je pomembno tudi ustvarjanje ledvene lordoze, torej pravilne hrbtenične ukrivljenosti naprej v pasu. V ta namen sem nekoliko prilagodil steznik. Spodnji konec prednjih kovinskih opornikov s sponkami sem ukrivil nazaj. S tem sem povzročil, da se je medenica nagnila naprej in ledvena lordoza povečala, zmanjšal pa se je pritisk na trebuh.

Občutek objemanja, ki nam ga daje steznik, je prijeten. Nikakor ga ni treba preveč zategovati. Če nas začne tiščati, moramo popustiti oprijem z zrahljanjem vezalke na hrbtu. Ta nam omogoča, da stalno prilagajamo steznik svojemu telesu. Telo se spreminja s polnjenjem in praznjenjem želodca ter stopnjo hidriranosti.

Steznik iz blaga sicer objema vse telo, vendar najmočneje pritiska na najbolj izpostavljene kote reber in jih potiska navznoter. Ker steznik z enako silo pritiska na rebra tudi z druge strani, rebra počasi dobivajo bolj zaobljeno, pravilno obliko. Tako se zmanjšuje deformiranost prsnega koša. Ker pa steznik nima praznih prostorov, kamor bi se lahko prsni koš širil, moramo zdravljenje s steznikom iz blaga prekinjati.

Ploski hrbet pogosto spremlja skoliozo (Negrini in sod., 2012). Ima enake pomanjkljivosti kot plosko stopalo, ne omogoča prožnosti. Hrbtenica mora biti rahlo uvita,

V pogledu z leve strani (posneto 1. novembra leta 2012) je dobro vidna vzpostavljena ledvena lordoza. Manjša slika na desni, posneta avgusta leta 2009 (foto: M. Maher), prikazuje presenetljivo razliko v velikosti grbe in nagnjenosti hrbtne ravnine. Ker ledvene lordoze ni bilo, je glava pomaknjena naprej, kar obremenjuje hrbtne mišice.

Van Winklov steznik iz blaga za zdravljenje prsno-ledvene skolioze. Dodani trakovi skrbijo za boljši položaj ramenskega obroča. Albee, 1919.

zato je ustvarjanje pravilne ledvene lordoze tako pomembno. Ko je hrbtenica uvita v trebušno-hrbtni ravnini, se uvitost vstran lahko zmanjša (van Loon in sod., 2008). Pri ljudeh brez lordozne krivine glava ne stoji nad medenico, temveč pred njo, težišče zunaj telesne osi pa povzroči preobremenitev hrbtnih mišic, kar povzroča bolečine. Danes se zdi nerazumljivo, da so s prvimi stezniki tipa Milwaukee zmanjševali lordozo (Faysoux in sod., 2010). Steznik TLI (Torakolumbalna lordozna intervencija), ki je someren in vzpostavlja lordozo, sedaj preizkušajo na Nizozemskem za zdravljenje adolescentne skolioze (van Loon in sod., 2012).

A. Negrini in sod. (2008) so dokazali, da je z vajami mogoče doseči pomembno izboljšavo skolioze pri odraslih. Prepričan sem, da je bila nošnja nahrbtnika s fotografsko opremo na mojih pohodih po naravi za zdravljenje skolioze enako pomembna kot nošnja steznika, ki oblikuje prsni koš. Nošnja nahrbtnika povzroča krepitev hrbtnih mišic, ki podpirajo hrbtenico, da stoji pokonci. Poleg tega naramnice prisiljujejo ramena, da so med nošnjo nahrbtnika na isti višini. Ko sem začel hoditi na pohode brez steznika, me je začela boleti mišica na levi (vbočeni) strani hrbta, ki je zaradi skolioze skrajšana. Vendar sem vztrajal. Če je bila bolečina huda, sem malo počival in nato odšel naprej. Ko se je mišica okrepila, se bolečina ni več pojavljala.

Kadar se hrbtenica zaradi nesomerne drže ukrivi vstran, mišice hrbta na izbočeni strani, ki se raztegnejo, povzročijo obračanje vretenc in reber (Brodhurst, 1855). Rebra potegnejo nazaj in ustvarijo grbo. Ta razlaga rotacije prsnega koša je danes pozabljena, vendar več dejstev govori njej v prid. Hrbtne mišice so še bolj nategnjene, ko se sklonimo naprej, zato se grba poveča in je vidna tudi ob majhni ukrivljenosti. Merjenje nagnjenosti hrbta ob predklonu je že dolgo preizkus prisotnosti skolioze, imenovan Adamsov test. Trnasti odrastki, ki služijo pritrjevanju mišic in vezi, so pri zaobrnjenih vretencih ukrivljeni na vbočeno stran, kar je jasen znak dolgotrajne obremenitve. Povezani so z mišicami, medtem ko se telesa vretenc lažje odklonijo od telesne osi. Derotacijo in zmanjšanje grbe lahko dosežejo mišice na vbočeni strani hrbta, če so dovolj krepke. To dejstvo izrabljajo fizioterapevti, ko izboljšujejo držo skolioznih bolnikov. Ob ponavljajoči nesomerni obremenjenosti pa se vretenca in rebra preoblikujejo, kar otežuje ali onemogoča vrnitev na začetno stanje (Hawes in O'Brien, 2006).

Preoblikovanje vretenc in reber v procesu kostnega preoblikovanja uravnava več hormonov. Med njimi je melatonin, ki ga po-

Brodhurstova naprava za zdravljenje skolioze pritiska na izbočeno stran in dviguje ramo na vbočeni strani telesa (Brodhurst, 1855).

noči izloča žleza češarika. Pri piščancih in podganah z uničeno češariko se je razvila skolioza, kar pa je preprečil vnos melatonina (Acaroglu in sod., 2012). Predvidevali so, da je lahko pomanjkanje melatonina vzrok idiopatske skolioze tudi pri ljudeh. Toda tovrstnega pomanjkanja pri skolioznih bolnikih večinoma niso opazili (Brodner in sod., 2000). Oslabljeni so lahko receptorji melatonina (Man in sod., 2011). Melatonin zavira preoblikovanje kosti, ker preprečuje njihovo razgradnjo (Histing in sod., 2012). Ob pomanjkanju melatonina se preoblikovanje kosti pospeši. Med slabo držo, ko so kosti nesomerno obremenjene, se skolioza razvije pri otrocih s hitro kostno presnovo. Izločanje melatonina ustavijo svetloba in magnetna polja. Da bi preprečili skoliozo, bi morali otroci dovolj dolgo spati v temni sobi z izključenimi elektronskimi napravami. Prehodno pomanjkanje melatonina je povezano s povečevanjem ukrivljenosti in dodajanje melatonina pred spanjem lahko to prepreči (Machida in sod., 2009).

Med hormoni, osumljenimi vloge v razvoju skolioze, je tudi leptin, ki ga izloča maščobno tkivo. Dekleta imajo večinoma večjo vsebnost leptina kot fantje, saj imajo več maščobnega tkiva. Odlaganje maščob namreč spodbuja ženski spolni hormon estradiol (Burwell in sod., 2009). To bi lahko bil razlog, da je adolescentna skolioza veliko pogostejša pri dekletih. Pri miših brez sprednjih nog, ki so prisiljene hoditi po dveh, je leptin povečal pogostnost skolioze (Wu in sod., 2012). Pri dekletih z adolescentno skoliozo so opazili manjšo vsebnost leptina v krvi, a povečan učinek leptina v možganih. Leptin ne vpliva na kosti neposredno, temveč v možganih zavira tvorbo in izločanje živčnega prenašalca serotonina (Yadav in sod., 2009). Posledice manjšega izločanja serotonina so zmanjšan tek, zmanjšana samozavest oziroma občutek varnosti in povečana dejavnost simpatičnega živčevja, ki izloča noradrenalin. Ta preprečuje večanje kostne mase oziroma zavira drugi del kostnega preoblikovanja, tvorbo novega kostnega tkiva. Posledica dejavnosti simpatičnega živčevja je lahek skelet z dolgimi udi, kakršen prevladuje pri dekletih z adolescentno skoliozo. Na raven serotonina v možganih seveda ne vpliva le leptin. Negotovost po postavitvi diagnoze in način zdravljenja skolioze lahko močno zmanjšata samozavest mladostnika, zato se poveča dejavnost simpatičnega živčevja, kar lahko še pospeši krivljenje hrbtenice. Med zdravljenjem potrebuje mladostnik strokovno podporo (Tavernaro in sod., 2012). Ta mu daje občutek varnosti, ali z drugimi besedami, povečuje dejavnost serotoninskih nevronov v možganih, ki zavirajo tudi zaznavanje bolečine.

Pomanjkljivost plastičnih steznikov, ki hrbet imobilizirajo, je atrofija hrbtnih mišic, ki zaradi stalne podpore steznika oslabijo. Tog steznik sicer zmanjša ukrivljenost hrbtenice, toda takoj, ko prenehamo z nošnjo steznika, se krivina spet poveča. Oslabljene

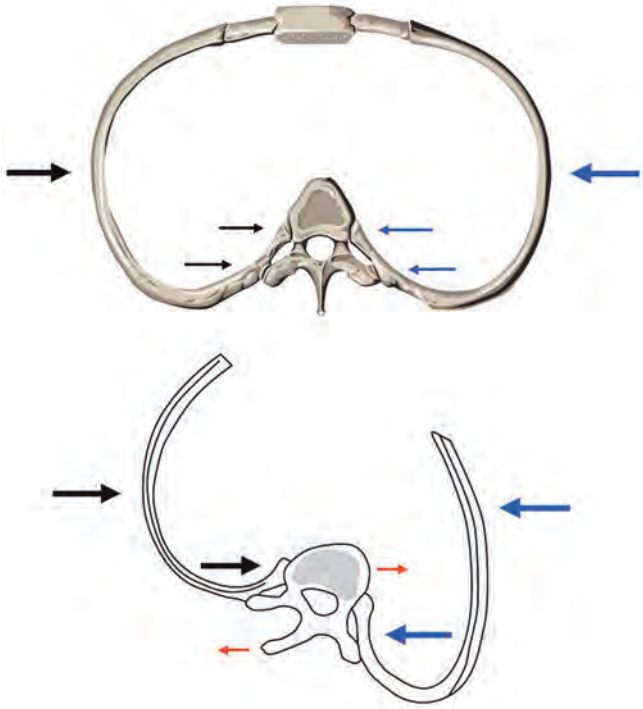

Rebra somernega prsnega koša učvrščajo vretenca in ravnajo hrbtenico (zgoraj). Pri rotiranem prsnem košu (spodaj) pa sile reber vretenca obračajo in ne morejo preprečiti krivljenja hrbtenice vstran.

mišice namreč ne morejo držati hrbtenice v zravnanem položaju. Pregled, ki so ga pripravili Fusco in sod. (2011), kaže, da lahko telesne vaje izboljšajo krivino, moč, gibljivost in ravnovesje bolnikov z adolescentno idiopatsko skoliozo.

Otroci s skoliozo, ki je posledica oslabelega živčevja, imajo slabotne mišice tudi brez steznika. V Veliki Britaniji jih zdravijo s po meri narejenimi oblekami (kombinezoni) iz tkanine Lycra s prednapetimi elastičnimi ojačitvenimi všitki, ki derotirajo trup in bolnika vodijo v pravilno držo (Matthews in Crawford, 2006). Obleke preizkušajo tudi pri blagih primerih idiopatske skolioze.

Čeprav so se stezniki iz blaga v 19. in prvi polovici 20. stoletja ponekod uporabljali za zdravljenje skolioze, niso pridobili simpatij pri vodilnih zdravnikih svojega časa. Albee (1919) sicer objavlja sliko steznika iz blaga za zdravljenje skolioze, vendar ga priporoča le za imobilizacijo po operaciji hrbtenice. Zdravniki so namreč nošnjo steznikov pri mladih dekletih višjih družbenih slojev navajali za enega glavnih vzrokov nastanka skolioze, ker povzroča atrofijo mišic. Absurdno je, da so namesto steznikov iz blaga uvajali zdravljenje z mavčnimi ovoji in togimi stezniki, ki mišice ravno tako, če ne še bolj, oslabijo.

Toge steznike je za zdravljenje skolioze prvi uporabljal Ambroise Paré (1510–1590). Izdelani so bili iz kovine. Med drugim je zapisal, da opore ne pomagajo, potem ko skelet dozori in se rast ustavi (Fayssoux in sod., 2010). Tej njegovi trditvi so redko oporekali. Brodhurst (1855) opisuje in s slikami prikazuje dokaj uspešno zdravljenje 18 let starega dekleta s svojim opornim pripomočkom, ki je predhodnik današnjih togih steznikov in je deloval na enak način. Pritiskal je na konveksno stran krivine in dvigoval ramo na konkavni strani, tako kot sodobni Chêneaujev steznik iz plastike. Z raztezanjem in masažo so Brooks, Krupinski in Hawes (2009) razširili prsni koš

in zmanjšali prsno krivino odrasle bolnice z idiopatsko skoliozo. Negrini in sod. (2008) sklepajo, da je izboljšanje skolioze pri njihovi odrasli pacientki posledica odprave poslabšanja drže, brez sprememb v strukturi kosti. O učinkovitosti kombinacije vaj in nošenja opore pri odraslih bolnikih s skoliozo poroča Papadopoulos (2013).

Opisano zdravljenje hude skolioze zanika uveljavljeno prepričanje, da pri odraslih s stezniki ni mogoče doseči izboljšanja stanja. Pravzaprav naj bi to veljalo tudi za večino mladostnikov v dobi rasti. Navodila društva SOSORT za zdravljenje idiopatske skolioze iz leta 2011 (Negrini in sod. 2012) navajajo za cilj zdravljenja s stezniki zaustavitev napredovanja krivine med puberteto (ali zmanjšanje, če je možno). Z uporabo steznika iz blaga, manipulacijo in fizioterapijo pa lahko dosežemo izvitje prsnega koša, kar prepreči nadaljnje slabšanje skolioze. Hrbtenica se ne bi mogla kriviti vstran, če se ji rebra ne bi umikala v procesu obračanja prsnega koša. Po derotaciji rebra hrbtenico podprejo in preprečijo nadaljnje krivljenje, delujejo kot podporni tramovi. Tako se morda izognemo operacijam, ki imajo lahko škodljive zaplete zaradi operacije same ali spojitve vretenc.

Uspešno zdravljenje enega primera ne pomeni, da lahko vedno pričakujemo enak uspeh. Toda že eno samo uspešno zdravljenje odraslega je dokaz, da je domneva o skoliozi kot nepovratnem procesu napačna (Hawes, 2010). Če se da zmanjšati deformacijo prsnega koša pri hudi obliki skolioze v odrasli dobi, je to toliko lažje pri mladih bolnikih v dobi hitre rasti. Steznik iz blaga lahko izboljša obliko reber, kar ne more doseči kirurg ob operaciji. Ustvari tudi lordozno krivino ledvene hrbtenice, če ta ni razvita, in s tem zmanjša zategnjenost hrbtnih mišic. S tem se zmanjša možnost, da bi mišice obračale vretenca in rebra. Terapija s steznikom morda ni primerna za osebe z zelo zmanjšano pljučno funkcijo, saj steznik omejuje dihanje. A ob začetku zdravljenja

Poseganje in visenje z levo roko na komaj dosegljivih oprimkih se je pokazalo za najučinkovitejšo vajo pri raztezanju hrbtenice. Če nastanek skolioze povzroči pretežna uporaba desne roke, jo lahko pozdravi čim pogostejša uporaba leve roke pri običajnem delu in pri vadbi.

tega nisem opazil. Stena mojega prsnega koša je bila verjetno tako toga, da nošnja steznika ni povzročila razlike. Ko pa sem se sedaj skušal s steznikom povzpeti po strmi gorski poti, mi je bilo nevzdržno. Na vsakih nekaj korakov sem se moral ustaviti, da sem se nadihal. Pozabil sem že, da je bila pred izboljšanjem prostornine prsnega koša takšna moja običajna zmogljivost.

Za uspešno izvitje prsnega koša sta potrebni tudi manipulativna terapija in fizioterapija. Moji pohodi z nahrbtnikom niso bili mišljeni kot del terapije, a so se pokazali za prav to. Popravki drže preko ravnovesne lege (na

drugo stran) so zelo pomembni, saj odpravijo nesomerno obremenitev skeleta (Lehnert-Schroth, 2007). Pri iskanju najprimernejših vaj za lastno obliko ukrivljenosti močno pomaga ogledalo. Dodal sem občasen pritisk na grbo od zadaj, priporočan tudi ob nameščanju mavčnega ovoja, uspešno uporabljanega pri zdravljenju skolioze pri majhnih otrocih (D'Astous in Sanders, 2007). Le izvitje vretenc in reber zmanjša grbo ter poveča prostornino prsnega koša in s tem izboljša delovanje pljuč. Kirurgi pri operaciji pogosto zmanjšajo le ukrivljenost hrbtenice vstran, medtem ko rotacija prsnega koša ostane, grba se lahko celo poveča. Da bi izboljšali videz, nekateri kirurgi izrežejo del reber, ki tvorijo grbo, ter s tem dodatno otežijo dihanje (Weiss in Goodall, 2008).

Idiopatska skolioza verjetno ne nastane z nesomerno primarno rastjo kosti na rastnih ploskvah, ki obstajajo le pri otrocih. Deformacije hrbtenice se večinoma začnejo kot nestrukturna skolioza (Hawes in O'Brien, 2006). Klinasta vretenca niso vedno prisotna, v nekaterih primerih so spremenjene le hrustančaste medvretenčne ploščice. Krivljenje hrbtenice se nadaljuje tudi po spojitvi vretenc z operacijo in lahko zlomi kovinske palice, ki bi jo morale obdržati ravno. Vsi hormoni, za katere je znano, da imajo vpliv na nastanek skolioze, vplivajo na kostno preoblikovanje, ki se z odraslostjo upočasni, a nikoli povsem ne preneha. Zato skolioza običajno počasi napreduje tudi v odraslosti. To pa nam daje možnost, da dogajanje obrnemo – tako pri otrocih kot pri odraslih, ki imajo vsaj še nekaj rastnega hormona.

Aota in sod. (2013) so pri večini bolnikov z adolescentno idiopatsko skoliozo našli povišano količino pokazatelja kostnega raztapljanja, medtem ko je bil pokazatelj tvorbe kosti na običajni ravni. Torej se pri njih kosti razgrajujejo hitreje, kot se obnavljajo, to pa zmanjšuje trdnost kosti in lahko vodi v osteoporozo. Za to je znano, da povzroča skoliozo pri starejših.

Dednost zagotovo vpliva na nastanek skolioze, ki se pogosto pojavlja pri več družinskih članih. A sklepanje, da je nesomerna rast gensko določena, je napačno. Preoblikovanje kosti je proces, ki ga uravnava cela vrsta hormonov, delovanje teh pa je odvisno od delovanja receptorjev zanje. Geni uravnavajo izdelovanje hormonov ter tvorbo receptorjev. Zaradi njih poteka kostno preoblikovanje hitreje ali počasneje. Vendar geni ne določajo, da se bo hrbtenica ukrivila in kako se bo skrivila. O tem odloča drža, preoblikovanje le omogoča prilagajanje kostne oblike prevladujoči drži. To je pogosto koristno, saj se kosti krepijo tam, kjer so obremenjene, in se tako preprečujejo zlomi, kjer niso obremenjene, pa postajajo šibkejše. V primeru skolioze je preoblikovanje žal škodljivo. Več pozornosti bi morali posvetiti pravilni drži otrok, ki so med sedenjem v šoli ali pred računalnikom pogosto zgrbljeni ali pa se nagibajo vstran. Skoliozni bolniki se morajo naučiti pokončne drže, saj jih občutki varajo in ob nagibanju mislijo, da se držijo zravnano.

Zakaj pa je večina prsnih krivin usmerjenih v desno in ledvenih v levo? Hrbtenica deluje le skupaj z mišicami in upoštevati moramo njihovo vlogo. Skolioza je pogostejša pri otrocih, ki se ukvarjajo z določenimi športi. Modi in sod. (2008) so med 116 igralci odbojke našli 6 otrok s prsno ali prsno-ledveno krivino hrbtenice, večjo od 10 stopinj po Cobbu. 5,2 odstotka igralcev s skoliozo je veliko v primerjavi s kontrolno skupino, kjer je imel skoliozo le odstotek otrok. Kar 20 igralcev (17 odstotkov) pa je imelo ob predklonu (Adamsov test) hrbet nagnjen za več kot 5 stopinj zaradi zasukanih reber in vretenc. Vzrok za to so bolje razvite hrbtne mišice na tisti strani, kjer je roka, s katero mečejo žogo. Večinoma je to desna stran, saj je desničarjev več kot levičarjev. Med igralci s skoliozo so imeli vsi desničarji prsno krivino hrbtenice usmerjeno v desno, edini levičar pa v levo. Mišice, ki so nesomerno uporabljane, lahko torej povzročijo nastanek skolioze s tem, da zasukajo rebra in vreten-

ca. Sledi krivljenje prsne hrbtenice v desno pri desničarjih in v levo pri levičarjih, ker hrbtenica izgubi podporo reber. Krivljenju hrbtenice sledi obračanje vretenc in reber z mišicami in obratno. To lahko vodi v začarani krog, ki povečuje ukrivljenost.

Goldberg in Dowling (1990) sta našla statistično pomembno povezavo skoliozne oblike z vodilno roko pri 254 dekletih z idiopatsko skoliozo. Oblika krivine se je v 82 odstotkih ujemala z ročno usmerjenostjo. Od 228 desničarjev jih je 197 imelo desno krivino, med 26 levičarji pa 12 levo krivino hrbtenice. Nesomerna uporaba prsnih mišic torej sproži razvoj skolioze v velikem deležu primerov, a ne v vseh.

Obračanje vretenc normalne, neskoliozne prsne hrbtenice otrok, starih od 0 do 16 let, so raziskali Janssen in sod. (2011). Pred tem so opazili vzorec obračanja normalne, neskoliozne hrbtenice odraslih, ki je ustrezal najpogostejšim oblikam krivin pri mladostniški idiopatski skoliozi. Pri infantilni idiopatski skoliozi so krivine značilno levostranske in se pogosteje pojavljajo pri dečkih, medtem ko je pri adolescentni idiopatski skoliozi prsna krivina značilno desnostranska in nastopa predvsem pri dekletih. Preiskava normalnih hrbtenic je pokazala, da so srednja in spodnja prsna vretenca do treh let starih otrok obrnjena v levo (bolj izrazito pri dečkih kot pri deklicah), niso znatno zaobrnjena v nobeno stran pri otrocih, starih od 4 do 9 let, in so obrnjena v desno pri mladostnikih. Dobro znano prevlado desnostranskih prsnih krivin pri mladostniški idiopatski skoliozi in levostranskih krivin pri infantilni idiopatski skoliozi lahko razložimo z opazovanimi vzorci sukanja vretenc, ki že obstajajo pri ustrezajoči starosti.

Lahko sklenemo, da obračanje vretenc nastane pred razvojem skolioze in določa usmerjenost začetne krivine. Vretenca, ki so rahlo zaobrnjena zaradi teže nesomerno razporejenih notranjih organov, lahko mišice dodatno zaobrnejo do stopnje, ko se začne neprestano slabšanje zaradi strižnih sil reber (glej sliko na strani 408). Ročnost je odločujoča pri starejših otrocih. Skolioza brez očitnega vzroka nastopa le pri ljudeh. Enako je z ročnostjo: lateralizacija se pri nobenem drugem vretenčarju ni razvila do podobne stopnje. Vpliv ročnosti na ukrivljenost se lahko vrši prek drže. Ko nekdo sedi in piše z desno roko, je pogosto ukrivljen v levo. Isto se zgodi, ko skušamo z eno roko doseči nekaj visoko nad nami. Hrbtenica se ukrivi na nasprotno stran in rama na tej strani se povesi. Če je prsni koš someren, rebra potisnejo vretenca nazaj v sredino in jih izvijejo, ko se zravnamo iz ukrivljenega položaja. Če je prsni koš strukturno zasukan, pa tega ne morejo storiti v celoti. A dojenčki in mlajši otroci se ne ukvarjajo s telesno dejavnostjo, pri kateri bi uporabljali le vodilno roko. Pri njih drug dejavnik obrača vretenca v levo. To je lahko trebušna prepona, ki zgornjo ledveno hrbtenico stalno suka v levo (Jansen, 1912, povzeto v van Loon, 2012).

Današnji ortopedi skušajo le zaustaviti napredovanje skolioze, Bernard E. Brodhurst pa je leta 1864 zapisal: »*Ukrivljenost hrbtenice je ozdravljiva; a le, če upoštevamo vse okoliščine, ki so vodile do nje*.« Vedel je že, kako pride do rotacije in da je kostno preoblikovanje krivo za nesomerno obliko vretenc. Leta 1855 je zapisal: »*Ko se začne sukanje ali obračanje vretenc okoli osi, deformiranje poteka hitreje kot poprej ... Napetost mišic na izbočeni strani se istočasno poveča. In te z delovanjem na vretenca povzročijo njihovo obračanje: trnastih odrastkov proti vbočeni in najdebelejših delov, teles vretenc, v izbočeno stran krivine; in, zaradi stalnega pritiska se telesa vretenc sama delno raztopijo in izgubijo nekaj svoje naravne oblike, postanejo klinasta*.« Poznal je odgovor na težavo: » ... *čeprav se potrebno zdravljenje podaljša, rotacijo premagamo, če ni skrajna, v enakem razmerju kot stranski nagib. To pospešimo s pritiskom na kote reber od zadaj naprej*.«

Literatura:
Acaroglu, E., in sod., 2012: The metabolic basis of adolescent idiopathic scoliosis: 2011 report of the »metabolic« workgroup of the Fondation Yves Cotrel. European Spine Journal, 21: 1033–1042.
Albee, F. H., 1919: Orthopedic and Reconstruction Surgery, Industrial and Civilian. Philadelphia and London: W. B. Saunders Company.
Aota, Y., in sod., 2013: Relationship between bone density and bone metabolism in adolescent idiopathic scoliosis (AIS). Scoliosis, 8 (Suppl. 2): O4.
Brodhurst, B. E., 1855: On Lateral Curvature of the Spine, its Pathology and Treatment. London: John Churchill.
Brodhurst, B. E., 1864: Curvatures of the spine, their causes, symptoms, pathology and treatment. London: John Churchill and sons.
Brodner, W., in sod., 2000: Melatonin and adolescent idiopathic scoliosis. The Journal of Bone & Joint Surgery, 82-B: 399-403.
Brooks, W. J., Krupinski, E. A., Hawes, M. C., 2009: Reversal of childhood idiopathic scoliosis in an adult, without surgery: a case report and literature review. Scoliosis, 4: 27.
Burwell, R. G., in sod., 2009: Pathogenesis of adolescent idiopathic scoliosis in girls - a double neuro-osseous theory involving disharmony between two nervous systems, somatic and autonomic expressed in the spine and trunk: possible dependency on sympathetic nervous system and hormones with implications for medical therapy. Scoliosis, 4: 24.
D'Astous, J. L., Sanders, J. O., 2007: Casting and Traction Treatment Methods for Scoliosis. Orthopedic Clinics of North America, 38: 477-484.
Fayssoux, R. S., in sod., 2010: A History of Bracing for Idiopathic Scoliosis in North America. Clinical Orthopaedics and Related Research, 468 (3): 654-664.
Fusco, C., in sod., 2011: Physical exercises in the treatment of adolescent idiopathic scoliosis: An updated systematic review. Physiotherapy Theory and Practice, 27 (1): 80–114.
Goldberg, C., Dowling, F. E., 1990: Handedness and scoliosis convexity: a reappraisal. Spine, 15: 61-64.
Hawes, M. C., 2010: Scoliosis and the Human Spine. A Critical Review of Clinical Approaches to Treatment of Spinal Deformity in the United States, and A Proposal for Change. Tucson Arizona, U.S.A., 176 str.
Hawes, M. C., O'Brien, J. P., 2006: The transformation of spinal curvature into spinal deformity: pathological processes and implications for treatment. Scoliosis, 1: 3.
Histing, T., in sod., 2012: Melatonin impairs fracture healing by suppressing RANKL-mediated bone remodeling. Journal of Surgical Research, 173 (1): 83-90.
Janssen, M. M., in sod., 2011: Analysis of preexistent vertebral rotation in the normal infantile, juvenile, and adolescent spine. Spine, 36 (7): E486-491.
Lehnert-Schroth, C., 2007: Three-dimensional treatment for scoliosis. A physiotherapeutic method for deformities of the spine. Palo Alto, California: The Martindale Press, 276 str.
Loon, P. J. van, Kühbauch, B. A., Thunnissen, F. B., 2008: Forced lordosis on the thoracolumbar junction can correct coronal plane deformity in adolescents with double major curve pattern idiopathic scoliosis. Spine, 33 (7): 797-801.
Loon, P. J. M. van, 2012: Scoliosis Idiopathic? The Etiologic Factors in Scoliosis Will Affect Preventive and Conservative Therapeutic Strategies. V: Grivas, T. B.: Recent Advances in Scoliosis. InTech, str. 211-234.
Loon, P. J. M. van, in sod., 2012: A new brace treatment similar for adolescent scoliosis and kyphosis based on restoration of thoracolumbar lordosis. Radiological and subjective clinical results after at least one year of treatment. Scoliosis, 7: 19.
Machida, M., in sod., 2009: Serum melatonin levels in adolescent idiopathic scoliosis prediction and prevention for curve progression – a prospective study. Journal of Pineal Research, 46 (3): 344–348.
Man, G. C., in sod., 2011: Abnormal melatonin receptor 1B expression in osteoblasts from girls with adolescent idiopathic scoliosis. Journal of Pineal Research, 50 (4): 395-402.
Matthews, M., Crawford, R., 2006: The use of dynamic Lycra orthosis in the treatment of scoliosis: A case study. Prosthetics and Orthotics International, 30 (2): 174-181.
Modi, H., in sod., 2008: Muscle Imbalance in Volleyball Players Initiates Scoliosis in Immature Spines: A Screening Analysis. Asian Spine Journal, 2 (1): 38-43.
Negrini, A., in sod., 2008: Adult scoliosis can be reduced through specific SEAS exercises: a case report. Scoliosis, 3: 20.
Negrini, S., in sod., 2012: 2011 SOSORT guidelines: Orthopaedic and Rehabilitation treatment of idiopathic scoliosis during growth. Scoliosis, 7 (3): 1-35.
Papadopoulos, D., 2013: Adult scoliosis treatment combining brace and exercises. Scoliosis, 8 (Suppl. 2): O8.
Tavernaro, M., in sod., 2012: Team care to cure adolescents with braces (avoiding low quality of life, pain and bad compliance): a case–control retrospective study. 2011 SOSORT Award winner. Scoliosis, 7: 17.
Weiss, H. R., Goodall, D., 2008: Rate of complications in scoliosis surgery – a systematic review of the Pub Med literature. Scoliosis, 3: 9.
Wu, T., in sod., 2012: Role of high central leptin activity in a scoliosis model created in bipedal amputated mice. Research Into Spinal Deformities 8, Studies in health technology and informatics, 176: 31-35.
Yadav, V. K., in sod., 2009: A Serotonin-Dependent Mechanism Explains the Leptin Regulation of Bone Mass, Appetite, and Energy Expenditure. Cell, 138: 976–989.