

# SLUŠNI APARATI IN VSADNI SLUŠNI PRIPOMOČKI

## HEARING AIDS AND IMPLANTABLE HEARING DEVICES

Miha Zabret, dr. med., doc. dr. Saba Battelino, dr. med.  
UKC Ljubljana, Klinika za ORL in CFK

### Izvleček

Nezdravljena izguba ali odsotnost sluha ne pomenita samo izolirane zdravstvene težave, ampak posledično tudi motnje sporazumevanja. Moteno sporazumevanje negativno vpliva na odnose med prizadeto osebo in okolico in na njeno osebnost.

Sodobna tehnologija nam omogoča, da gluhost in naglušnost v veliki meri izboljšamo z uporabo slušnega aparata, kostno usidranega pripomočka, vibracijskega vsadka za srednje uho, polževega vsadka ali vsadka v možgansko deblo. Omenjeni pripomočki ojačijo zvočno informacijo pred bobničem, jo prenašajo neposredno na srednje uho, notranje uho ali celo slušni živec oziroma slušno jedro.

Prikazana sta dva klinična primera uporabe kostno usidranega slušnega pripomočka. Zgodnje vključevanje pacientov z motnjami sluha v rehabilitacijske procese je ključnega pomena, saj omogoča ohranitev slušne funkcije v največji možni meri.

### Ključne besede:

gluhost, slušni aparat, slušni vsadki

### Abstract

*Untreated hearing defect or hearing absence in humans do not represent an isolated health problem, but also cause difficulties in communication with the surroundings. Impaired communication affects relations between the disabled person and the environment and also his or her personality.*

*Modern technology enables us to eliminate a great deal of deafness and hearing defects by using a hearing aid, a bone-anchored hearing aid, a vibrant sound bridge, a cochlear implant or a brainstem implant. These aids reinforce the sound information in front of the tympanum, transmit it directly onto the middle ear, inner ear or even onto the cochlear nerve or the hearing nucleus.*

*Two clinical cases of using the bone-anchored hearing aid are presented. Early treatment of patients with hearing disorders is essential and enables us to preserve hearing ability to the maximum possible extent.*

### Key words:

*deafness, hearing aid, implantable hearing aid*

Prispelo/Received: 30. 1. 2014

Sprejeto/Accepted: 30. 5. 2014

E-naslov za dopisovanje/E-mail for correspondence (SB):

saba.battelino@kclj.si

### UVOD

Čutilo za sluh v grobem delimo na tri anatomsko-fiziološko ločene enote s poenostavljenimi vlogami: zunanje uho, ki zvok koncentrira in usmerja, srednje uho, ki zvočni signal prevaja in ojači ter notranje uho, ki prek procesa transdukcije zvočno informacijo prevede v električni impulz, ki se prenaša v centralni živčni sistem (CŽS) (1,2). Ko na katerem koli od omenjenih odsekov slušne poti pride do ključnih nepravilnosti oz. motenj v delovanju, se pojavi naglušnost ali gluhost. Motnja izrazito in celostno vpliva na prizadetega.

Če sluha ne moremo izboljšati z zdravlili ali s klasičnimi kirurškimi tehnikami, posežemo po slušnem pripomočku. Tako je na tej stopnji ključna izbira slušnega pripomočka, ki bo odraslemu olajšal ali ponovno omogočil kakovostno komunikacijo z okolico, slušno prizadetemu otroku pa pomagal pri vzpostavitvi slušne in govorne funkcije (3). Danes so na področju slušnih pripomočkov na izbiro klasični slušni aparati in vsadni slušni pripomočki, ki jih predstavljajo kostno usidrani slušni pripomoček (BAHA), vibracijski vsadek za srednje uho (VSB), polžev vsadek (PV) in vsadek v možgansko deblo (ABI).

## Fiziologija

Naloga uhlja je lovljenje zvočnega signala, njegovo koncentriranje in usmerjanje v zunanji sluhovod ter tudi ojačenje zvoka posamičnih frekvenc. Vloga zunanjega sluhovoda je predvsem prenos zvoka do bobniča ter mehanska in biološka zaščita ušesa (1). Srednje uho ojači zvočni signal in hkrati zaščiti notranje uho pred premočnim hrupom. Zvočne vibracije zatresejo bobnič, ta pa tresenje prek sistema slušnih koščic prenese na ovalno okence, ki je že del notranjega ušesa. Ker gre pri tem za prenos energije zračnega valovanja v tekočinski medij, je potrebno ojačenje. Zvok se v srednjem ušesu ojača do 18-krat (4). Naloga polžka v notranjem ušesu je spreminjanje mehanskega signala v električnega – transdukcija, zaradi aktivnosti zunanjih dlačnic v Cortijevem organu pa pride tudi do njegovega ojačenja. Ko ploščica stremenca zaniha v ovalnem okencu, le-to vzvalovi perilimfo v vestibularnem kanalu polžka. Valovanje se prenaša od njegovega bazilarnega do apikalnega dela, kjer se nadaljuje po timpanalnem kanalu do njegovega bazilarnega dela, ki se slepo zaključuje z okroglim okencem (*foramen rotundum*). Del valovanja se prenese na endolimfo v polžkovem vodu, kjer je Cortijev organ in krovna membrana nad njim. Sprememba medsebojnega položaja krovne membrane in Cortijevega organa neposredno vzburi dlačnice v organu. Mehanska sila zaniha dlačnice, v njih se pričnejo odvijati zapleteni biokemijski procesi, oblikuje se akcijski potencial (AP), ta pa se kot nova oblika zvočne informacije prenese v ČŽS, natančneje v slušne centre, ki procesirajo informacije in jih zaznamo kot zvok (5).

## Motnje sluha

V grobem motnje sluha ločimo glede na mesto okvare in glede na čas nastanka okvare. Glede na mesto okvare ločimo periferno in centralno izgubo sluha. Pri periferni je lahko prizadeto zunanje ali srednje uho (prevodna ali konduktivna izguba sluha), notranje uho (zaznavna ali senzorna izguba sluha), slušni živec (nevralna izguba sluha) ali pa je motnja kombinirana. Pri centralni izgubi gre lahko za prizadetost jedra slušnega živca, centralnih poti ali korteksa (6, 7). Glede na čas nastanka ločimo prirojene motnje in pridobljene motnje sluha. Vzroki prirojenih so genetske napake, predporodne okvare in medporodne okvare (7, 8). Pridobljene motnje sluha razdelimo na periferne in centralne. Periferne so lahko prevodne, zaznavne ali nevralne. Možni vzroki zanje so različni (ceruminalni čep, izlivno vnetje ušes, okužba srednjega ušesa, avtoimunske bolezni, tumor). Centralna motnja je izredno redka (6).

## Slušni aparat

Slušni aparat je miniaturni elektronski ojačevalni sistem. Danes poznamo več različnih oblik slušnih aparatov, v grobem jih razdelimo na: zauheljne in vušesne (sluhovodne). Vsi imajo enake osnovne dele. Prvi del je mikrofoni, ki lovi

zvočne signale iz okolja. Na tej stopnji se zvočna energija pretvori v električno. Nato informacijo prevzame mikroprocesor, ki filtrira privzet signal in usklajuje delovanje pripomočka. Sledi ojačevalnik, ki signal lahko ojači linearno (vse prejete signale ojači z enako intenziteto) ali nelinearno (tihe zvoke ojači bolj kot glasne). Zadnja v verigi je slušalka, ki električno energijo znova pretvori v zvočno. Nahaja se v ušesnem vložku (olivi) ki je izdelana individualno in posreduje zvočno informacijo v sluhovod uporabnika, obenem pa preprečuje, da bi se ta informacija slišala v okolico (9, 10). Osnovne modele slušnega aparata prikazuje slika 1. Pogosto vsebujejo tudi posebno odprtino za prezračevanje sluhovoda. Pri vušesnih modelih slušnih aparatov so vsi deli slušnega aparata le v sluhovodnem vložku.

Slušni aparat predpišemo osebi s prevodno ali zaznavno izgubo sluha, ki ji za izboljšanje sluha ne pomagajo niti zdravila, niti ni možen operativni poseg, motnja sluha pa moti njene socialne stike v vsakodnevem življenju. Pripomočka ne predpisujemo osebam, ki imajo premajhno ali preveliko izgubo sluha, so že dlje časa močno naglušne, imajo aktivno vnetje ušes, različna kronična vnetja sluhovoda, kronično secernirajoče vnetje srednjega ušesa, razvojne anomalije sluhovoda ali srednjega ušesa ali pa se same ne zavedajo slušne motnje oziroma slušnega aparata ne zmorejo uporabljati. Za uspešno uporabo slušnega aparata je nujna zadostna funkcija notranjega ušesa, da le-to lahko ojačani zvok spremeni v električne akcijske potenciale. Potrebno je relativno dolgotrajno obdobje rehabilitacijskega navajanja na pripomoček, saj se mora uporabnik privaditi na drugačno kakovost zvoka (11).

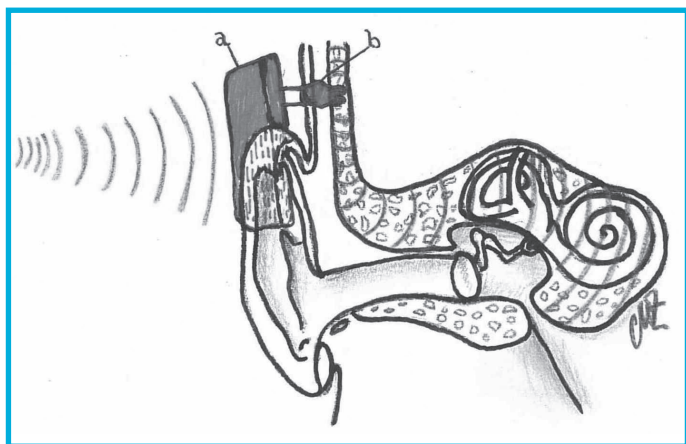


**Slika 1:** Klasični slušni aparati (vir: <http://www.widex.si/slusni.htm>).

## Kostno usidrani pripomoček (BAHA – ang.: Bone Anchored Hearing Aid)

BAHA sestoji iz treh delov: iz titanijevega vsadka, ki ga med preprosto operacijo vsadimo retroaurikularno v senčnico, iz zunanjega nosilca in zvočnega procesorja (12). Zvočni procesor prenaša zvočne vibracije prek zunanjega nosilca na titanijev vsadek, ta pa z vibracijami, ki se širijo po kosti, vzdraži notranje uho, od koder se signal prenaša normalno naprej po slušni poti. Kot je prikazano na sliki 2, mehanizem obide prenos prek zunanjega sluhovoda in srednjega

ušesa. Po vsaditvi se opravijo pooperativne meritve funkcije vsadka. Eeq-Olofsson s sodelavci je namreč dokazal, da se človeško slušno dojemanje zvočne informacije, ki doseže notranje uho s prevajanjem po kosti, lahko ocenjuje z merjenjem kohlearnih vibracij otične kapsule (13).



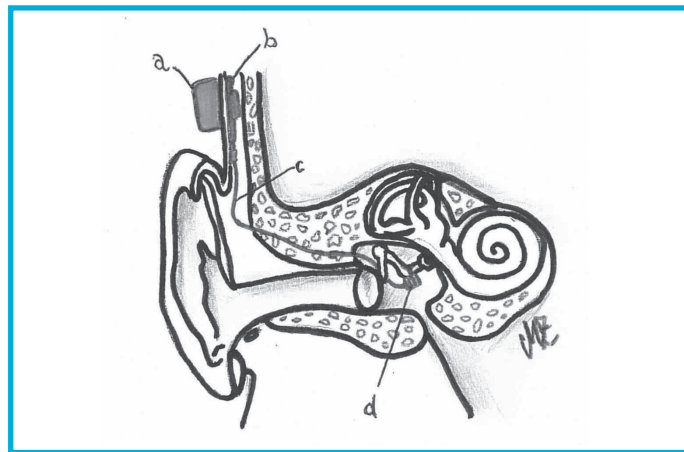
**Slika 2:** Kostno usidrani pripomoček - BAHA (a - zunanji nosilec s procesorjem; b - titanijev vsadek).

BAHA je primeren pripomoček za bolnike s prirojenimi napakami sluhovoda in srednjega ušesa obojestransko, bolnike s kroničnim izlivnim vnetjem srednjega ušesa brez možnosti uspešnega kirurškega zdravljenja, za bolnike, ki se jim je po uporabi običajnega slušnega aparata razvilo kronično vnetje sluhovodov in za enostransko gluhotu. BAHA je v Sloveniji v uporabi od leta 2003 (12). Do danes smo jih v UKC Ljubljana vsadili šest. Otroci jih do končane rasti lobanje nosijo na senčnici za uhljem, pričvrščene z elastičnim trakom.

### Vibracijski vsadek za srednje uho (VSB – ang. Vibrantsoundbridge)

VSB sestoji iz zunanje in notranje komponente. Zunanja je slušni procesor in je sestavljena iz mikrofona, ki sprejema zvoke okolice in jih pretvori v radijske valove, magneta, baterije in signalno-procesorske enote. Notranjo komponento sestavljajo magnet, ovit v sprejemno tuljavo, ki deluje kot sprejemnik, sledijo demodulator signalov, transmisijška zanka in vibracijski magnet - stimulator, ki ga med operacijo pritrdimo na dolgi krak nakovalca ali na okroglo okence (14). Od tod dalje prenos signala poteka kot običajno. Zgradbo shematsko ponazarja slika 3.

VSB je namenjen odraslim in otrokom z zaznavno naglušnostjo srednje in težke stopnje, ki klasičnih nekonvencionalnih slušnih aparatov ne prenašajo dobro. V zadnjih letih je uporaba VSB možna tudi pri otrocih s prevodno in kombinirano mešano izgubo sluha (15). Prvi vibracijski vsadek za srednje uho je pri nas vsadil doc. dr. Anton Gros leta 2008. Od tedaj smo v UKC Ljubljana vsadili tri VSB slušne pripomočke (14).

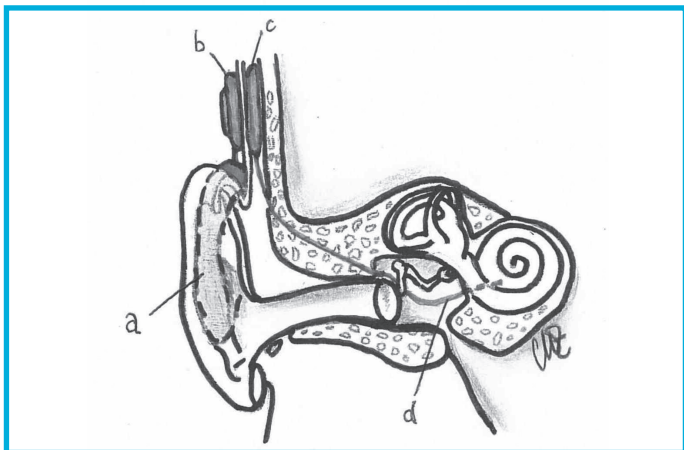


**Slika 3:** Vibracijski vsadek za srednje uho (a - zunanja komponenta; b - notranji sprejemnik; c - transmisijška zanka; d - vibracijski magnet).

### Polžev vsadek (PV)

Polžev vsadek nadomesti vlogo notranjega ušesa. Kakor prikazuje slika 4, sestoji iz notranjega dela, ki ga vsadimo operativno, in zunanje dela. V notranjem delu se nahaja sprejemnik z elektrodo in magnetom, zunanji pa vsebuje oddajnik z magnetom, vrstico ter govorni procesor z mikrofonom in baterijskim delom. Mikrofon v zunanjem delu zazna zvoke iz okolja in jih posreduje govornemu procesorju, kjer se obdelajo. V digitalni obliki se prenesejo do oddajnika, od tam pa kot radijski valovi prek tkiva uporabnika na sprejemnik notranjega dela, kjer se informacija zopet pretvori v električni signal. Ta potuje dalje do elektrode, ki jo operativno vstavimo v polžek. Tam se signal prenese na živčne končiče, naprej pa prenos poteka kot pri zdravem človeku po slušni poti do korteksa. Prenos od mikrofona do korteksa traja nekaj mikrosekund (16). Po implantaciji na pripomočku opravimo serijo osnovnih nastavitvev in testov, s čimer lahko spremljamo spremembe v dojetju kompleksnih zvočnih informacij (17).

Polžev vsadek je pripomoček, ki je namenjen gluhim osebam z nepopravljivo okvaro notranjega ušesa. V prvi vrsti je kandidat za vsaditev bodisi otrok s prirojeno okvaro sluha, star do dveh let, bodisi odrasel s pridobljeno motnjou, ki je pred izgubo sluha slišal vsaj toliko, da je razvil normalno govorno funkcijo (18). Slušna pot od notranjega ušesa dalje do vključno slušne skorje mora biti ohranjena in dobro delovati, saj polžev vsadek nadomesti le nedelujoč polžek in namesto njega opravi transdukcijo zvoka v električni signal. Prvi polžev vsadek je v Sloveniji leta 1996 v UKC Ljubljana vstavil prim. Janez Zupančič. Od takrat naprej smo jih do danes vsadili že 250. Najnovejša pridobitev stroke je hibridni polžev vsadek. Ta je primeren za skupino bolnikov, pri katerih gre za začetno ali zmerno izgubo sluha v nizkih frekvencah (do 500 Hz) in zmerno težko ter težko izgubo sluha v srednjih in visokih frekvencah (nad 1500 Hz). Do pred kratkim se je tej skupini predpisovalo zgolj slušni aparat, ki motnje ni zadovoljivo popravil.

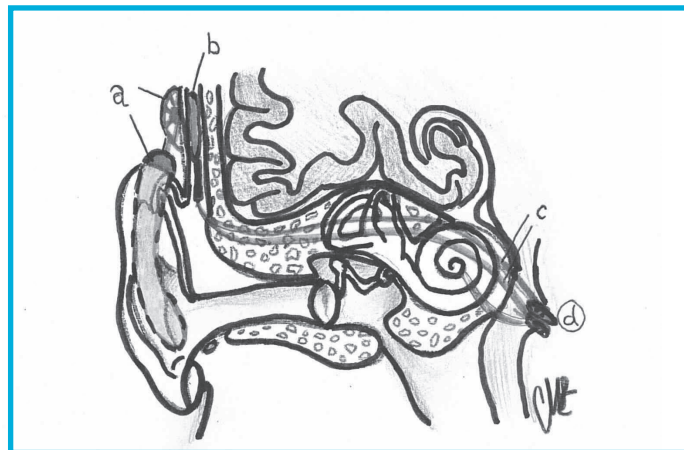


**Slika 4:** Polžev vsadek (a-zauhelnji govorni procesor; b-oddajnik; c-sprejemnik; d-elektroda).

Hibridni polžkov vsadek omogoča akustično okrepitev v nizkih frekvencah in električno stimulacijo v predelu notranjega ušesa v srednjih in visokih frekvencah (19). Notranji del hibridnega polžvega vsadka ima bistveno krajšo stimulirajočo elektrodo kot klasični polžev vsadek, vsadimo pa jo zgolj v začetni del polžka, kjer sicer zdrav polžek zaznava visoke frekvence (19). S polževim vsadkom bolniku zagotovimo kakovosten sluh, s tem pa kakovosten nadzor glasu in tako zdrav razvoj komunikacijskih sposobnosti (20). Izkušnje naših specialistov kažejo, da je uporaba polžvega vsadka varna. Zapletji so sicer možni, a so obvladljivi. Raziskava Grosa in Vatovčeve kaže izredno nizko število operativnih in pooperativnih zapletov. Med 196 gluhih, med katerimi so bili večinoma otroci, je v enem primeru prišlo ob operaciji do obilnejše krvavitve iz emisarnih ven senčnične kosti, v enem primeru pa do obilnejšega iztekanja perilimfe iz polžka. Med 23 primeri, ki so zahtevali reoperacijo, je bila vzrok za to večinoma okvara aparata. Najredkejša zapleta pri osebah s polževim vsadkom v Sloveniji sta gnojni mastoiditis (2 bolnika) in tujkov granulom (2 bolnika) (21).

### Vsadek v možgansko deblo (ABI – ang.: auditorybrainstemimplant)

ABI sestavljata zunanji in notranji del (slika 5). Zunanji je zelo podoben zunanjemu delu polžvega vsadka. Notranji del ima podoben procesor-stimulator, dražilna elektroda pa je drugačna. Ločimo dve različici dražilne elektrode: prva je površinska elektroda, ki jo le položimo na področje v možganskem deblu, pod katerim se nahaja jedro VIII. možganskega živca, druga pa je igelna elektroda, ki jo je potrebno zapičiti v imenovano jedro (22). Zunanja komponenta ABI ima enako vlogo kot zunanja komponenta PV. Tudi notranji del sistema deluje enako kot pri PV, le da se njegova elektroda konča v jedru slušnega živca.



**Slika 5:** Vsadek v možgansko deblo (a - zunanja komponenta; b - notranja komponenta; c - elektrode; d - možgansko deblo).

Kadar uporabimo površinsko elektrodo, dražimo le predele, ki prenašajo informacijo o posameznih frekvencah, torej ne zajamemo celotnega spektra »slike« zvoka. Ta elektroda ne more signalov frekvenčno ločiti, kot to stori polžek. Pri uporabi igelne elektrode omogočimo uporabniku delno frekvenčno specifično zvočno zaznavo zaradi frekvenčno različne globinske strukture jedra slušnega živca. ABI je redko uporabljen pripomoček. Pri nas ga do leta 2013 še nismo uporabili. Indikacija za izbiro ABI bi bila obojestranska obsežna poškodba struktur slušnega organa ali tumor obeh slušnih živcev. Tudi sama operacija je tvegana in povezana z mnogimi možnimi med- in pooperativnimi zapletji. V tujini ABI v glavnem uporabljajo za izbrane bolnike kot alternativo po neuspešni intenzivni rehabilitaciji s polževim vsadkom (23).

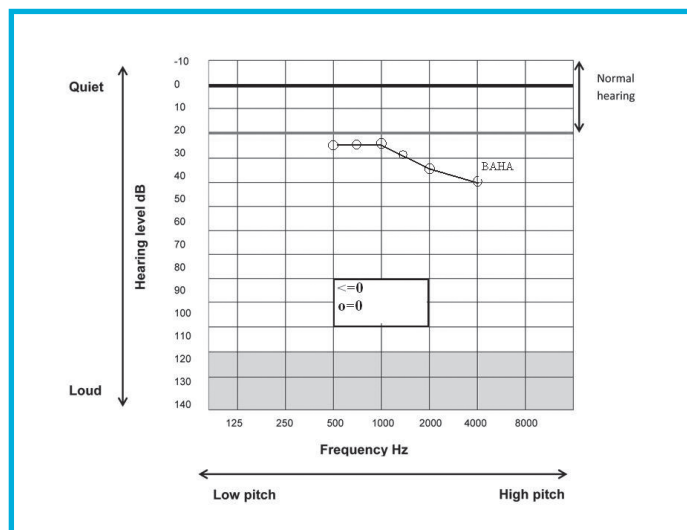
## PREDSTAVITEV KLINIČNIH PRIMEROV

### Primer 1

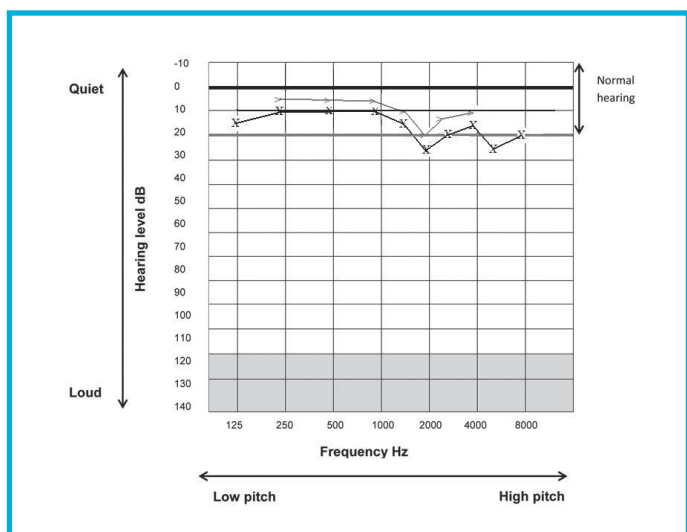
Pri bolnici, rojeni leta 1969, so v letu 2010 ugotovili švanom desnega pontocerebelarnega kota. Že pred operacijo je bila slušna funkcija desnega ušesa močno prizadeta, v ušesu ji je šumelo, opisovala je težave z ravnotežjem. Švanom so operativno odstranili februarja leta 2011. Po operaciji na desno uho ni več slišala, prisoten je bil šum, težave z ravnotežjem pa so se do jeseni leta 2011 umirile. Na pooperativnem otološkem pregledu maja leta 2011 je tonska pražna avdiometrija (ADG) pokazala desnostransko popolno gluhotu, levostransko pa zaznavno izgubo sluha od 5 do 25 dB (tabela 1, sliki 6 in 7). Meritve ADG med testno uporabo BAHa na traku so pokazale dobro slušno zaznavo obojestransko. Po odločitvi za poseg so bolnici decembra leta 2011 v temporalno kost vstavili intraosalno titanijevo komponento v lokalni anesteziji, podrobnejše nastavitve aparata pa opravili januarja leta 2012. Pooperativni ADG je pokazal dober sluh, desno zaznavo od 10 do 40dB, levo pa od 10 do 30 dB. Šumenje v desnem ušesu je izginilo.

Tabela 1: Legenda za branje avdiograma.

	Zračna prevodnost-nemaskirano	Zračna prevodnost-maskirano	Kostna prevodnost-nemaskirano	Kostna prevodnost-maskirano	Prosto polje	S slušnim aparatom
Desno	O	Δ	<	[	S	A
Levo	X	o	>	]	S	A



Slika 6: Avdiogram desnega ušesa po operaciji - sprva brez BAHA, kjer je vidna popolna gluhota in nato z BAHA (zgornja krivulja), kjer se zaznava od 24 do 40 dB).

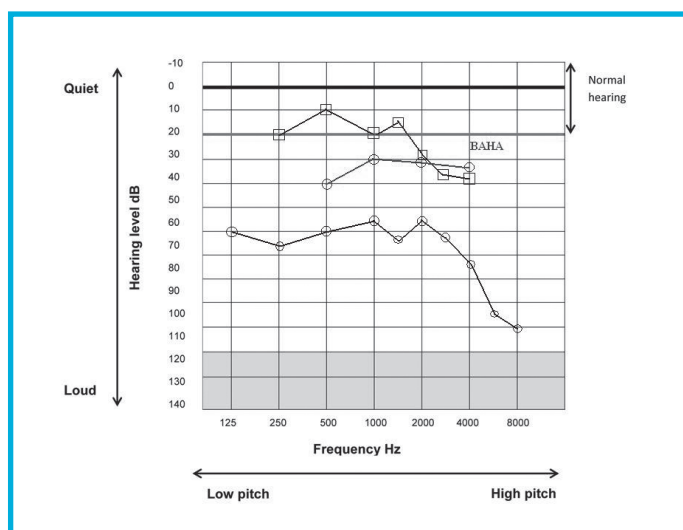


Slika 7: Avdiogram levega ušesa po operaciji: zaznavna izguba sluha od 5 do 25 dB, kostno prevajanje je nekoliko boljše od zračnega.

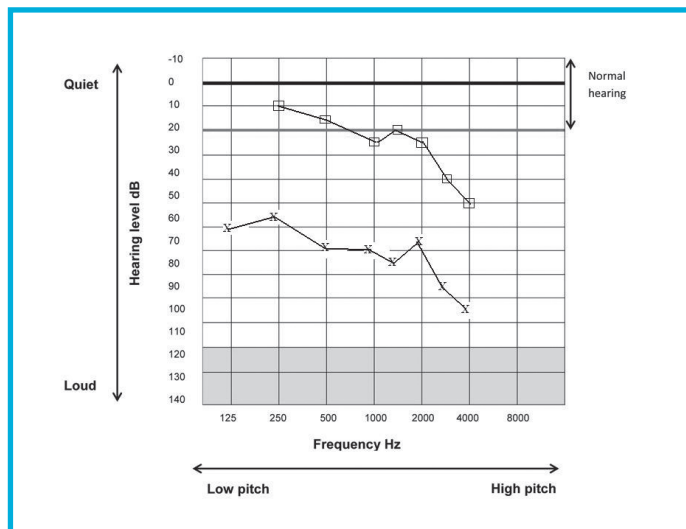
Po vsaditvi BAHA se je zvok z gluhe desne strani glave preko vibracij titanijevega vsadka preko lobanjskih kosti prenesel na tekočino polžka slišče strani. Časovni zamik zaradi potovanja zvočnega signala z gluhe do slišče strani je omogočil, da so možgani to »razumeli«, da je prišel zvočni signal v edino slišče uho z nasprotni strani.

## Primer 2

Bolnik se je rodil leta 1965 z obojestransko razvojno anomalijo uhljev, sluhovodov in srednjih ušes. V otroškem obdobju so mu napravili obojestransko meatoplastiko, rekonstrukcijo uhljev in rekonstruktivno timpanoplastiko. Do leta 2009 je na levem ušesu uporabljal slušni aparat, ADG pa je pokazal obojestransko kombinirano izgubo sluha v govornem območju od 75 preko 55 do 95 dB na desnem ušesu ter od 70 do 95 dB na levem ušesu. Bolniku smo predstavili BAHA in ob testiranju z BAHA z ADG zaznali odzive na zvok jakosti 30 do 65 dB na desnem in jakosti 30 do 45 dB na levem ušesu (sliki 8 in 9). Maja leta 2009 je bil bolnik operiran, v senčnico za desnim uhljem mu je bil vstavljen titanijev vijak. Julija leta 2009 je prejel še zunanji del BAHA in septembra prišel na nastavitev procesorja. Na levem ušesu je še vedno uporabljal zauheljni slušni aparat. Na kontrolnem pregledu novembra leta 2009 je ADG pokazal slušno zaznavo od 25 do 30 dB na operiranem desnem ušesu, bolnik pa je subjektivno ocenil svoj sluh kot zelo dober. Vključen je bil v nadaljnje rehabilitacijske postopke. Razumevanje govora se je pri bolniku bistveno izboljšalo. Novembra leta 2010 je bilo tako razumevanje pri govornem testu le z uporabo zauheljnega slušnega aparata na desni strani 50 %, razumevanje z uporabo BAHA in slušnim aparatom na levem ušesu hkrati pa 80 %.



Slika 8: Avdiogram desnega ušesa pred in po testiranju BAHA: Krivulja zračne prevodnosti zvoka se je pri bolniku povzpela z ravni od 65 do 105 dB na raven 30 do 40 dB.



**Slika 9:** Avdiogram levega ušesa: brez slušnega pripomočka.

## RAZPRAVA

Pri izgubi sluha je med slušnimi pripomočki prvi, najenostavnejši in najmanj invaziven za uporabo slušni aparat, vendar njegova uporaba ni vedno mogoča in ne zagotavlja vedno izboljšanja sluha (24). Pri prvi opisani bolnici po operaciji švanoma v pontocerebelarnem kotu desno je bila edina možnost za izboljšanje sluha z ojačanjem prenosa zvoka prek kosti s strani gluhega ušesa na zdrav polžek na kontralateralni strani.

Pri drugem bolniku je šlo z vsaditvijo BAHA za optimizacijo zvočnega prenosa do zdravega notranjega ušesa. Običajni slušni aparat je pri njem zgolj ojačal zvočne signale, ki pa se niso dobro prenašali preko nenormalnega sluhovoda in nedelujočega srednjega ušesa. S pomočjo BAHA na eni strani in sočasno uporabo slušnega aparata na drugi strani je po operaciji do notranjega ušesa prišel znatno ojačan zvočni signal in tako jasnejša informacija.

Nekateri avtorji v svojih študijah navajajo, da ni razlik v avdiometričnih meritvah pri uporabi BAHA in klasičnega slušnega aparata (25, 26). Vse več raziskav pa kaže večjo učinkovitost sistema BAHA glede na rezultate testov slušnega razumevanja, tudi pri jasnejšem razumevanju govora prek telefona ter večje zadovoljstvo uporabnikov glede estetike in udobja nošnje (27). Operativna tehnika vsaditve BAHA je varen in izjemno enostaven postopek. V Sloveniji imamo tako vsako leto več zadovoljnih uporabnikov, skupno preko 50, s tem pa rastejo tudi izkušnje specialistov, ki uspešno opravljajo vsaditve. Za standardizacijo avdiološkega ocenjevanja uspešnosti vsaditve, primerjave naših rezultatov z drugimi in tako posredno izbiro najbolj kakovostne in najprimernejše opreme na tržišču je smiselno sodelovanje s centri, ki v rehabilitaciji svojih bolnikov prav tako uporabljajo BAHA in druge vsadne slušne pripomočke.

## ZAKLJUČEK

Znanost je s problemskim pristopom in s pomočjo medicinsko-tehničnega razvoja omogočila slušno zaznavo gluhorojenim ali izboljšanje sluha naglušnim ne glede na vrsto in težo slušne motnje. V primeru, da zdravljenje z zdravili ali klasičnimi kirurškimi posegi ne izboljša sluha, pridejo v poštev različni slušni pripomočki. Zgodnje vključevanje bolnikov z motnjami sluha v rehabilitacijske procese je ključnega pomena, saj omogoča ohranitev slušne funkcije v največji možni meri. Na ta način je mnogim osebam z okvaro sluha omogočen znatno kakovostnejši govorni in hkrati osebnostno-psihološki razvoj; uporaba slušnih pripomočkov pa jih hkrati reši invalidnosti.

## Literatura:

1. Mawson SR. Diseases of the ear: a textbook of otology. London: Edward Arnold; 1979. p. 66-86.
2. Santi PA, Mancini P. Cochlear anatomy and central auditory pathways. V: Cummings CW, ed. Otolaryngology – head & neck surgery. 4th ed. Philadelphia: Elsevier/Mosby; 2005. p. 3373-402.
3. Yoshinaga-Itano C, Sedey AL, Coulter DK, Mehl AL. Language of early- and later-identified children with hearing loss. Pediatrics 1998; 102: 1161-71.
4. Jones NS. Physiology of the ear. V: Gleeson M, ed. Scott-Brown's otolaryngology, head and neck surgery. 7th ed. Vol 1. London: Hodder Arnold; 2008. p. 47-80.
5. Štrucl M. Fiziologija živčevja. Ljubljana: Medicinski razgledi; 1999; 38: 33-7.
6. Battelino S. Pogostost mutacij v genih za koneksin 26 (GJB2) in koneksin 30 (GJB6) pri bolnikih s prirojeno in napredujočo izgubo sluha [doktorsko delo]. Ljubljana: Univerza v Ljubljani; 2012.
7. Zahnert T. The differential diagnosis of hearing loss. Dtsch Arztebl Int 2011; 108: 433-44.
8. Vatovec JR. Prizadetost statoakustičnega ustroja pri dojenčkih rizičnih za zgodnjo možgansko okvaro [doktorsko delo]. Ljubljana: Univerza v Ljubljani; 1999.
9. Digitalni slušni aparati Widex [Internet]. Ljubljana: Slušni aparati – Widex; c2013. Dostopno na <http://www.widex.si/index.htm> (citirano 17. 1. 2013).
10. Widex hearing aid fitting systems [Internet]. Lyngby: Widex A/S; c2013. Dostopno na <http://www.widex.pro/en/innovations/technologicalexcellence/camisha/> (citirano 17. 1. 2013).
11. Dawes P, Munro KJ, Kalluri S, Edwards B. Acclimatization to hearing aids. Ear Hear 2014; 35: 203-12.
12. Rebol J, Krajnc M, Spindler M. Kostno vsidrani slušni pripomoček (BAHA) v Sloveniji – da ali ne. V: Žargi

- M, ur. 4. kongres otorinolaringologov Slovenije: zbornik predavanj, Otočec, 27-29. maj 2004. Ljubljana: Medicinski razgledi, 2004: 35-8.
13. Eeg-Olofsson M, Stenfelt S, Taghavi H, Reinfeldt S, Håkansson B, Tengstrand T, Finizia C. Transmission of bone conducted sound - correlation between hearing perception and cochlear vibration. *Hear Res* 2013; 306: 11-20.
  14. Gros A, Vatovec J. Slušni pripomoček, vgrajen v srednje uho. V: Žargi M, ur. 5. kongres otorinolaringologov Slovenije: zbornik predavanj, Radenci, 25.-27. september 2008. Ljubljana : Medicinski razgledi, 2008: 265-7.
  15. Sia KJ, Chai CK, Tang IP, Prepageran N. Vibrant soundbridge: a new implantable alternative to conventional hearing aids in children. *Med J Malaysia* 2012; 67 :625-6.
  16. Vatovec J, Gros A, Žargi M, Alčin B. Usposabljanje gluhih s pomočjo polževega vsadka – naše izkušnje. *Zdrav Vestn* 2005; 74: 707-9.
  17. Cheng MY, Spitzer JB, Shafiro V, Sheft S, Mancuso D. Reliability measure of a clinical test: Appreciation of Music in Cochlear Implantees (AMICI). *J Am Acad Audiol* 2013; 24: 969-79.
  18. Govaerts PJ, De Beukelaer C, Daemers K, De Ceulaer G, Yperman M, Somers T, et al. Outcome of cochlear implantation at different ages from 0 to 6 years. *Otol Neurotol* 2002; 23: 885-90.
  19. Rebol J. Ohranitev sluha s hibridnim polževim vsadkom (elektroakustična stimulacija) – klinični primer. *Zdrav Vestn* 2013; 82: 859–63.
  20. Hocevar-Boltezar I, Radsel Z, Vatovec J, Geczy B, Cernelc S, Gros A, et al. Change of phonation control after cochlear implantation. *Otol Neurotol* 2006; 27: 499-503.
  21. Gros A, Vatovec J. Ali je vstavitev polževega vsadka varna metoda habilitacije in rehabilitacije gluhosti? *Zdrav Vestn* 2011; 80: 370-8.
  22. Colletti V, Carner M, Miorelli V, Guida M, Colletti L, Fiorino F. Auditory brainstem implant (ABI): new frontiers in adults and children. *Otolaryngol Head Neck Surg* 2005; 33: 126-38.
  23. Colletti L, Wilkinson EP, Colletti V. Auditory brainstem implantation after unsuccessful cochlear implantation of children with clinical diagnosis of cochlear nerve deficiency. *Ann Otol Rhinol Laryngol* 2013; 122: 605-12.
  24. Pedriali IVG, Buschle M, Mendes RC, Ataíde AL, Pereira R, Vassoler TMF, et al. Implantable prosthesis of osseous conduction (BAHA): case report. *Int Arch Otorhinolaryngol* 2011; 15: 249-55.
  25. Håkansson B, Lidén G, Tjellström A, Ringdahl A, Jacobsson M, Carlsson P, Erlandson BE. Ten years of experience with the Swedish bone-anchored hearing system. *Ann Otol Rhinol Laryngol Suppl* 1990; 151: 1-16.
  26. Bance M, Abel SM, Papsin BC, Wade P, Vendramini J. A comparison of the audiometric performance of bone anchored hearing aids and air conduction hearing aids. *Otol Neurotol* 2002; 23: 912-9.
  27. Mylanus EAM, Van Der Pouw CTM, Snik AFM, Cremers CW. An intra-individual comparison of the BAHA and air-conduction hearing aids. *Arch Otolaryngol Head Neck Surg* 1998; 124: 271-6.