

Kakovost v zdravstvu/Quality in health service

SMERNICE ZA ODKRIVANJE IN ZDRAVLJENJE KRONIČNEGA VENSKEGA POPUŠČANJA*

Združenje za žilne bolezni SZD, delovna skupina za kronično vensko popuščanje:
*Andrej Šikovec¹, Tanja Planinšek-Ručigaj², Metoda Košiček³, Matija Kozak⁴, Viktor Videčnik⁴,
 Marija Mulej⁵, Vladimir Valentinuzzi⁶, Ivan Žuran⁷*

¹ Kirurški oddelek, Splošna bolnišnica Novo mesto, Šmihelska 1, 8000 Novo mesto

² Dermatološka klinika, Klinični center, Zaloška 4, 1525 Ljubljana

³ Dermatološka ambulanta, Zdravstveni dom Kranj, Gosposvetska 10, 4000 Kranj

⁴ Klinični oddelek za žilne bolezni, Klinični center, Zaloška 7, 1525 Ljubljana

⁵ Interni oddelek, Splošna bolnišnica Jesenice, C. maršala Tita 112, 4270 Jesenice

⁶ Kirurški oddelek, Splošna bolnišnica dr. Franca Derganca, 5290 Šempeter pri Novi Gorici

⁷ Interni oddelek, Splošna bolnišnica Celje, Oblakova 5, 3000 Celje

Opredelitev kroničnega venskega popuščanja

Kronično vensko popuščanje (KVP) je klinično opredeljeno kot sklop simptomov in znakov, ki nastanejo zaradi povečanega tlaka v povrhnjih in/ali globokih venah spodnjih udov (1). Simptomi KVP so lahko bolečine, srbenje, pekoče bolečine, občutek toplote na koži, občutek težkih nog in napetih (oteklih) nog, utrujenost nog, krči, nemirne noge. Znaki KVP so lahko metličaste vene, mrežaste vene ali krčne žile (varice), otekline in kožne spremembe, kot so temnejša obarvanost (hiperpigmentacija), lipodermatoskleroza, hipostazični dermatitis in venska razjeda (2).

Povečan tlak v venah najpogosteje nastane zaradi nepravilnega delovanja venskih zaklopk, ki niso več sposobne preprečevati obratnega toka (refluksa) krvi v venah, redkeje zaradi zožitve ali zapore proksimalne vene. Nezadostno delovanje (insuficienca) venskih zaklopk onemogoča, da bi med hojo golenska mišična črpalka zmanjšala venski tlak v spodnjih udih na normalno raven. Okvara venskih zaklopk je najpogosteje primarna, pri kateri osnovnega vzroka ne poznamo (1, 2). Sekundarna okvara zaklopk, ki vodi v nastanek varic, se pojavlja ob akutni venski trombozi spodnje okončine, nerekanalizirani trombozi medeničnih ven ali v sklopu potrombotičnega sindroma, prirojena (kongenitalna) okvara pa ob prirojenih displazijah venskega sistema (1, 2).

Pri KVP se najprej pojavijo motnje v venski makrocirkulaciji, ki prizadenejo povrhnje (ekstrafascijske) in/ali globoke (intrafascijske) vene. Zvišan intravenski tlak kmalu prizadene tudi mikrocirkulacijo, kjer prihaja do motene regulacije toka krvi, aktivacije vnetja, iztekanja plazemskih beljakovin in medcelični prostor, medceličnega (intersticijskega) edema, hipoksije in poškodbe okoliških tkiv, kar lahko končno vodi v kožno razjedo na goleni, ki jo zaradi vzroka imenujemo venska razjeda (3).

Razvrstitev in kategorije KVP

Razvili so več sistemov za razvrstitev KVP. Najbolj enostavna je Widmerjeva razvrstitev, ki temelji na morfoloških značilnostih (4), za natančnejšo opredelitev KVP pa priporočajo razvrstitev CEAP, ki vključuje klinični (C), etiološki (E), anatomski (A) in patofiziološki (P) vidik (5). Klinični del razvrstitve temelji na kliničnih znakih KVP in zajema sedem razredov (razpr. 1). Če so prisotni simptomi bolezni, se za črko C doda še črka s, če pa je bolezen asimptomatska, se črki C doda a.

Razpr. 1. Klinični razredi razvrstitve CEAP.

0 - ni vidnih ali tipljivih znakov venske bolezni

1 - teleangiektazije ali retikularne vene

2 - krčne žile (varice)

3 - otekline

4 - kožne spremembe (hiperpigmentacije, dermatitis, lipodermatoskleroza)

5 - kožne spremembe, opisane pri razredu 4, in zaeljena venska razjeda

6 - zgoraj omenjene kožne spremembe in aktivna venska razjeda

Etiologija bolezni je lahko prirojena (kongenitalna - Ec), primarna (Ep), sekundarna (Es).

Anatomska klasifikacija se nanaša na mesto bolezenskega procesa; če so prizadete povrhnje (superficialne) vene, se k črki A doda s (As), prizadetost globokih (angl. *deep*) ven se označi z Ad, prebodnih (perforantnih) ven pa z Ap (razpr. 2). Povrhnji in globoki sistem ven sta povezana s safenofemoralnim in safenopoplitealnim ustjem ter z venami, ki prehajajo skozi fascijo - prebodnimi venami. V globokem venskem sistemu so poleg spremljajočih (komitantnih) ven, ki spremljajo golenske arterije, tudi mišične vene, ki pod kolenom odvajajo kri iz solealne in gastroknemične mišice, in so po zgradbi sinusoidne.

Patofiziološki vidik razvrstitve obsega: obratni tok (refluks) - r, zaporo (obstrukcijo) - o, ali oboje (r + o).

* Smernice iz sklopa »Smernice za odkrivanje in zdravljenje najpogostejših žilnih bolezni«, ki so jih izdelale ekspertne skupine Združenja za žilne bolezni SZD, so bile predstavljene na letnem srečanju Združenja za žilne bolezni SZD v Šmarjeških Toplicah 14. in 15. maja 2004. Glavni strokovni svet SZD jih je sprejel na svoji seji junija 2004.

Razvrstitev CEAP natančno opisuje določen stadij bolezni, toda prehodi med posameznimi stadiji so dokaj togi in slabo opredeljeni, zato ta klasifikacija ni najbolj primerna za ocenjevanje učinkovitosti različnih metod zdravljenja KVP. To pomanjkljivost poskuša odpraviti sistem točkovanja kliničnih težav, ki ga je predlagal Ameriški venski forum (6–8).

Razpr. 2. Anatomski razredi razvrstitve CEAP.

Povrhnje (superficialne vene):

- 1 - teleangiektazije ali retikularne vene
- 2 - velika vena safena nad kolonom
- 3 - velika vena safena pod kolonom
- 4 - mala vena safena
- 5 - prizadetost venskega sistema izven povirja vene safene

Globoke vene:

- 6 - spodnja vena kava
- 7 - skupna iliakalna vena
- 8 - notranja iliakalna vena
- 9 - zunanja iliakalna vena
- 10 - medenične, gonadne in druge vene
- 11 - skupna femoralna vena
- 12 - globoka femoralna vena
- 13 - povrhnja femoralna vena
- 14 - poplitealna vena
- 15 - golenske vene
- 16 - mišične vene

Perforantne (prebodne) vene:

- 17 - stegno
- 18 - golen

Epidemiologija

Razširjenost (prevalenca) KVP spodnjih udov se giblje med 10–50% odrasle moške populacije do 50–60% odraslih žensk, klinični znaki krčnih žil pa so prisotni pri 10–33% odraslih žensk in 10–20% odraslih moških (1, 9). Napredovale oblike KVP z otekanjem in trofičnimi okvarami kože, ekcemom in hiperpigmentacijami so opazovali pri 3–11% prebivalcev (10). Aktivno vensko razjedo ima 0,3% odraslih prebivalcev v razvitih državah (11). Razširjenost zacelejenih in aktivnih razjed je okoli 1%, pri starostnikih pa okoli 3% (11). Polovica razjed se pozdravi v 4 do 6 mesecih, 20% jih je po dveh letih še vedno odprtih in 8% razjed je prisotnih še po petih letih (11). Stroške zdravljenja KVP v Evropski uniji ocenjujejo na 1,5 do 2% vseh zdravstvenih stroškov.

V Sloveniji razpolagamo s podatki, ki jih je objavil Mlačak in se nanašajo na vzorec prebivalcev Metlike. Pri 1178 osebah je Mlačak ugotovil krčne žile pri 29,4% moških in 41% žensk, starejših od 20 let, na vasi in pri 15% moških in 33,7% žensk, starejših od 20 let, v mestu (12). Družinsko nagnjenje k nastanku krčnih žil se pojavlja pri 85% ljudi s krčnimi žilami (13). Pojavnost KVP pri ženskah narašča s številom porodov. Obstaja tudi jasna povezava med telesno težo in KVP (1, 2).

Diagnostika

Anamneza in klinični pregled

Že z osnovnimi diagnostičnimi postopki želimo ugotoviti, ali ima pacient KVP, ali so njegove težave povezane s KVP in ali je potrebna natančnejša analiza (14). Na ta vprašanja lahko praviloma odgovorimo na podlagi anamneze in klinične slike. Preverimo družinsko anamnezo s poudarkom na prisotnosti KVP pri ožjih sorodnikih, ker je družinsko pojavljanje KVP dokazano (15), sedanjo osebno anamnezo (trajanje prisotnosti varic, oteklina, bolečin, krčev, težkih, utrujenih ali nemirnih nog, splošno zdravstveno stanje, znane alergije, zdravila, ki jih bolnik redno ali občasno uživa), dosedanje osebno anamnezo (znane bolezni perifernega žilja, podatek o preboleli venski trombozi ali tromboflebitisu, poškodbe, predhodno

zdravljenje varic, druge presnovne in sistemske bolezni, pri ženskah število porodov, uporaba hormonske kontracepcije ali hormonskega nadomestnega zdravljenja), socialno anamnezo (poklic, način življenja). Z usmerjenim kliničnim pregledom ugotavljamo prisotnost varic, *coronae phlebectacticae*, barvo kože, prisotnost otekline, kliničnih znakov okužbe, tipljivost stopalnih pulzov, kapilarno polnitev, ocenimo temperaturo kože in obliko stopalnih lokov. Venska razjeda se najpogosteje razvije v spodnji tretjini goleni nad maleoli. Razjeda je plitva, v njeni okolici pa najdemo značilne kožne spremembe, kot so povečana pigmentacija, lipodermatoskleroza in bela atrofija.

Neinvazivne osnovne diagnostične metode

Neinvazivne diagnostične metode so namenjene objektivni potrditvi diagnoze KVP in meritvam hemodinamike. Ugotoviti želimo, ali je KVP posledica zapore ali obratnega toka (refluksa) v določenem venskem odseku (1, 14). Neinvazivna diagnostika venskih obolenj je zahtevnejša od osnovne diagnostike periferne arterijske bolezni (11), ker so metode za ugotavljanje KVP bolj odvisne od izkušenj in znanja preiskovalca. Uporabljamo predvsem tri metode:

1. meritve obratnega toka z ročnim doplerskim merilcem pretoka,
2. ultrazvočni pregled ven,
3. vensko pletizmografijo.

Meritve obratnega toka z ročnim doplerskim merilcem pretoka

Preiskavo opravljamo pri stoječem bolniku z ročnim doplerskim merilcem pretoka v področju safenofemoralnega ustja (v ingvinalni gubi) oziroma safenopoplitealnega ustja (v kolenski kotanji). Stisk meč z roko povzroči pretok venske krvi po venah proti srcu, pri popustitvi stiska pa v primeru nezadostnosti venskih zaklopk zaznamo obraten tok krvi, ki traja dlje kot 0,5 s (1). S to metodo lahko z visoko, 92–93-odstotno občutljivostjo dokažemo prisotnost obratnega toka, specifičnost pa je zaradi lažno pozitivnih rezultatov razmeroma nizka, komaj 54–74-odstotna (14). Zaradi tega je ugotavljanje obratnega toka z ročnim doplerskim merilcem pretoka primerno le kot presejalna metoda, ki jo je v primeru pozitivnega rezultata koristno dopolniti s celovitim ultrazvočnim pregledom.

Ultrazvočni pregled ven

Ultrazvočni (UZ) pregled je osnovna neinvazivna diagnostična metoda za bolezni ven na spodnjih udih. UZ-pregled obsega dvodimenzionalni slikovni prikaz izbranega preseka tkiv v sivi lestvici (*B-mode*) in istočasni barvni prikaz toka krvi v žilah (barvni dopler), na izbranem mestu v žili pa lahko s pulznim doplerskim ultrazvokom tudi izmerimo hitrost in smeri toka krvi. Za pregledovanje povrhnjih in prebodnih ven uporabljamo linearne sonde z veliko ločljivostjo. Bolnik stoji ali sedi s spuščeno nogo, obratni tok pa ugotavljamo s pritiskom na mišičje pod mestom zaznavanja UZ-signala. Patološki obratni tok v povrhnjih venah stegna in goleni traja več kot 0,5 s po popustitvi pritiska (16). Občutljivost UZ-preiskave za dokazovanje obratnega toka v safenofemoralnem ustju je v primerjavi z rentgensko flebografijo 95-odstotna in specifičnost je praktično 100-odstotna, za ocenjevanje obratnega toka v prebodnih venah goleni pa opisujejo 80–88-odstotno občutljivost in 75-odstotno specifičnost v primerjavi s flebografijo in neposrednim prepoznavanjem obratnega toka med operacijo (17, 18). Z UZ-pregledom opredelimo tudi morebitni tromboflebitis v povrhnjih venah in vensko trombozo ali razvojne anomalije v globokem venskem sistemu. Slabost

UZ-metode je v časovni zahtevnosti preiskave in odvisnosti od izkušenosti preiskovalca.

UZ-pregled ven priporočamo bolnikom s KVP pred načrtovanim operacijskim ali sklerozacijskim zdravljenjem varic zaradi ugotavljanja prehodnosti globokega venskega sistema in zaradi izbire zdravilnega posega, ki je odvisen od prisotnosti povratnega toka krvi v veni safeni magni (glej priporočila in algoritem zdravljenja varic). Pri operativnem zdravljenju varic vene safene magne sicer niso dokazali boljših rezultatov, če so bolniki pred posegom opravili UZ-pregled v primerjavi z zgolj osnovno preiskavo z ročnim doplerskim merilcem pretoka (19). Pred operacijo varic male vene safene je UZ-pregled potreben zaradi natančne opredelitve lege safeno-poplitealnega ustja, ki je anatomsko spremljivo (20). UZ-pregled je potreben tudi za natančno načrtovanje endoskopskega subfascialnega posega na prebodnih venah goleni.

Venska pletizmografija

Pletizmografske metode temeljijo na zaznavanju sprememb venskega volumna v spodnji okončini, iz česar sklepamo na dinamiko venskega obtoka v udu. Ker imajo nizko senzitivnost in specifičnost (14), jih v praksi malo uporabljamo.

Rentgenske in magnetnoresonančne slikovne diagnostične metode

Rentgenska descendentna venografija predstavlja zlati standard v diagnostiki obratnega toka v venah spodnjih udov, vendar je metoda pod kolonom slabo občutljiva (17, 21). Tudi rentgenska ascendentna venografija, ki jo sicer uporabljamo za prikaz globokega venskega sistema, ni dovolj občutljiva za zanesljiv prikaz obratnega toka v prebodnih venah goleni (17). V praksi posegamo po rentgenski venografiji le še redko, kadar gre za zapletene patoanatomske razmere v globokem venskem sistemu, ki jih ne moremo zadovoljivo prikazati z UZ-preiskavo, ali kadar načrtujemo operacijski poseg na globokem venskem sistemu (1, 21). Za prikaz povrhnjega in globokega venskega sistema sta uporabni tudi magnetnoresonančna venografija in venografija z računalniško tomografijo, vendar le v medicinskih centrih, ki imajo s tema metodama dovolj izkušenj (22).

Preiskave mikrocirkulacije

V napredovalih stadijih KVP, zlasti ob venski razjedi, lahko ocenjujemo mikrocirkulacijo na prizadeti okončini z laserskim doplerjem, kapilaroskopijo in/ali skozikožno oksimetrijo. Preiskave uporabljamo predvsem v raziskovalne namene, uporabne pa so tudi v napovedovanju možnosti celjenja venskih razjed (3).

Priporočilo:

Po opravljeni klinični preiskavi je presejalna metoda za ugotavljanje KVP ročni doplerski detektor pretoka.

(Stopnja priporočila: B)

Priporočilo:

Ultrazvočni pregled ven uporabljamo kot osnovno neinvazivno metodo za opredelitev boleznih ven na spodnjih udih.

(Stopnja priporočila: A)

Priporočilo:

Rentgensko kontrastno venografijo, magnetnoresonančno venografijo ali venografijo z računalniško tomografijo je potrebno izvesti le pri majhnem številu bolnikov, ki imajo anatomske venske anomalije, in pri tistih bolnikih, pri katerih načrtujemo kirurški poseg na globokem venskem sistemu.

(Stopnja priporočila: B)

Zdravljenje

Neoperacijsko (konzervativno) zdravljenje KVP obsega:

1. zdravljenje z zunanjo kompresijo,
2. zdravljenje s sklerozacijo,
3. zdravljenje z venoaktivnimi zdravili; posebej pa obravnavamo še zdravljenje dveh pomembnih zapletov KVP:
4. tromboflebitisa in
5. venske razjede.

Zdravljenje KVP z zunanjo kompresijo

Zunanja kompresija pomeni izvajanje tlaka na okončino z nerazteznimi ali razteznimi materiali z namenom zdravljenja ali preprečevanja KVP. Kompresijsko zdravljenje predstavlja temelj konzervativnega zdravljenja KVP in podporni ukrep pri vseh ostalih vrstah zdravljenja. Velika večina bolnikov (približno 75%) s KVP se lahko uspešno zdravi samo s kompresijo (23). Pri bolnikih s pridruženo periferno arterijsko boleznijo lahko uporabljamo zunanjo kompresijo le, če je tlak v gležnju večji od 80 mmHg (23).

Zunanji tlak na površino spodnje okončine mora biti zadosten, da nevtralizira patološko zvišan tlak v venah spodnjih okončin (23). Med hojo se obseg goleni spreminja zaradi krčenja mišic in skladno s tem se spreminja tlak tkanine na površino goleni, kar povečuje učinkovitost mišične črpalke tudi ob nezadostnem delovanju venskih zaklopk. Razlika med tlakom, ki ga izvaja tkanina na površino goleni med hojo, in tlakom med mirovanjem je odvisna predvsem od materiala, s katerim izvajamo zunanjo kompresijo. Največje so razlike tlakov pri nerazteznih povojih, manjše so pri kratkoelastičnih povojih (z raztegljivostjo, manjšo od 70% osnovne dolžine), najmanjše pa pri dolgoelastičnih povojih (z raztegljivostjo, večjo kot 140% osnovne dolžine). Kljub razmeroma majhni učinkovitosti med hojo lahko dolgoelastični povoji povzročajo dokaj visok tlak med mirovanjem, ki lahko celo moti arterijsko prekrvitev spodnje okončine. Dolgoelastične povoje priporočamo odstranjevati med počitkom, ki je daljši od ene ure. Za stalno namestitev je potrebno izbrati neraztezne povoje ali kratkoelastične povoje.

Razpr. 3. Lastnosti različnih vrst kompresijskega zdravljenja KVP.

	Srednja kompresija	Močna kompresija	Možnost odstranitve	Alergija	Možnost pretirane konstrukcije	Pritisk odvisen od bolnika
Neraztezni povoji - stalni	-	+	-	-	-	-
Neraztezni povoji - zamenljivi	+	-	+	-	+	+
Kratkoelastični povoji	+	-	-	-	-	-
Dolgoelastični povoji	+	-	+	+	+	+
Elastične medicinske nogavice	+	-	+	-	-	-

Kompresijsko zdravljenje KVP lahko izvajamo tudi s kompresijskimi medicinskimi nogavicami, ki sodijo med raztegljive materiale in jih je potrebno ponoči sezuti. Za uspešno zdravljenje je potrebno izbrati pravi material in ga pravilno namestiti. Izbira metode zunanje kompresije je v rokah zdravnika, pravilno nameščanje kompresijskih dolgoelastičnih povojev ali kompresijskih nogavic pa je v rokah bolnika. Neraztezne kompresijske povoje in kratkoelastične povoje, ki so lahko lepljivi ali nelepljivi, namešča izurjeno medicinsko osebje. V razpredelnici 3 so našete prednosti in pomanjkljivosti posameznih oblik kompresijskega zdravljenja KVP.

Povoje uporabljamo za kompresijsko zdravljenje pri venski razjedi in po sklerozacijskem ali kirurškem zdravljenju KVP. Zaradi nepravilnega nameščanja dolgoelastičnih povojev je zlasti pri blažjih oblikah KVP vse pogostejša uporaba kompresijskih elastičnih nogavic. Elastične medicinske nogavice pri pravilni umeritvi zagotavljajo zmanjševanje tlaka od gležnja proti stegnu (fiziološki lijak). Standardiziran je tlak, ki ga medicinske kompresijske nogavice izvajajo v višini gležnja, v mečih znaša 70% te vrednosti in v stegnu 40%. Po standardu nemških proizvajalcev medicinskih nogavic (RAL GZ 387) poznamo štiri razrede medicinskih kompresijskih nogavic (19):

Razred I 18,4–21,2 mmHg
Razred II 25,1–32,1 mmHg
Razred III 36,4–46,5 mmHg
Razred IV > 59 mmHg

Francoski standard NFG 30–102 B ima tudi štiri različne skupine, vendar imajo te skupine nižje vrednosti tlaka:

Razred I 10–15 mmHg
Razred II 16–20 mmHg
Razred III 21–36 mmHg
Razred IV > 36 mmHg

Običajne preventivne kompresijske nogavice izvajajo tlak 18 mmHg na gležnju in 8 mmHg na stegnu.

Navajamo priporočila o kompresijskem zdravljenju KVP pri različnih kliničnih stopnjah po razvrstitvi CEAP (14):

Klinični stadij C0

Priporočilo:

Ni zadostnih podatkov o morebitni koristnosti t. i. preventivnih kompresijskih nogavic, dosegljivih v prosti prodaji, za asimptomatske bolnike.

(Stopnja priporočila: C)

Klinični stadij C1

Priporočilo:

Pri teleangiektazijah s kliničnimi simptomi (razred C1s) priporočamo nošenje kompresijskih nogavic za zmanjševanje simptomov, vendar ni dokazov o morebitni koristnosti dolgotrajnega nošenja.

(Stopnja priporočila: B)

Klinični stadij C2

Kompresijsko zdravljenje je temelj zdravljenja bolnikov s krčnimi žilami (varicami), ker zmanjšuje bolečine in občutek teže ter preprečuje nastanek kožnih trofičnih motenj. Kompresijsko zdravljenje je učinkovito samostojno (19) in v kombinaciji z zdravili (8).

Priporočilo:

Priporočamo kompresijsko zdravljenje varic (razreda C2). Tlak na ravni gležnjeve mora biti vselej večji od 18 mmHg, običajno pa priporočamo tlak, večji od 25 mmHg.

(Stopnja priporočila: B)

Klinični stadij C3

Kadar KVP povzroča otekanje, je priporočeno kompresijsko zdravljenje enako kot pri varicah.

Priporočilo:

Nimamo dovolj podatkov, da bi za stadij C3 lahko priporočali močnejšo kompresijo kot za stadij C2. Običajno priporočamo kompresijo s tlakom, ki je v gležnjih večji od 25 mmHg.

(Stopnja priporočila: C)

Klinični stadij C4 in C5

Kožne spremembe v razredu C4 in C5 so posledica hude hipoksije tkiva, ki je nastala zaradi kroničnega venskega zastoja (24).

Priporočilo:

Kompresijsko zdravljenje priporočamo za preprečevanje ponovitve golenske razjede. Tlak na ravni gležnjeve mora dosežati 30–40 mmHg.

(Stopnja priporočila: B)

Klinični stadij C6

Venske razjede zdravimo s kompresijo, potem ko so lokalno oskrbljene konzervativno ali kirurško. Metaanaliza je pokazala, da kompresijsko zdravljenje pomembno izboljša napoved celjenja razjede (24). Uporabljati je potrebno višje tlake kot pri blažjih oblikah KVP.

Priporočilo:

Pri venski razjedi je potrebno kompresijsko zdravljenje s tlakom > 40 mmHg na ravni gležnjeve.

(Stopnja priporočila: A)

V Sloveniji uporabljamo predvsem kratkoelastične povoje, ki jih namešča medicinsko osebje; če to ni izvedljivo, pa dolgoelastične povoje, ki jih nameščajo bolniki sami. Kompresijskih nogavic pri aktivni razjedi pri nas ne priporočamo.

(Stopnja priporočila: D)

S kompresijskim zdravljenjem dopolnjujemo tudi sklerozacijsko in kirurško zdravljenje, vendar ni mogoče podati enotnih priporočil o vrsti in trajanju dopolnilnega kompresijskega zdravljenja.

Sklerozacijsko zdravljenje KVP

Vbrizganje sklerozacijskih sredstev v varikozne vene povzroči žilni spazem, nato vnetno reakcijo, ki žilno steno spremeni

v trdo brazgotino. Zaželeno je, da brazgotina v celoti izpolni svetlino varikozne vene in da pride do popolnega vezivnega preoblikovanja nefunkcionalne varikozne vene. Sklerozacijsko zdravljenje dopolnjujemo z zunanjo kompresijo, kar je število zapletov zmanjšalo na sprejemljivo raven (25). Če se še odločamo za sklerozacijsko zdravljenje vene safene magne, predhodno podvežemo safeno-femoralno ustje (26). Šest prospektivnih, randomiziranih raziskav je pokazalo, da je kirurško zdravljenje KVP uspešnejše od sklerozacijskega, kadar je prisoten obratni tok v veliki ali mali veni safeni (11). Zato se za sklerozacijsko zdravljenje praviloma odločamo le pri izbranih indikacijah, kot so (27, 28):

- teleangiektazije,
- varice manjšega premera (1–3 mm),
- zaostale varice po operativni terapiji,
- ponovne varice po kirurgiji, če izvirajo iz perforantne vene, manjše od 4 mm,
- varice zaradi venskih malformacij (Klippel-Trenaunay), ki niso primerne za operacijo,
- zdravljenje krvavitve zaradi počene varice,
- prebodna vena, manjša od 4 mm,
- varice v okolici venske razjede.

Pred pričetkom sklerozacijskega zdravljenja je potrebno izključiti morebitne kontraindikacije. **Absolutne kontraindikacije** so: alergije na sklerozacijsko sredstvo, globoka venska tromboza in akutni tromboflebitis, antikoagulacijsko zdravljenje, potrombotični sindrom (pri katerem povrhnje flebektazije služijo kot kolaterale), hude motnje arterijske prekrvitve udov, akutna febrilna obolenja, nepomičnost zaradi pridružene bolezni, hude sistemske bolezni (npr. dekompenzirane srčne, jetrne in ledvične bolezni, napredovali malignom).

Relativne kontraindikacije so nosečnost, uporaba peroralnih kontraceptivov, sladkorna bolezen (zaradi večje verjetnosti zapletov), predvideno slabo sodelovanje bolnika (tudi takrat, ko je pri bolnikih načrtovana hospitalizacija zaradi druge bolezni ali zdraviliško zdravljenje) in visoka starost.

Uporabljamo lahko različna sklerozacijska sredstva, ki sodijo v skupino detergentov, hiperosmotskih sredstev, korozivnih sredstev (28). V zadnjih letih se poleg klasičnih tekočih sklerozacijskih sredstev pojavljajo tudi sklerozacijska sklerozacijska sredstva v obliki pene, ki se ne meša s krvjo in omogoča boljšo lokalizacijo sklerozacijskega učinka. Poročajo o večji učinkovitosti sklerozacije s peno polidokanola v primerjavi s polidokanolom v tekočini (29), vendar bo metodo potrebno ovrednotiti še v večjih kliničnih raziskavah. Večina sklerozacijskih preparatov lahko povzroča alergije. Pri vseh sredstvih lahko po posegu nastopijo hiperpigmentacije ali nekroze, povrhnji tromboflebitis ali periflebitis, venska tromboza pa je redka.

Priporočilo:

Kirurški poseg s podvezo safeno-femoralnega oz. safeno-poplitealnega ustja in odstranitvijo razširjenih ven je uspešnejši od sklerozacije, kadar je prisoten obratni tok v veliki ali mali veni safeni.

(Stopnja priporočila: A)

Zdravljenje KVP z venoaktivnimi zdravili

Flavonoidi, zlasti diosmin, sodijo med redka zdravila s klinično dokazano učinkovitostjo v zdravljenju kronične venske insuficience. Mikronizirani diosmin, ki se dobro absorbira skozi prebavila, zmanjšuje vnetje v mikrocirkulaciji, zmanjšuje prepustnost kapilar, izboljšuje tonus ven in posledično po-

spešuje vensko in limfno drenažo (30), kar dokazano zmanjšuje otekanje goleni pri KVP in izboljšuje kakovost življenja bolnikov (31–34). Dve randomizirani raziskavi, ki sta zajeli skupno 245 bolnikov, sta dokazali, da mikronizirani diosmin v kombinaciji s standardnim konzervativnim zdravljenjem (lokalno oskrbo in kompresijskim zdravljenjem) pospešuje celjenje venskih razjed (35, 36). V prvi raziskavi se je po 2 mesecih zacelilo 32% ulkusov ob dodatku mikroniziranega diosmina, a le 13% ulkusov v skupini, zdravljeni s standardnim kompresijskim in dermatološkim zdravljenjem (35). V drugi raziskavi se je zacelilo 46,5% razjed v skupini, zdravljeni z mikroniziranim diosminom in standardnim zdravljenjem, a le 27% razjed ob standardnem zdravljenju (36). Velikost še nezaceljenih razjed se je ob dodatku mikroniziranega diosmina hitreje manjšala (36). Stroškovna učinkovitost zdravljenja se je ob uporabi diosmina zaradi večjega števila zaceljenih ulkusov pomembno izboljšala (36–38). Od ostalih zdravil je potrebno omeniti pentoksifilin, s katerim so dosegli skrajšanje časa zacelitve venske razjede (39).

Priporočilo:

Kombinacija lokalne oskrbe, kompresijskega zdravljenja in farmakološkega zdravljenja KVP z mikroniziranim diosminom je učinkovita in stroškovno upravičena pri stadiju C6 (venskih razjedah), kadar kirurško zdravljenje KVP ni izvedljivo.

(Stopnja priporočila: B)

Priporočilo:

Farmakološko zdravljenje z mikroniziranim diosminom je koristno tudi za zmanjševanje funkcionalnih težav pri blažjih stopnjah KVP, vendar je manj učinkovito od kompresijskega ali kirurškega zdravljenja.

(Stopnja priporočila: B)

V Sloveniji zato priporočamo jemanje mikroniziranega diosmina pri vseh stopnjah KVP le v kombinaciji s kompresijskim zdravljenjem ali drugimi načini zdravljenja, razen če za druge načine zdravljenja obstajajo zadržki, npr. pri mešanih arterijsko-venskih razjedah, kjer je kompresija kontraindicirana.

(Stopnja priporočila: D)

Zdravljenje tromboflebitisa

Tromboflebitis predstavlja sterilno vnetje povrhnje vene, v kateri nastane tromb, in vnetje okolice vene, ki se kaže kot značilna trakasta rdečina kože v poteku povrhnje vene (40). Pri nastanku tromboflebitisa v varikozno spremenjenih venah je pomemben dejavnik zastoj krvi, ki se mu pridružujejo prirojene ali pridobljeni trombofilni dejavniki, ki so lahko posledica pridružene sistemske bolezni. Tromboflebitis lahko neodvisno od KVP nastane tudi zaradi poškodbe endotelija, npr. ob kateterizaciji povrhnjih ven (40).

Tromboflebitis, ki ostane omejen na povrhnje vene, ne povzroča pljučne embolije, vendar se lahko razširi v globoke vene skozi prebodne vene, zlasti skozi safeno-femoralno ustje. Pri izrazito trombofilnih stanjih, kot so npr. rakave bolezni, lahko tromboflebitis nastane istočasno z vensko trombozo na drugem mestu. Ob povrhnjem tromboflebitisu opisujejo pridruženo vensko trombozo globokega sistema pri približno četrtini bolnikov (40, 41).

Pri zdravljenju izoliranega tromboflebitisa spodnje okončine je temeljno zdravljenje kompresijsko, bolnikom priporočamo tudi gibanje, simptomatsko pa jim lahko predpišemo nesteroidna protivnetna zdravila, če se ne odločimo za sočasno antikoagulacijsko zdravljenje (40). Če za kompresijo uporabljamo dolgoelastične povoje, ki jih bolnik namešča in snema sam, je mogoča uporaba lokalnih mazil, ki jih predpiše dermatolog, npr. heparinskih, kortikosteroidnih ali nesteroidnih protivnetnih mazil. Kratkoelastični povoji ostanejo nameščeni več dni.

Nimamo trdnih dokazov, kdaj tromboflebitis vene safene magne predstavlja tolikšno nevarnost širjenja v globoki sistem, da je bolnikom poleg kompresijskega smiselno predpisati tudi antikoagulacijsko zdravljenje. Ameriški avtorji pri tromboflebitisu vene safene magne na stegnu praviloma priporočajo terapevtske odmerke antikoagulacijskih zdravil (40, 42), podobno pa je postalo tudi stališče Nemškega združenja za flebologijo, ki je nekoč priporočalo le kompresijsko zdravljenje tromboflebitisa in dopuščalo podvezo safeno-femoralnega ustja za preprečevanje pljučne embolije (43). V Sloveniji se največkrat odločamo za 3-mesečno antikoagulacijsko zdravljenje tromboflebitisa vene safene magne, kadar se obsežen tromboflebitis, ki je daljši od 10 cm, približa safeno-femoralnemu ustju na manj kot 10 cm in če za antikoagulacijsko zdravljenje ni zadržkov (44). Bolnike pričnemo zdraviti ambulantno z nizkomolekularnim heparinom, ki ga enkrat dnevno odmerjamo glede na telesno težo, istočasno pa uvajamo peroralno antikoagulacijsko zdravljenje z varfarinom, katerega učinek kontroliramo s trombotestom ali tromboplastinskim časom, izraženim z mednarodno umerjenim razmerjem (INR).

Priporočilo:

Pri kliničnih znakih obsežnega tromboflebitisa na spodnjih udih je potrebno opraviti ultrazvočni pregled ven zaradi opredelitve morebitne pridružene venske tromboze.

(Stopnja priporočila: B)

Priporočilo:

Bolnikom s tromboflebitisom priporočamo kompresijsko zdravljenje in gibanje.

(Stopnja priporočila: B)

Priporočilo:

Kadar se obsežen tromboflebitis vene safene magne približa safeno-femoralnemu ustju na manj kot 10 cm, priporočamo poleg kompresijskega zdravljenja tudi 3-mesečno antikoagulacijsko zdravljenje, če za tako zdravljenje ni zadržkov.

(Stopnja priporočila: D)

Priporočilo:

Če sumimo, da vzrok tromboflebitisa ni zgolj KVP ali neposredna poškodba vene ob kateterizaciji, priporočamo odkrivanje morebitnih pridruženih bolezní po enakih načelih, kot smo jih opisali v poglavju o venski trombozi.

(Stopnja priporočila: D)

Zdravljenje venske razjede

Med kroničnimi razjedami na goleni, ki se po definiciji ne zacelijo vsaj 4 tedne, je 60–80% venskih razjed, 10–30% razjed zaradi napredovale periferne arterijske bolezni (PAB) in 10–20% »mešanih« razjed zaradi sočasnega KVP in PAB (44–46). V diferencialni diagnozi moramo upoštevati tudi nevropatske razjede pri sladkornih bolnikih, ki so sicer mnogo pogostejše na točkah pritiska na stopalo kot na goleni, razjede ob sistemskih boleznih veziva in razjede ob malignih neoplazmah. Bolnika z golensko razjedo mora zato pregledati zdravnik, ki je izkušen v prepoznavanju vzrokov za kožne razjede in ki zna bolnika po potrebi usmeriti k ustreznemu specialistu (44).

Bolnikom z domnevno vensko razjedo goleni svetujemo opredelitev bolezní ven z UZ-preiskavo, potrebna pa je tudi ocena arterijske prekrvitve uda, ki jo običajno (kljub razjedi) opravimo z doplersko meritvijo arterijskega tlaka v gležnju in izračunom gleženjskega indeksa (44, 47). Rutinski bakteriološki brisi razjede niso potrebni, odvezamo jih le, kadar opazimo izrazitejšee lokalne znake vnetja (rdečina okolice razjede, hujše bolečine, obilnejši izcedek, neprijeten vonj, bolj obloženo dno s fibrinskimi oblogami) ali pojav sistemskih znakov vnetja. Bolnike z vensko razjedo praviloma zdravimo ambulantno z **lokalno oskrbo razjede** in kompresijskim zdravljenjem. Pomembno je sodelovanje s patronažno službo. Pred prevzovanjem priporočamo umivanje razjede pod mlačno, pitno tekočo vodo, če to ni mogoče, pa lahko uporabljamo fiziološko raztopino v zadostni količini. Okolico razjede ob znakih vnetja sprva mažemo z razredčenimi kortikosteroidnimi mazili, sicer jo le ščitimo z nevtralnimi mazili (44). Razjedo prekrivamo z oblogo, ki se ne sme lepiti na razjedo in njeno okolico in mora biti neboleča in cenovno dostopna za bolnika. Ni sicer zanesljivih dokazov, da bi določena vrsta obloge pomembno pospeševala celjenje venske razjede, vendar so klinične izkušnje izoblikovale pravila za izbiro zdravljenjskih oblog (46). Odločamo se predvsem glede na prisotnost nekrotičnih ali fibrinskih oblog v razjedi, prisotnost morebitnih granulacij in glede na količino izcedka (44). Če je dno razjede pokrito z nekrozami ali fibrinom in razjeda proizvaja le malo izcedka, je primerno prekrivanje s hidrogeli, če pa se pridružuje obilen izcedek, razjedo prekrivamo z alginati ali drugimi vpojnimi oblogami. Ko razjeda že granulira, ima malo fibrinskih oblog in ne izloča več veliko izcedka, je primerno prekrivanje s poliuretanskimi penami, hidrokoloide ali mikrovlakni. Suhe in plitve erozije prekrivamo le s prozornimi filmi (44). Zavedati se moramo, da vse vrste oblog lahko kadarkoli prično povzročati alergijske reakcije. Lokalnih antibiotikov ne uporabljamo. Pri lokalnem zdravljenju venske razjede preizkušajo tudi učinek biostimulativnih laserjev (44).

Za zagotavljanje celjenja venske razjede je ključno **kompresijsko zdravljenje KVP** (48–50). Zdi se, da je najboljše uporabljati lepljive kratkoelastične povoje, ki jih namešča medicinska sestra. Kadar to ni mogoče, si bolniki sami nameščajo dolgoelastične povoje, ki jih je potrebno ponoči snemati. Bolnikom svetujemo, da podnevi čim pogosteje vstajajo in hodijo, odsvetujemo pa sedenje s spušenimi nogami. Kompresijsko zdravljenje ni primerno za bolnike s PAB, ki imajo gleženjski indeks < 0,8 (23, 48–50). Po posvetu z angiologom lahko uporabljamo prilagojeno kompresijsko zdravljenje pri vrednostih gleženjskega indeksa 0,5–0,8 (44).

Pri zdravljenju venske razjede so koristna **venoaktivna zdravila**, zlasti mikronizirani diosmin (35, 36, 39).

Po zaceljenju venske razjede je za **preprečevanje ponovitve** potrebno bodisi dolgotrajno kompresijsko zdravljenje KVP ali odpravljanje varic s kirurškim ali sklerozacijskim zdravljenjem.

njem, ki mu predpisani čas sledi kompresijsko zdravljenje (44, 45).

Priporočilo:

Bolnika z domnevno vensko razjedo naj pregleda zdravnik, ki je izkušen v prepoznavanju vzrokov za kožne razjede.

(Stopnja priporočila: D)

Priporočilo:

Bolnikom z vensko razjedo priporočamo opredelitev boleznih ven z UZ-preiskavo in opredelitev arterijske prekrvitve uda z doplersko meritvijo gleženjskega indeksa.

(Stopnja priporočila: B)

Priporočilo:

Čiščenje venskih razjed naj bo preprosto, najboljše pod tekočo, pitno, mlačno vodo. Priporočamo obloge za razjede, ki se ne smejo lepiti na dno ali okolico razjede, bolnikom ne smejo povzročati bolečin in morajo biti finančno dostopne.

(Stopnja priporočila: C)

Pri izbiri vrste obloge najbolje svetuje dermatolog-flebolog.

(Stopnja priporočila: D)

Priporočilo:

Bolnikom z vensko razjedo in gleženjskim indeksom > 0,8 priporočamo kompresijsko zdravljenje KVI.

(Stopnja priporočila: A)

Kirurško zdravljenje KVP

Kirurško zdravljenje krčnih žil spodnjih okončin, ki se je pričelo pred približno 100 leti, si postavlja za cilj odstraniti obratni tok v deblu vene safene magne, prekiniti obratni tok v insuficientnih prebodnih venah in odstraniti vse vidne varice (11). V zadnjih letih so rezultate kirurškega zdravljenja KVP izboljšale predvsem tri novosti: (1.) izboljšane klasične operacijske tehnike ob novih spoznanjih o anatomiji in patofiziologiji KVP, (2.) uporaba manj invazivnih operacijskih tehnik (miniflebektomije, invaginacijski stripping), (3.) ultrazvok, ki je pomembna preiskava zlasti pri opredelitvi ustja male vene safene in golenskih prebodnih ven. Ocenjujejo, da se v ZDA odloča za kirurško zdravljenje približno 8% vseh bolnikov s KVP, v Evropi pa so podatki med državami precej različni (11, 51). Indikacije za operacijsko zdravljenje KVP so namreč postavljene široko: zunanji videz, bolečine, težke noge, hitra utrujenost spodnjih okončin, ponavljajoči se povrhnji tromboflebitisi, krvavitev iz počenih varic, hiperpigmentacije v okolici gležnja, lipodermatoskleroza, bela atrofija kože in venska razjeda.

Klasično kirurško zdravljenje KVP obsega sledeče tehnike (51, 52):

- odstranitev vene safene magne od dimelj do gležnja z dodatnimi flebektomijami,

- segmentno odstranitev vene safene z dodatnimi flebektomijami,
- podvezo (visoko, srednjo, nizko) vene safene in dodatne sklerozacije,
- podvezo vene safene z dodatnimi flebektomijami,
- samo flebektomije.

Prospektivne randomizirane raziskave so pokazale, da je visoka podveza vene safene magne z odstranitvijo stegenkega dela vene uspešnejša od podveze vene in dodatnih flebektomij (53, 54). Po odstranitvi vene safene magne znaša verjetnost ponovitve varic v 6 letih 6%, medtem ko je pri podvezi vene safene magne v enakem času 21% ponovitev, ki zahtevajo ponovno operacijo (55). Pri vsaki klasični operaciji KVP zato priporočamo odstranitev vene safene magne. Kirurgija male vene safene zahteva drugačen pristop, ker je njeno vtočišče v globoke vene anatomsko zelo spremenljivo in ga je potrebno pred operacijo natančno prikazati z ultrazvokom. Odstranjujemo le proksimalni del male vene safene (56).

Priporočilo:

Pri klasičnem kirurškem zdravljenju KVP priporočamo odstranitev vene safene magne od dimelj do zgornje tretje noge.

(Stopnja priporočila: A)

Priporočilo:

Ker je mogoče insuficientne stranske povrhnje vene zdraviti s sklerozacijo, jih ni nujno potrebno odstranjevati kirurško.

(Stopnja priporočila: B)

Priporočilo:

Po kirurškem zdravljenju KVP priporočamo obdobje spremljanje bolnikov zaradi ugotavljanja ponovitve boleznih.

(Stopnja priporočila: A)

Novi kirurški tehniki zdravljenja KVP na ravni vene safene magne sta metodi, od katerih je ena usmerjena v ohranitev vene safene magne za kasnejšo uporabo in druga v zmanjšano invazivnost posega.

Zunanja valvuloplastika z manšeto v predelu končnega dela vene safene magne je pritegnila veliko pozornost strokovne javnosti. V skupini bolnikov iz Koreje po zunanji valvuloplastiki pri 80% niso dokazali obratnega toka, pri 18% je bil obratni tok še vedno prisoten, pri 2% pa je prišlo do venske tromboze (11).

Druga metoda poskuša **z dovajanjem toplotne energije doseči zaporo vene safene magne**. Vir toplote je lahko laser ali radijsko-frekvenčna energija. Poročajo o več kot 90% uspešnosti z obema viroma toplote. Število ponovitev po dveh letih naj bi bilo manjše kot pri klasični operaciji (11).

Priporočilo:

Do sedaj ni dovolj kvalitetnih raziskav, da bi ovrednotili katerokoli kirurško metodo zdravljenja KVP, ki poskuša ohraniti deblo vene safene magne.

(Stopnja priporočila: C)

Endoskopska subfascialna kirurgija prebodnih ven

Že skoraj celo stoletje je znano, da so insuficientne prebodne vene goleni povezane z najhujšimi stopnjami KVP. Klasična operacija prebodnih ven, ki jo je opisal Linton leta 1938, je bila opuščena zaradi obilice zapletov zaradi slabega celjenja kirurške rane. Šele po uvedbi endoskopske tehnike subfascialne kirurgije prebodnih ven je prišlo do bistvenega zmanjšanja zapletov. V devetih objavljenih študijah so pri skupaj 465 zdravljenih udih opisali le 5% zapletov s kirurško rano. Pri 90% udov so dosegli zacelitev golenske razjede in le v 12% je prišlo do ponovitve razjede (57). Ti rezultati so v primerjavi s siceršnjim uspehom zdravljenja golenskih razjed zelo dobri. Endoskopsko subfascialno zdravljenje prebodnih ven priporočajo pri bolnikih v stadijih C2-C6 po razvrstitvi CEAP, ki imajo z ultrazvokom ugotovljeno insuficienco prebodnih ven.

Priporočilo:

Pri bolnikih z zaceljeno ali aktivno golensko razjedo priporočamo prekinitvev pomembnih insuficientnih prebodnih ven.

(Stopnja priporočila: B)

Pri krčnih žilah (varicah) je pomembno, da ugotovimo hemodinamsko vlogo prebodnih ven. Priporočamo prekinitvev pomembnih insuficientnih prebodnih ven.

(Stopnja priporočila: C)

Kirurško zdravljenje globokega venskega sistema, ki obsega notranjo valvuloplastiko, zunanjo valvuloplastiko (s sintetičnimi manšetami ali z direktnimi šivi) in venske transpozicije ali presadke, je rezervirano za posebej izbrane bolnike in kirurge s posebnim znanjem v dobro opremljenih medicinskih centrih.

Priporočilo:

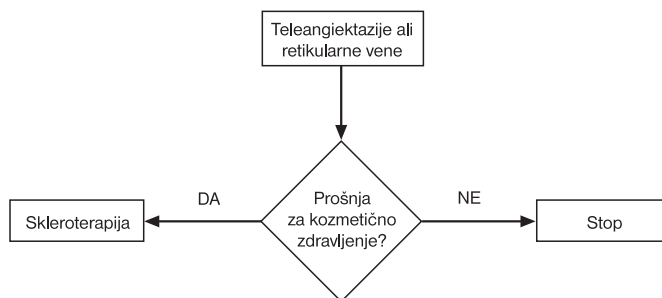
Kirurškega zdravljenja globoke venske insuficience ne izvajamo v vsakodnevni klinični praksi in ostaja rezervirano za posebej izbrane bolnike in kirurge s posebnim znanjem v dobro opremljenih medicinskih centrih.

(Stopnja priporočila: C)

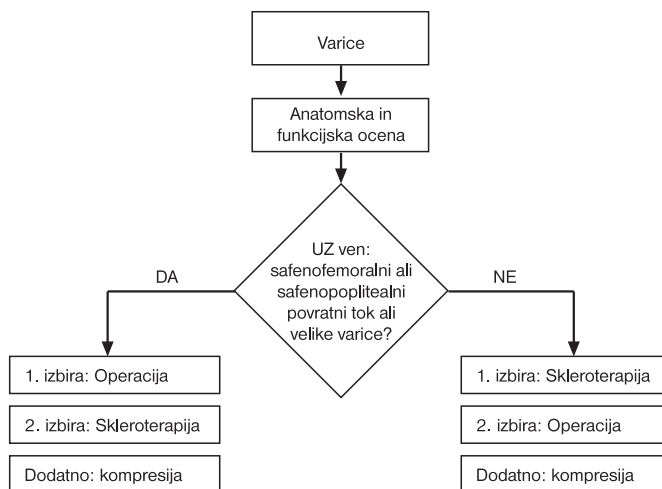
Literatura

- Nicolaidis AN, Cardiovascular Disease Educational and Research Trust, European Society of Vascular Surgery, The International Angiology Scientific Activity Congress Organization, International Union of Angiology, Union Internationale de Phlebologie at the Abbaye des Vaux de Cernay. Investigation of chronic venous insufficiency: A consensus statement (France, March 5-9, 1997). *Circulation* 2000; 102: E126-63.
- Belcaro G, Nicolaidis AN, Veller M. Venous disorders. London: W. B. Saunders; 1995. p. 1-51.
- Leu AJ, Leu HJ, Franzeck UK, Bollinger A. Microvascular changes in chronic venous insufficiency - a review. *Cardiovasc Surg* 1995; 3: 237-45.
- Widmer LK. Peripheral venous disorders: prevalence and sociomedical importance - observations in 4,529 apparently healthy persons. Basle Study III. Bern: Hans Huber; 1978.
- Porter JM, Moneta G and International Consensus Committee on Chronic Venous Disease: Reporting standards in venous disease. *J Vasc Surg* 1995; 2: 635-45.
- Rutherford RB. Classification system and assessing outcome. *Vasc Surg* 1997; 31: 221-2.
- Rutherford RR, Padberg FT Jr, Comerota AJ, Kistner RL, Meissner MH, Moneta GL. Venous severity scoring: an adjunct to venous outcome assessment. *J Vasc Surg* 2000; 31: 1307-12.

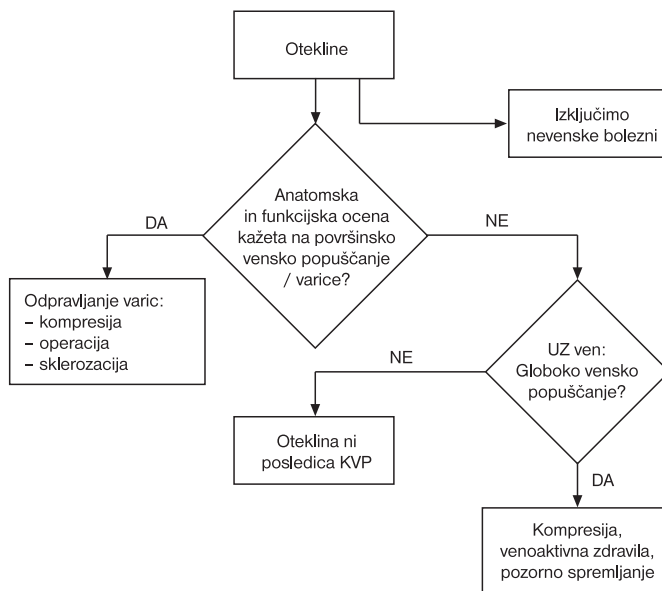
Algoritem zdravljenja KVP klinične stopnje C1 (teleangiektazije ali retikularne vene) po razvrstitvi CEAP. Prirejeno po 11, 14.



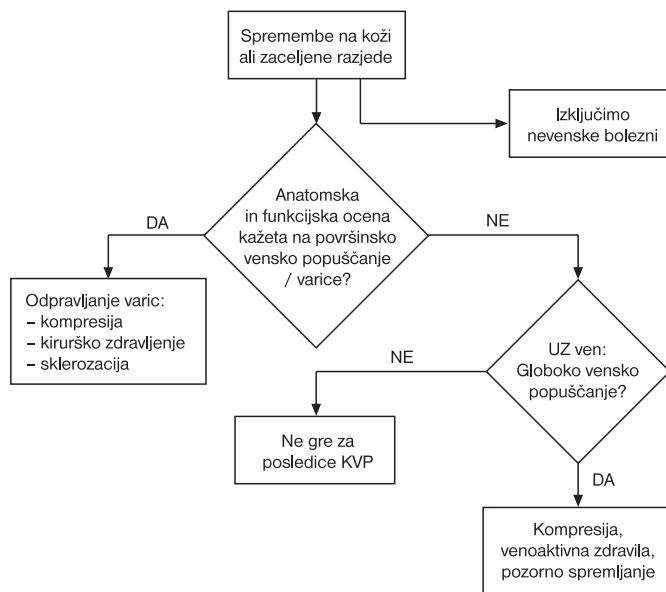
Algoritem zdravljenja KVP klinične stopnje C2 (varice) po razvrstitvi CEAP. Prirejeno po 11, 14.



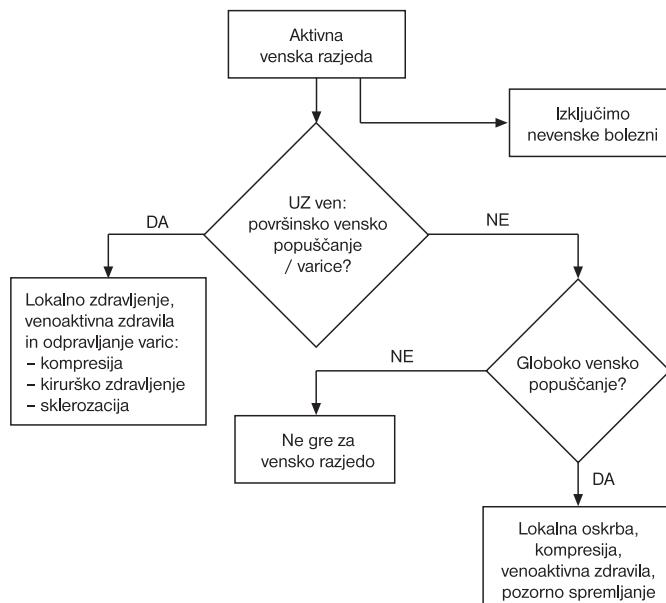
Algoritem zdravljenja KVP klinične stopnje C3 (oteklina) po razvrstitvi CEAP. Prirejeno po 11, 14.



Algoritem zdravljenja KVP kliničnih stopenj C4 (kožne spremembe – hiperpigmentacije, dermatitis, lipodermatoskleroza) in C5 (kožne spremembe in zacelelna venska razjeda) po razvrstitvi CEAP. Prirejeno po 11, 14.



Algoritem zdravljenja KVP klinične stopnje C6 (kožne spremembe in aktivna venska razjeda) po razvrstitvi CEAP. Prirejeno po 11, 14.



- Kakkos SK, Rivera MA, Matsagas MI, Lazarides MK, Robless P, Belcaro G, Geroulakos G. Validation of the new venous severity scoring system in varicose vein surgery. *J Vasc Surg* 2003; 38: 224-8.
- Cesarone MR, Belcaro G, Nicolaidis AN, Geroulakos G, Griffin M, Incandela L, et al. 'Real' epidemiology of varicose veins and chronic venous diseases: the San Valentino Vascular Screening Project. *Angiology* 2002; 53: 119-30.
- Brand FN, Dannenberg AL, Abbott RD, Kannel WB. The epidemiology of varicose veins: the Framingham Study. *Am J Prev Med* 1988; 4: 96-101.
- Agus GB, Allegra C, Arpaia G, Botta G, Cataldi A, Gasbarro V, Mancini S. Guidelines for the diagnosis and treatment of chronic venous insufficiency. *Int Angiol* 2001; 20 Suppl 2: 3-37.

- Mlačak B. Klinično pomembne varice v populaciji občine Metlika. *Zdrav Vestn* 1988; 7: 163-5.
- Scott T, Lamorte W, Gorin Dmenzaian JO. Risk factors for chronic venous insufficiency: a dual case-control study. *J Vasc Surg* 1995; 22: 622-8.
- The management of chronic venous disorders of the leg: An evidence-based report of an international task force. *Phlebology* 1999; 14 Suppl 1: 52-66.
- Rose SS, Ahmed A. Some thoughts on the aetiology of varicose veins. *Int J Cardiovasc Surg* 1985; 27: 584-93.
- Labropoulos N, Tiongsong J, Pryor L, Tassiopoulos AK, Kang SS, Ashraf Mansour M, Baker WH. Definition of venous reflux in lower-extremity veins. *J Vasc Surg* 2003; 38: 793-8.
- Depalma RG, Kowallek DL, Barcia TC, Cafferata HT. Target selection for surgical intervention in severe chronic venous insufficiency: comparison of duplex scanning and phlebography. *J Vasc Surg* 2000; 32: 913-20.
- Yamamoto N, Unno N, Mitsuoka H, Saito T, Miki K, Ishimaru K, et al. Preoperative and intraoperative evaluation of diameter-reflux relationship of calf perforator veins in patients with primary varicose vein. *J Vasc Surg* 2002; 36: 1225-30.
- Smith JJ, Brown L, Greenhalgh RM, Davies AH. Randomised trial of pre-operative colour duplex marking in primary varicose vein surgery: outcome is not improved. *Eur J Vasc Endovasc Surg* 2002; 23: 336-43.
- Jiang P, van Rij AM, Christie RA, Hill GB, Thomson IA. Venous physiology in the different patterns of recurrent varicose veins and the relationship to clinical severity. *Cardiovasc Surg* 2000; 8: 130-6.
- Berden P, Ključevšek T. Venografija in magnetna resonanca v diagnostiki venske tromboze. *Med Razgl* 2000; 39 Suppl 2: 23-8.
- List-Hellwig E, Meents H. Magnetic resonance imaging and computed tomography in advanced chronic venous insufficiency. *Curr Probl Dermatol* 1999; 27: 109-13.
- Stemmer R, Marescaux J, Furderer C. Compression treatment of the lower extremities particularly with compression stockings. *Dermatologist* 1980; 31: 355-65.
- Cullum N, Nelson EA, Fletcher AW, Sheldon TA. Compression for venous leg ulcers. *Cochrane Database Syst Rev* 2000(3): CD000265.
- Fegan G. *Varicose veins (Compression sclerotherapy)*. 2nd ed. Hereford: Berrington Press; 1990. p. 15-35.
- Slade JG. Flush ligation and compression sclerotherapy in the control of venous disease. *Am J Surg* 1986; 152: 535-8.
- Hobbs JT. Surgery and sclerotherapy in the treatment of varicose veins: a random trial. *Arch Surg* 1974; 109: 793-6
- Frederic V, Schadeck M. Macrosclerotherapy and duplex technology. In: Goldman MP, Bergan JJ, eds. *Ambulatory treatment of venous disease*. St. Louis: Mosby; 1996. p. 141-8.
- Hamel-Desnos C, Desnos P, Wollmann JC, Ouvry P, Mako S, Allaert FA. Evaluation of the efficacy of polidocanol in the foam form compared with liquid form in sclerotherapy of the greater saphenous vein: initial results. *Dermatol Surg* 2003; 29: 1170-5.
- Lyseng-Williamson KA, Perry CM. Micronized purified flavonoid fraction. A review of its use in chronic venous insufficiency, venous ulcers and haemorrhoids. *Drugs* 2003; 53: 71-100.
- Cospite M, Dominici A. Double blind study of the pharmacodynamic and clinical activities of 5682 SE in venous insufficiency - advantages of the new micronized form. *Int Angiol* 1989; 8 Suppl 4: 61-5.
- Roux E. Efficacite therapeutique de Daflon 500 mg dans l'insufficance veineuse chronique chez plus de 11000 patients. *Tribune Medicale* 1990; 337: 41-4.
- Gilly R, Pillion G, Frileux C. Evaluation of a new venoactive micronized flavonoid fraction (S 5682) in symptomatic disturbances of the venolymphatic circulation of the low limb: a double-blind, placebo controlled study. *Phlebology* 1994; 9: 67-70.
- Jantet G and the RELIEF Study Group. Chronic venous insufficiency: worldwide results of the RELIEF study. *Angiology* 2002; 53: 245-56.
- Guilhou JJ, Dereure O, Marzin L, Ouvry P, Zuccarelli F, Debure C, et al. Efficacy of Daflon 500 mg in venous leg ulcer healing: a double blind, randomized, placebo controlled trial in 107 patients. *Angiology* 1997; 48: 77-85.
- Gliniski W, Chodynicka B, Roszkiewicz J, Bogdanovski T, Lecewicz-Torun B, Kaszuba A, et al. The beneficial augmentative effect of micronized purified flavonoid fraction (MPFF) on the healing of leg ulcers: an open, multicentre, randomised study. *Phlebology* 1999; 14: 151-7.
- Simka M, Majewski E. The social and economic burden of venous leg ulcers: the potential for cost reduction with MPF (micronized purified flavonoid fraction, Daflon 500 mg) adjuvant therapy. *Am J Clin Dermatol* 2003; 4: 573-81.
- Roztočil K, Štvrtinova V, Strejček J. Efficacy of a 6-month treatment with Daflon 500 mg in patients with venous leg ulcers associated with chronic venous insufficiency. *Int Angiol* 2003; 22: 24-31.
- Coleridge Smith PD. The drug treatment of chronic venous insufficiency and venous ulceration. In: Glovicki P, Yao JST, eds. *Handbook of venous disorders. Guidelines of the American venous Forum*. 2nd ed. London: Arnold; 2001. p. 309-21.
- Feided C, Handler JA. Thrombophlebitis, superficial. *Dosegljivo na: www.emedicine.com/emerg/topic582.htm*

41. Jaeger K. Lower limb peripheral veins. In: Boloudi L, Gaiani S, eds. Postgraduate course in vascular doppler. Ljubljana: Societa Editrice Timeo; 1999. p. 99-103.
42. Creager MA, Dzau VJ. Vascular diseases of the extremities. In: Harrison's Online. Dosegljivo na: <http://harrisons.accessmedicine.com>
43. Leitlenen der Deutschen Gesellschaft für Phlebologie. Dosegljivo na: www.uni-duesseldorf.de/WWW/AWMF/ll/phle-tps.htm
44. Planinšek-Ručigaj T, Videčnik V, Kecelj N, Zupančič M, Kokalj B, Andrišen A. Klinična pot za venosko golenjo razjedo. In: Standardizirani postopek zdravljenja tkiv v Republiki Sloveniji, v pripravi.
45. Kunimoto B, Cooling M, Gulliver W, Houghton P, Orstead H, Sibbald RG. Best practices for the prevention and treatment of venous leg ulcers. *Ostomy Wound Manage* 2001; 47: 34-50.
46. Nelzen O, Bergquist D, Lindhagen A. Venous and non-venous leg ulcers: clinical history and appearance in a population study. *Br J Surg* 1994; 81: 182-7.
47. Moffatt CJ, Oldroyd MI, Greenhalgh RM, Franks PJ. Palpating pulses is insufficient in detecting arterial insufficiency in patients with leg ulceration. *Phlebology* 1994; 9: 170-2.
48. Fletcher A, Cullum N, Sheldon T. A systematic review of compression treatment for venous leg ulcers. *BMJ* 1997; 315: 576-80.
49. Palfreyman SJ, Lochiel R, Michaels JA. A systematic review of compression therapy for venous leg ulcers. *Vasc Med* 1998; 3: 301-13.
50. Agnus GB, Allegra C, Arpaia G, Botta G, Cataldi A, Gasbarro V, Mancini S. Guidelines for the diagnosis and treatment of chronic venous insufficiency. Italian College of Phlebology. *Int Angiol* 2000; 19 Suppl 2: 1-73.
51. Bergan JJ. Surgical management of primary and recurrent varicose veins. In: Gloviczki P, Yao JST, eds. Handbook of venous disorders, 2nd ed. London: Arnold; 2001. p. 289-302.
52. Bergan JJ, Kistner RL. Surgery of primary venous insufficiency: Overview and commentary. In: Bergan JJ, Kistner RL, eds. Atlas of venous surgery. Philadelphia: WB Saunders; 1992. p. 3-40.
53. Rutgers PH, Kitslaar P. Randomised trial of stripping versus high ligation combined with sclerotherapy in the treatment of the incompetent greater saphenous vein. *Am J Surg* 1994; 168: 311-5.
54. Fligelstone LG, Salaman RA, Oshodi TO, Wright I, Pugh N, Shandall AA, Lane IF. Flush safenofemoral ligation and multiple stab phlebectomy preserve a useful greater saphenous vein four years after surgery. *J Vasc Surg* 1995; 22: 588-92.
55. Dwerryhouse S, Davies B, Harradine K, Earnshaw JJ. Stripping the long saphenous vein reduces the rate of reoperation for recurrent varicose veins: five-year results of a randomized trial. *J Vasc Surg* 1999; 29: 589-92.
56. Hobbs T. Perioperative venography to ensure accurate saphenopopliteal vein ligation. *Br Med J* 1980; 280: 1578-9.
57. Kalra M, Gloviczki P. Surgical treatment of venous ulcers: role of subfascial endoscopic perforator vein ligation. *Surg Clin North Am* 2003; 83: 671-705.

V tej številki so sodelovali:

Andreja Avberšek, dr. med., Nevrološka klinika, Klinični center Ljubljana

Olga Blatnik, dr. med., Nevrološka klinika, Klinični center Ljubljana
 asist. Miran Brvar, dr. med., specialist internist, Center za zastrupitve, Klinični center Ljubljana

doc. dr. Matjaž Bunc, dr. med., specialist internist, Klinični oddelek za kardiologijo, Klinični center Ljubljana

prof. dr. Jože Drinovec, dr. med., specialist internist, Krka d.d., Ljubljana

Peter Golob, dr. med., specialist kirurg, Kirurški oddelek, Splošna bolnišnica Izola

doc. Jože Grom, dr. vet. med., virolog, Veterinarska fakulteta Ljubljana
 dr. Bruno Hartman, literarni zgodovinar, gledališčnik in bibliotekar, Maribor

Mohsen Hussein, dr. med., specialist ortoped, Kirurški oddelek, Splošna bolnišnica Novo mesto

Jože Jensterle, spec. klinične psihologije, Psihiatrična klinika Ljubljana
 asist. mag. Metoda Košiček, dr. med., specialistka dermatovenerologinja, Zdravstveni dom Kranj

doc. dr. Matija Kozak, dr. med., specialist internist, Klinični oddelek za žilne bolezni, Klinični center Ljubljana

prof. dr. Božo Kralj, dr. med., specialist ginekolog in porodničar, Visoka šola za zdravstvo Ljubljana

prim. prof. dr. Gorazd Lešničar, dr. med., specialist internist in specialist infektolog, Oddelek za infekcijske bolezni in vročinska stanja, Splošna bolnišnica Celje

prim. mag. Branko Lubej, dr. med., specialist splošne medicine, Bled
 mag. Martin Mikek, dr. med., specialist ortoped, Kirurški oddelek, Splošna bolnišnica Novo mesto

doc. dr. Janez Mlakar, specialist klinične psihologije, Psihiatrična klinika Ljubljana

asist. mag. Hugon Možina, dr. med., specialist internist, Klinični oddelek za intenzivno interno medicino, Klinični center Ljubljana

prim. Martin Možina, dr. med., specialist internist, Center za zastrupitve, Klinični center Ljubljana

Marija Mulej, dr. med., specialistka internistka, Interni oddelek, Splošna bolnišnica Jesenice

asist. mag. Tanja Planinšek-Ručigaj, dr. med., specialistka dermatovenerologinja, Dermatološka klinika, Klinični center Ljubljana

prim. mag. Marko Potočnik, dr. med., dr. dent. med., specialist dermatovenerolog, dermatovenerološka klinika, Klinični center Ljubljana

prof. dr. Borut Prestor, dr. med., specialist kirurg, Klinični oddelek za nevrokirurgijo, Klinični center Ljubljana

mag. Nada Rotovnik-Kozjek, dr. med., specialistka anesteziologinja, Onkološki inštitut Ljubljana

prim. mag. Mirjana Stantič-Pavlinič, dr. med., specialistka infektologinja in epidemiologinja, Zavod za zdravstveno varstvo Ljubljana

Petra Stegel, abs. med., Medicinska fakulteta Ljubljana

doc. dr. Primož Strojman, dr. med. specialist radioterapevt, Onkološki inštitut Ljubljana

akad. prof. dr. Alenka Šelih, univ. dipl. iur., Pravna fakulteta Ljubljana

prim. asist. mag. Andrej Šikovec, dr. med., specialist kirurg, Kirurški oddelek, Splošna bolnišnica Novo mesto

Vladimir Valentinuzzi, dr. med., specialist kirurg, Kirurški oddelek, Splošna bolnišnica Šempeter pri Gorici

mag. Viktor Videčnik, dr. med., specialist internist, Klinični oddelek za žilne bolezni, Klinični center Ljubljana

prof. dr. David B. Vodusek, dr. med., specialist nevrolog, Nevrološka klinika, Klinični center Ljubljana

prim. Vladimir Weber, dr. med., specialist ginekolog in porodničar, Oddelek za ginekologijo in porodništvo, Splošna bolnišnica Celje

Zdenko Zelič, dr. med., specialist oftalmolog, Očesni oddelek, Splošna bolnišnica Celje

doc. dr. Zvonka Zupanič-Slavec, dr. med., Inštitut za zgodovino medicine, medicinska fakulteta Ljubljana

mag. Ivan Žuran, dr. med., specialist internist, Oddelek za interno medicino, Splošna bolnišnica Celje