

Prikaz primera/Case report

HIRZUTIZEM: PRIKAZ PRIMERA**HIRSUTISM: CASE REPORT**L. Pungeršek¹, N. Bratanič¹

(1) Klinični oddelek za endokrinologijo, diabetes in presnovne bolezni, Pediatrična klinika, Univerzitetni klinični center Ljubljana, Bohoričeva 20, 1000 Ljubljana, Slovenija.

IZVLEČEK

Hirzutizem je prekomerna poraščenost ženske s terminalnimi dlakami po moškem tipu na od androgena odvisnih mestih. Kar 80–90 % žensk s hirzutizmom ima dokazano povišane vrednosti androgenov, vendar povezanosti med stopnjo hirzutizma in presežkom androgenov ni. Ustrezno diagnosticiranje je potrebno tudi pri blagi obliki hirzutizma. Hirzutizem je pogosto odraz endokrinih motenj in le redko resnih stanj, kot je življenje ogrožajoč tumor, ki zahteva takojšnje ukrepanje. Predstavljamo primer 17-letnega dekleta s hirzutizmom, ki ga je povzročil mešanocelični tumor levega jajčnika (tumor celic rumenjakeve vrečke in Sertoli-Leydigovih celic).

Ključne besede: hirzutizem, androgeni, mešani tumor jajčnika.

ABSTRACT

Hirsutism is the presence of excessive terminal hair in females in an androgen-dependent, male pattern of distribution. While 80–90% of women with hirsutism have measurable hyperandrogenaemia, the severity of hirsutism and the magnitude of androgen excess are not well correlated. Appropriate diagnostic evaluation of even mild cases of hirsutism is usually warranted. Hirsutism is often a manifestation of an underlying endocrine abnormality and rarely of more serious conditions such as a life-threatening tumour, which requires immediate intervention. We present a case report of a 17-year-old girl with hirsutism, caused by a mixed cell tumour of the left ovary (yolk sac tumour and Sertoli–Leydig cell tumour).

Key words: hirsutism, androgens, mixed cell tumour of the ovary.

UVOD

Hirzutizem je prekomerna poraščenost ženske s terminalnimi dlakami po moškem tipu. Ocenjujejo, da je razširjenost hirzutizma v svetovnem merilu približno 10 % (1). Najpogosteje je posledica benignih funkcionalnih hormonskih motenj in le redko klinični znak življenjske ogrožajočega tumorja, ki zahteva takojšnje ukrepanje.

Zlati standard za oceno hirzutizma je modificiran Ferriman-Gallweyev točkovnik, ki vključuje devet telesnih predelov. Ti so: predel nad zgornjo ustnico, brada, prsi, zgornji del rok, zgornji in spodnji del trebuha, zgornji in spodnji del hrbta ter notranji del stegen (ne vključuje spodnjega dela nog in podlaktov) (1). Vsak telesni predel glede na gostoto terminalnih dlak ocenimo s točkami od 0 do 4 in na podlagi seštevka točk hirzutizem opredelimo kot blag (8–15 točk), zmeren (16–25 točk) ali hud (več kot 25 točk) (1). Poudariti moramo, da stopnja hirzutizma ni povezana z vrednostjo serumske koncentracije androgenov, zato moramo vsak primer hirzutizma opredeliti tudi etiološko (1).

PRIKAZ PRIMERA

17-letno dekle je bilo sprejeto na Klinični oddelek za endokrinologijo, diabetes in presnovne bolezni Pediatrične klinike v Ljubljani zaradi diagnostičnih preiskav hirzutizma in sekundarne amenoreje.

V očetovi družini je prekomerno poraščenih več članov. Dekle je bilo rojeno po normalno potekajoči nosečnosti in porodu s porodno težo 3000 g in porodno dolžino 50 cm. Razvoj je potekal normalno. Pri starosti sedem let je prebolela encefalitis in se deset dni zdravila v Enoti intenzivne terapije Kliničnega centra, nato pa na Infekcijski kliniki. Šest mesecev po bolnišničnem zdravljenju je utrpela prvi cerebralni paroksizem, zaradi katerega je štiri leta prejemale Tegretol. Do ponovitve cerebralnega paroksizma ni več prišlo.

Menarha je nastopila pri starosti 11 let, hkrati s pubertetnim razvojem pa se je pričela stopnjevati tudi poraščenost. Približno dve leti pred sprejemom na KO za endokrinologijo je prekomerno pridobivala telesno težo, v tem času pa se je pojavila tudi sekundarna amenoreja. Ob pojavu prekomerne poraščenosti je opažala tudi nižji glas.

Ob sprejemu je bila dekletova višina 162,3 cm, telesna teža 73 kg (20 kg presežka), celotna zgradba telesa pa je bila izrazito androidnega tipa. Na obrazu je poraščenost segala od uhljev preko lic nad zgornjo ustnico in brado, prisotna je bila izrazita poraščenost po zgornjem delu prsnega koša in okrog prsnih bradavic. Pubična poraščenost je v široki liniji segala preko popka na prsni koš, prisotna je bila tudi izrazita poraščenost stegen. Ocena stopnje hirzutizma po Ferriman-Gallweyevem točkovnem sistemu je bila 27. Po koži obraza in prsnega koša so bile vidne številne akne. Spolovilo je bilo žensko. Pubertetni stadij ob sprejemu: A3, P5, T5. Bazalne vrednosti LH (4,12 E/l), FSH (0,57 E/l) in estradiola (< 0,073 nmol/l) so bile znižane. Ugotavljali smo izrazito povišane bazalne vrednosti prostega testosterona (17,1 μ mol/l) in androstendiona (17,9 μ mol/l), vrednosti DHEA-S so bile normalne. Po sinaktenskem testu ni prišlo do porasta koncentracij omenjenih hormonov. Z ultrazvočno preiskavo trebuha smo v osrednjem delu trebuha nad sečnim mehurjem prepoznali tumorsko tvorbo, ki je merila vzdolžno 16 cm, prečno 13 cm in v globino 5,7 cm. Tvorba je bila strukturno heterogena s posameznimi cističnimi areali in slabše prekrvljena.

Zaradi suma na levi tumor jajčnika smo dekle premestili na Ginekološko kliniko. Pred operativnim posegom smo določili tumorske označevalce, od katerih je bil nenormalno povišan α -fetoprotein (81,736 ng/ml) ter zmerno povišan CA-125 (92,8 U/ml), medtem ko so bile vrednosti karcinoembrionalnega antigena (CEA) ter humanega horionskega gonadotropina (hCG) v mejah normalnih vrednosti. Po histološkem pregledu tumorske mase se je iz-

Tabela 1. Vzroki hirsutizma (1).

Table 1. Causes of hirsutism (1).

Vzroki hirsutizma
Sindrom policističnih jajčnikov
Idiopatski hiperandrogenizem
Idiopatski hirsutizem
Neklasična oblika kongenitalne adrenalne hiperplazije
Tumorji, ki izločajo androgene
Ostalo (Cushingov sindrom, akromegalija, hiperprolaktinemija, hipotiroidizem, zdravila – fenitoin, valproat, danazol)

kazalo, da gre za mešani tumor celic rumenjakeve vrečke in Sertoli-Leydigovih celic. Že peti dan po operaciji je bila vrednost α -fetoproteina znatno nižja (32,768 ng/ml).

Šesti dan po operativnem posegu je bila premeščena na Klinični oddelek za otroško hematologijo in onkologijo, kjer je prejela dva cikla kemoterapije. Dva meseca po operativnem posegu so se vrednosti α -fetoproteina znižale v območje normalnih vrednosti (< 10 ng/ml). Vzpostavili so se normalni menstrualni cikli, prekomerna poraščenost pa je bila prisotna le še na obrazu. Kontrolni izvidi hormonov so bili v mejah normalnih vrednosti.

RAZPRAVLJANJE

Funkcionalne motnje so najpogostejši vzrok hirsutizma, zato v diagnostičnem procesu motnje s presežkom androgenov razvrščamo v pet skupin.

V prvo, najpogostejšo skupino uvrščamo bolnice s **sindromom policističnih jajčnikov (PCOS)**. Na podlagi rotterdamske definicije iz leta 2003 o PCOS govorimo ob izpolnjevanju dveh od naslednjih treh meril:

- a. oligo- ali anovulacija;
- b. klinični in/ali laboratorijski znaki hiperandrogenizma;
- c. ultrazvočna slika policističnih jajčnikov (povečana prostornina jajčnikov, povečana in hiper-

rehogena stroma ter najmanj 8 cist s premerom 2–8 mm, razporejenih okrog hiperehogene strome) (3).

O **idiopatskem hiperandrogenizmu** govorimo ob prisotnosti kliničnih in biokemijskih znakov hiperandrogenizma, pri čemer imajo bolnice redne ovulacijske menstrualne cikle in normalno ultrazvočno morfologijo jajčnikov.

Idiopatski hiperandrogenizem razlikujemo od **idiopatskega hirsutizma**, za katerega je značilna samo prekomerna poraščenost ženske po moškem tipu ob normalnih serumskih koncentracijah androgenov, rednih ovulacijskih menstrualnih ciklih in normalni morfologiji jajčnikov. Pri teh bolnicah naj bi bil hirsutizem posledica povečane sinteze androgenov lokalno v tarčnih tkivih in/ali povečane občutljivosti receptorjev za androgene (1).

Četrta skupina motenj s presežkom androgenov je **neklasična oblika kongenitalne adrenalne hiperplazije (KAH)**, ki je posledica pomanjkanja encimov 21-hidroksilaze ali 11 β -hidroksilaze.

V zadnjo, najredkejšo in življenje ogrožajočo skupino uvrščamo **tumorje, ki izločajo androgene** (adrenokortikalni tumorji, tumorji jajčnikov).

Redkeje se lahko hirsutizem pojavlja v sklopu Cushingovega sindroma, akromegalije, hiperprolaktinemije in hipotiroidizma ter v povezavi z določ-

nimi zdravili (npr. fenitoin, danazol, valproat idr.) (Tabela 1) (2).

Hirzutizem moramo razlikovati od **hipertrichoze** (tj. prekomerne generalizirane rasti velusnih dlak na telesnih predelih, neodvisnih od androgenov), ki ni povezana s presežkom androgenov. Lahko se pojavi zaradi dednih dejavnikov ali v povezavi z določenimi zdravili (npr. glukokortikoidi, fenitoinom, ciklosporini idr.) (1).

Etiološko opredelitev hirutizma pričnemo z natančno anamnezo in kliničnim statusom. Pomembna je družinska anamneza prekomerne poraščenosti, neplodnosti, obremenjenosti s sindromom policističnih jajčnikov, sladkorno boleznijo, debelostjo in kongenitalno adrenalno hiperplazijo. Povprašamo o mestih prekomerne poraščenosti, trajanju težav (tumorji, ki izločajo androgene, povzročijo nenaden začetek in intenzivno slabšanje hirutizma), časovni povezavi prekomerne rasti dlak s pojavom pubertete oz. menarhe (funkcionalni vzroki se klinično najpogosteje izrazijo v obdobju pubertete in se nato postopno v obdobju nekaj let stopnjujejo). Pozanimamo se tudi o pojavu aken, spremembi glasu, pojavu plešavosti in spremembi telesne teže. V ginekološki anamnezi so pomembni podatki o rednosti menstrualnega cikla, neplodnosti in zdravilih.

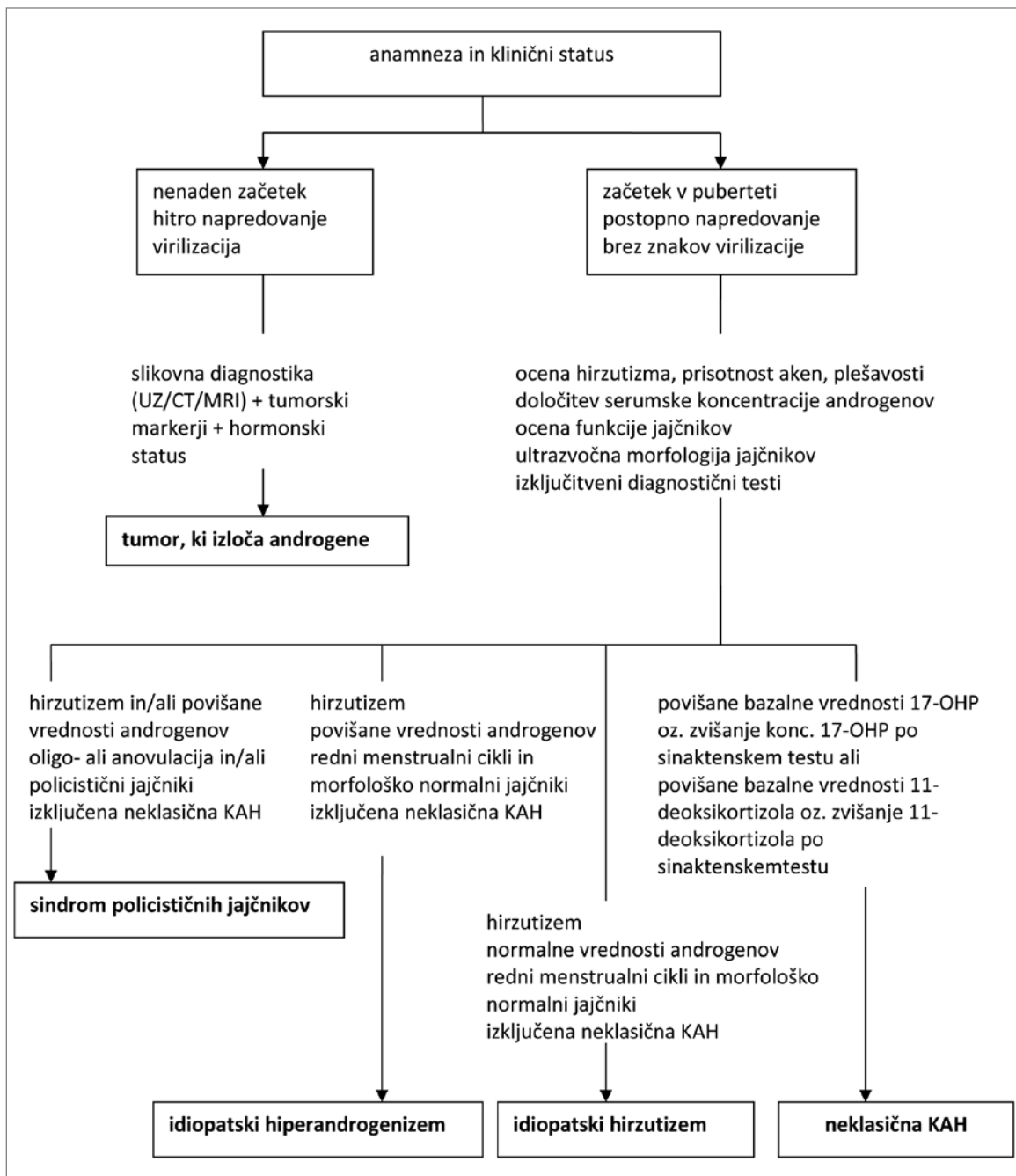
V kliničnem statusu natančno opišemo mesta prekomerne poraščenosti in ocenimo hirutizem s pomočjo modificiranega Ferriman-Gallweyevga točkovnega sistema. Pozorni smo na znake virilizacije (klitoromegalija, plešavost, nizek glas) in defeminizacije (atrofija mlečnih žlez). Zabeležimo telesno težo, opišemo razporeditev maščevja ter morebiten pojav *acanthosis nigricans* in aken. Ne smemo spregledati kliničnih znakov bolezni ščitnice, akromegalije, Cushingove bolezni in galaktoreje.

Hormonske preiskave obsegajo določitev serumske koncentracije testosterona, prostega testosterona, androstenediona in DHEA-S (dehidroepiandrosteron sulfata). Vrednost vezalne beljakovine za spol-

ne hormone (angl. *sex hormone-binding globulin, SHBG*) je pri bolnicah s sindromom policističnih jajčnikov značilno znižana in je posredni kazalnik odpornosti na inzulin in hiperinzulinizma. Funkcijo jajčnikov preverimo z merjenjem bazalne vrednosti LH (luteinizirajočega hormona), FSH (folikle stimulirajočega hormona) in estradiola. Diferencialno diagnostično določimo koncentracijo prolaktina za izključitev prolaktinoma, koncentracijo 17-hidroksiprogesterona (17-OH progesteron) za izključitev neklasične oblike kongenitalne adrenalne hiperplazije (KAH), koncentracijo kortizola za izključitev Cushingove bolezni in koncentracijo ščitničnih hormonov za izključitev hipotiroze. Diagnosticiranje dopolnimo s sinaktenskim testom in opazujemo morebiten porast koncentracije kortizola, 17-OH progesterona, DHEA-S, testosterona in androstenediona po stimulaciji nadledvičnih žlez z adrenokortikotropnim hormonom (ACTH). Ob sumu na maligno bolezen jajčnikov določimo tudi vrednosti hCG, α -fetoproteina ter tumorskih označevalcev CEA in CA-125.

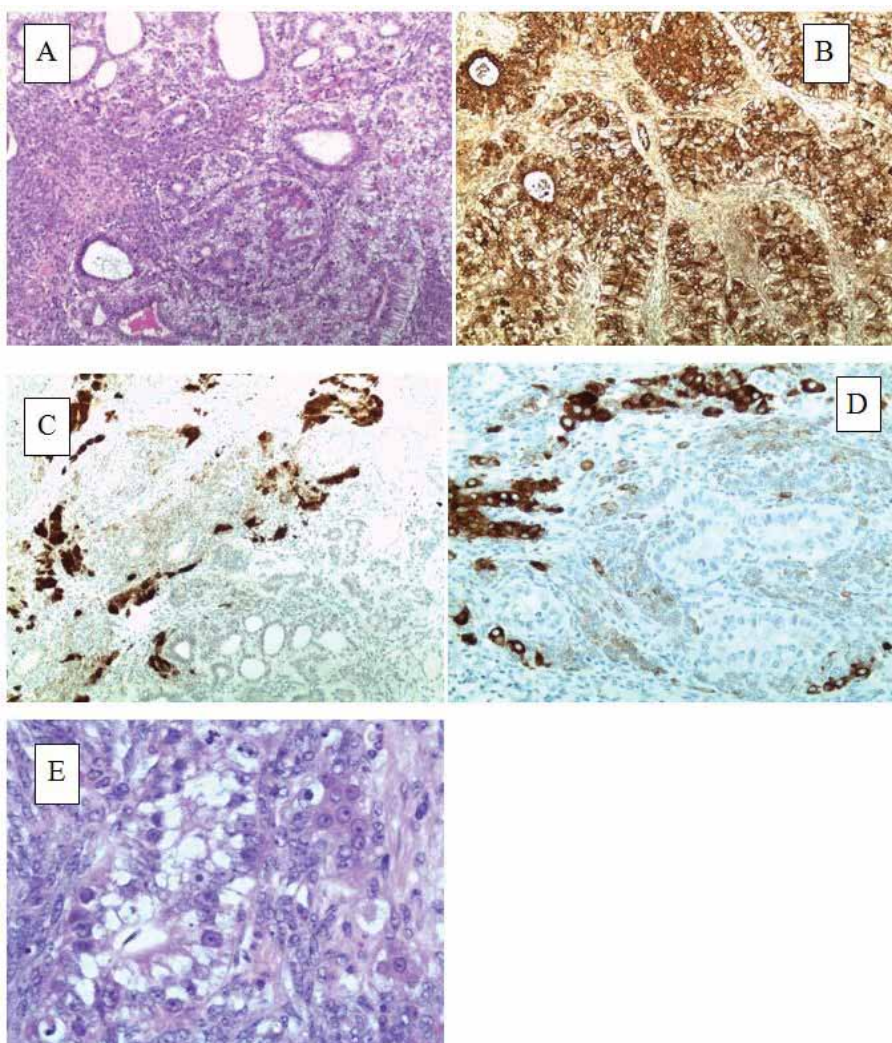
Na ultrazvočnem posnetku trebuha vidimo morfologijo jajčnikov, pri prikazu tumorjev jajčnikov in nadledvičnih žlez pa si pomagamo tudi z radiološko preiskavo. Ob nejasnostih se lahko odločimo za dodatno slikovno diagnosticiranje (CT ali MRI trebuha) (Tabela 2) (1, 2).

V opisanem kliničnem primeru je bil vzrok hirutizma in sekundarne amenoreje mešanocelični tumor levega jajčnika (Slika 2). Tumorji jajčnikov predstavljajo 1–2 % vseh neoplazem v otroštvu in puberteti. Najpogostejši so germinalni tumorji s 85 % vseh primerov, sledijo epitelni (8 %) in stromalni tumorji (5 %). Tumorje celic rumenjakove vrečke uvrščamov skupino germinalnih tumorjev in predstavljajo 1 % vseh malignomov jajčnikov, medtem ko so tumorji Sertoli-Leydigovih celic stromalni tumorji, ki predstavljajo le 0,5 % vseh malignih neoplazem jajčnikov (4, 5). V literaturi so le redki opisi mešanih tumorjev celic rumenjakove vrečke in Sertoli-Leydigovih celic (9).



Slika 1. Diagnostični algoritem.

Figure 1. Diagnostic algorithm.



Slika 2. Histopatološka mikroskopija mešanoceličnega tumorja jajčnika. (A) Celice tumorja rumenjake vrečke (HE barvanje, 4-kratna povečava) – tubularne strukture, obdane s celicami s primitivnimi jedri. (B) Celice tumorja rumenjake vrečke (α -fetoprotein pozitivne strukture tumorja, 10-kratna povečava). (C) Sertoli-Leydigove pozitivne celice na kalretinin (10-kratna povečava). (D) Sertoli-Leydigove pozitivne celice na inhibin (10-kratna povečava). (E) Celice tumorja rumenjake vrečke s skupki Leydigovih celic eozinofilne citoplazme (HE barvanje, 40-kratna povečava).

Figure 2. Histopathological microscopy of a mixed cell tumour of the ovary. (A) Yolk sac tumour cells (HE staining, 4x) – tubular structures lined with clear cells having primitive nuclei. (B) Yolk sac tumour cells (fetoprotein a positive staining structure of the tumour, 10 x). (C) Sertoli-Leydig component showing positive staining with calretinin (10 x). (D) Sertoli-Leydig component showing positive staining with inhibin (10 x). (E) Yolk sac tumour cells with groups of Leydig cells displaying ample eosinophilic cytoplasm (HE staining, 40 x).

Najpogostejši klinični znak tumorjev jajčnikov je bolečina v trebuhu, lahko celo simptomi akutnega abdomna (npr. ob torziji, rupturi, krvavitvi) ali vaginalna krvavitev. Endokrinološke manifestacije (hirzutizem, virilizacija) so posledica prekomernega izločanja androgenov. V kliničnem statusu je pogosto tipna abdominalna ali pelvična rezistenca (6, 7).

Metoda izbire pri diagnosticiranju tumorskih sprememb je ultrazvočni transabdominalni in/ali endovaginalni pregled, redko CT in/ali MRI. Tumorski označevalci so uporabni tako za diagnosticiranje kot tudi za spremljanje odziva na zdravljenje. Vrednost serumskega α -fetoproteina je povišana pri bolnicah s tumorjem celic rumenjake vrečke, vrednost hCG pri horiokarcinomu jajčnika, vrednost Ca-125 pa pri epitelnem tumorju jajčnika (6, 7). Pred operativnim posegom so potrebne opisane hormonske preiskave.

Začetno zdravljenje je kirurško, ko odvezamo tudi vzorec za patohistološko opredelitev tumorske spremembe in določitev stadija bolezni. Zaradi težnje po ohranitvi plodnosti priporočamo enostransko salpingo-ooforektomijo. Operativni poseg dopolnimo s kemoterapevtiki, kot najuspešnejša se je izkazala kombinacija bleomicina, etoposida in cisplatin (BEP). Tudi pri napredovali obliki z radikalno operacijo (obojestranska salpingo-ooforektomija in histerektomija) ne dosežemo boljšega preživetja kot s kombinacijo konzervativnega operativnega posega in BEP. Celice tumorjev jajčnikov se zelo dobro odzovejo na citostatike, zato je le redko potrebna tudi radioterapija (6, 7). Leta 2010 so v analizi vzorca 84 bolnic s tumorjem rumenjake vrečke pokazali, da je po konzervativnem operativnem posegu 5-letno preživetje kar 84 %, po normalno potekajočih nosečnostih pa je bilo rojenih 35 otrok (4).

ZAKLJUČEK

V prispevku smo predstavili primer 17-letnega dekleta s hirzutizmom zaradi mešanoceličnega tumorja levega jajčnika (tumor celic rumenjake vrečke

in Sertoli-Leydigovih celic). Vsak primer hirzutizma moramo etiološko opredeliti, saj povezanosti med stopnjo hirzutizma in serumsko koncentracijo androgenov ni. Hirzutizem je najpogosteje posledica benignih funkcionalnih motenj, vendar je lahko tudi simptom življenja ogrožajočih tumorjev, ki zahtevajo takojšnje ukrepanje.

LITERATURA

1. Escobar-Morreale HF, Carmina E, Dewailly D, Gambineri A, Kelestimur F, Moghetti P, et al. Epidemiology, diagnosis and management of hirsutism: a consensus statement by the Androgen Excess and Polycystic Ovary Syndrome Society. *Human Reproduction Update* 2012; 18: 146-70.
2. Lynn Loriaux D. An approach to the Patient with Hirsutism. *J Clin Endocrinol Metab* 2012; 97: 2957-68.
3. Jensterle M, Janež A, Kocjan T, Pfeifer M. Sindrom policističnih ovarijev – metabolični vidik. *Zdrav Vest* 2007; 76: 109-16.
4. Mahadik K, Ghorpade K. Childhood Ovarian Malignancy. *The Journal of Obstetrics and Gynecology of India* 2014; 64: 91-4.
5. Deligeoroglou E, Eleftheriades M, Shiadoes V, Botsis D, Hasiakos D, Kontoravdis A. Ovarian masses during adolescence: clinical, ultrasonographic and pathologic findings, serum tumor markers and endocrinological profile. *Gynecol Endocrinol* 2004; 19: 1-8.
6. Pectasides D, Pectasides E, Kassanos D. Germ cell tumors of the ovary. *Cancer Treatment Reviews* 2008; 34: 427-41.
7. Dallenbach P, Bonnefoi H, Pelte MF, Vlastos G. Yolk sac tumours of the ovary: an update. *EJSO* 2006; 32: 1063-75.
8. Kanade US, Dantkale SS, Narkhede RR, Kurawar RR, Bansode SY. Sertoli-Leydig Cell Tumour of Ovary with Menorrhagia: A Rare Case Report. *Journal of Clinical and Diagnostic Research* 2014; 8: FD18-20.

9. Sala E, Villa N, Crosti F, Miozzo M, Perigo P, Cappellini A et al. Endometrioid-like yolksac and Sertoli-Leydig cell tumors in a carrier of a Y heterochromatin insertion into 1qh region: a causal association? *Cancer Genetics and Cytogenetics* 2007; 173: 164-9.

Kontaktna oseba/Contact person:

mag. Nevenka Bratanič, dr. med.

Klinični oddelek za endokrinologijo, diabetes in bolezni presnove

Pediatrična klinika

Univerzitetni klinični center Ljubljana

Bohoričeva 20

1000 Ljubljana

E-mail: nevenka.bratanic@mf.uni-lj.si

Prispelo/Received: 27. 5. 2016

Sprejeto/Accepted: 8. 7. 2016