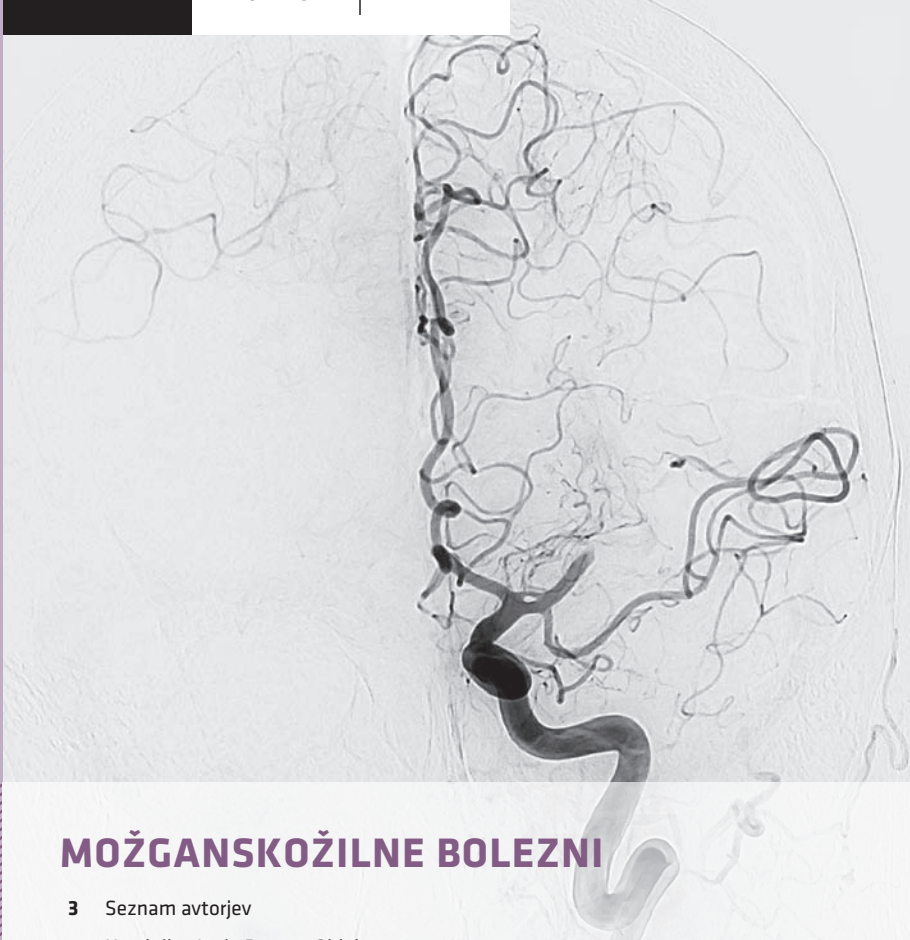



## MOŽGANSKOŽILNE BOLEZNI

- 3** Seznam avtorjev
- 5** Uvodnik – Janja Pretnar Oblak
- 7** Spremnna beseda recenzenta – Zvezdan Pirtošek
- 9** Uvod v žilno nevrologijo – Hana Rakuša, Janja Pretnar Oblak
- 19** Univerzalni pristop k obravnavi bolnika z možgansko kapjo – Hana Rakuša, Janja Pretnar Oblak
- 29** Primarna preventiva možganske kapi – Uroš Tršan, Janja Pretnar Oblak
- 33** Ishemična možganska kap – Uroš Tršan, Janja Pretnar Oblak
- 49** Znotrajmožganska krvavitev – Hana Rakuša, Janja Pretnar Oblak
- 61** Subarahnoidna krvavitev – Gašper Tonin, Katja Pavšič
- 71** Možganskožilne anomalije – Gašper Tonin, Katja Pavšič
- 83** Možganska venska tromboza – Tilen Kristanc, Hana Rakuša, Janja Pretnar Oblak, Katja Pavšič
- 91** Dodatek

# MOŽGANSKOŽILNE BOLEZNI

Temeljno učbeniško gradivo  
Letnik 63; Junij 2024, Ljubljana  
doi: 10.61300/6302MZN

CIP – Kataložni zapis o publikaciji  
Narodna in univerzitetna knjižnica, Ljubljana  
616.831-005(075)

MOŽGANSKOŽILNE bolezni / [glavni urednici Janja Pretnar Oblak, Hana Rakuša]. –  
Ljubljana : Medicinski razgledi, 2024

ISBN 978-961-6260-27-5  
COBISS.SI-ID 192991235

Gradivo je Katedra za nevrologijo leta 2024 potrdila kot univerzitetni učbenik (temeljno učno gradivo)  
za obvezni predmet Živčevje na Medicinski fakulteti Univerze v Ljubljani.

## GLAVNI UREDNICI

Janja Pretnar Oblak, Hana Rakuša

## UREDNIŠKI ODBOR

Tilen Kristanc, Nastja Medle, Katja Pavšič,  
Gašper Tonin, Uroš Tršan

## RECENZENTI

prof. dr. Zvezdan Pirtošek, dr. med.,  
prof. dr. Tanja Hojs Fabjan, dr. med.,  
prof. dr. Katarina Šurlan Popović, dr. med.

## SLIKOVNO GRADIVO

Mark Boh, Jernej Mlakar, Katarina Šurlan  
Popović, Tina Gspan, Jernej Avsenik, Hana  
Rakuša

## UREDNIŠTVO

Društvo Medicinski razgledi  
Korytkova ulica 2  
1000 Ljubljana  
Slovenija

T (01) 524 23 56 F (01) 543 70 11  
E info@medrazgl.si  
S www.medrazgl.si

POR: 02014-0050652588

## GLAVNA UREDNICA

Manca Bregar

## ODGOVORNA UREDNICA

Hana Rakuša

## TEHNIČNI UREDNIKI

Taja Bedene, Niko Farič, Julija Kalcher,  
Gaj Kušar, Živa Šubic

## UREDNIŠKI ODBOR

Rok Erzar, Anja Horvat, Tamara Jarm,  
Matija Kiker, Gaja Markovič, Nastja Medle,  
Eva Pušnik, Zala Roš, Gašper Tonin, David  
Vidmar, Nina Zimič, Larisa Žerovnik

## LEKTORJA

Mateja Hočevar Gregorič, Gašper Tonin

## LEKTORICA ZA ANGLEŠKI JEZIK

Lea Turner

## PRELOM

SYNCOMP d. o. o.

## TISK

Grafika Gracer d. o. o.

## FOTOGRAFIJA NA NASLOVNICI

Janja Pretnar Oblak

## PODPORNIKI

Medicinska fakulteta UL  
Javna agencija za znanstvenoraziskovalno  
in inovacijsko dejavnost RS

Revija izhaja štirikrat letno v 1.500 izvodih.

Cena izvoda je **12 €**, za študente **10 €**, za ustanove **16 €**.

## COPYRIGHT © MEDICINSKI RAZGLEDI 2024

Vse pravice pridržane. Razmnoževanje ali razširjanje posameznih delov ali celotne publikacije s katerimkoli sredstvom brez pisnega privoljenja založbe je prepovedano.

## MOŽGANSKOŽILNE BOLEZNI

- 3** Seznam avtorjev
- 5** Uvodnik – Janja Pretnar Oblak
- 7** Spremna beseda recenzenta – Zvezdan Pirtošek
- 9** Uvod v žilno nevrologijo – Hana Rakuša, Janja Pretnar Oblak
- 19** Univerzalni pristop k obravnavi bolnika z možgansko kapjo – Hana Rakuša, Janja Pretnar Oblak
- 29** Primarna preventiva možganske kapi – Uroš Tršan, Janja Pretnar Oblak
- 33** Ishemična možganska kap – Uroš Tršan, Janja Pretnar Oblak
- 49** Znotrajmožganska krvavitev – Hana Rakuša, Janja Pretnar Oblak
- 61** Subarahnoidna krvavitev – Gašper Tonin, Katja Pavšič
- 71** Možganskožilne anomalije – Gašper Tonin, Katja Pavšič
- 83** Možganska venska tromboza – Tilen Kristanc, Hana Rakuša, Janja Pretnar Oblak, Katja Pavšič
- 91** Dodatek
  - 93** Anatomija možganskega žilja – Nastja Medle, Hana Rakuša, Janja Pretnar Oblak
- 109** Priloge
- 119** Seznam kratic
- 121** Stvarno kazalo



## **Seznam avtorjev**

- Prof. dr. Janja Pretnar Oblak, dr. med., Nevrološka klinika, Univerzitetni klinični center Ljubljana, Zaloška cesta 2, 1000 Ljubljana; Katedra za nevrologijo, Medicinska fakulteta, Univerza v Ljubljani, Zaloška cesta 2, 1000 Ljubljana
- Hana Rakuša, štud. med., Medicinska fakulteta, Univerza v Ljubljani, Vrazov trg 2, 1000 Ljubljana
- Uroš Tršan, dr. med., Urgentni kirurški blok, Univerzitetni klinični center Ljubljana, Zaloška cesta 7, 1000 Ljubljana
- Gašper Tonin, dr. med., dipl. slov. in lit. komp., Medicinska fakulteta, Univerza v Ljubljani, Vrazov trg 2, 1000 Ljubljana; Filozofska fakulteta, Univerza v Ljubljani, Aškerčeva cesta 2, 1000 Ljubljana
- Dr. Katja Pavšič, dr. med., Nevrološka klinika, Univerzitetni klinični center Ljubljana, Zaloška cesta 2, 1000 Ljubljana
- Tilen Kristanc, dr. med., Zdravstveni dom Kranj, Gosposvetska ulica 10, 4000 Kranj
- Nastja Medle, štud. med., Medicinska fakulteta, Univerza v Ljubljani, Vrazov trg 2, 1000 Ljubljana



## Uvodnik

Možganskožilne bolezni so najpogostejša nevrološka bolezen, zaradi katere so bolniki sprejeti v bolnišnico. So najpogostejši vzrok invalidnosti in tretji najpogostejši vzrok smrtnosti v razvitih državah, kot je Slovenija. Glede na to boste med svojo kariero z njimi imeli občasno opravka praktično vsi bodoči zdravniki. Za dober izid prav vseh podtipov možganske kapi je bistveno pravilno ukrepanje, ki pa je mogoče le v ozkem časovnem oknu po začetku simptomatike.

Velikokrat boste v urgentni situaciji sami (na terenu, v ambulanti ...) in ne boste imeli na voljo izkušenega specialista, ki bi vam lahko svetoval. Večina se vas ne bo odločila za specializacijo iz nevrologije, kar pomeni, da se bo z diplomo vaše izobraževanje iz nevrologije zaključilo. Nujno je torej poudariti, da je dobro znanje žilne nevrologije prav na nivoju študentov medicine nenadomestljivo za dobro zdravljenje možganskožilnih bolezni!

Iz vseh naštetih razlogov sem zelo vesela, da je končno pred vami učbenik z naslovom *Možganskožilne bolezni*, ki študentu medicine omogoča, da na enem mestu najde vse potrebno znanje žilne nevrologije za opravljanje dodiplomskega izpita *Živčevje*. Vrsto let so imeli študentje za pripravo na izpit na voljo le predavanja in zapiske. Klasični nevrološki učbeniki za študente medicine področje žilne nevrologije pokrivajo relativno slabo. Gre namreč za precej novo vejo nevrologije, ki zelo hitro napreduje in ji je zato težko slediti. Na voljo so sicer evropske (European Stroke Organization, ESO), ameriške (American Stroke Association, ASA) in angleške (National Institute for Health and Care Excellence, NICE) smernice za obvladovanje posameznih podtipov možganske kapi, ki pa so za študenta medicine preobširne in namenjene predvsem specialistom ali celo subspecialistom, ki se s področjem ukvarjamo. Poglavja učbenika smo oblikovali skupaj žilni nevrologi (specialistka, specializantka) in študentje medicine, ki jih je po opravljenem izpitu področje zanimalo. Učbenik pokriva celotno področje od preventive do etiologije, diagnostike in zdravljenja, kar zadošča za potrebe študenta kot tudi nenevrološkega specializanta, ki želi obnoviti ali dopolniti svoje znanje. Bistveni namen učbenika je bil, da na prvi pogled precej kompleksne teme prikaže na sistematičen in razumljiv način.

Pričakovati je, da se bo področje žilne nevrologije še naprej širilo in dopolnjevalo s hitrim tempom, zato bo učbenik najverjetneje potreboval tudi redne posodobitve. Izdaja učbenika v obliki posebne izdaje Medicinskih razgledov se zdi zato še posebej primerna.

Na koncu bi se vsem sodelujočim res lepo zahvalila za naporno, a zelo lepo in plodno sodelovanje. Posebna hvala moji sourednici in uredništvu Medicinskih razgledov za izrazito zrel in konstruktiven pristop.

Vsem bralcem pa želim, da bi vam bil učbenik v pomoč pri študiju in kasnejšem delu.

Prof. dr. Janja Pretnar Oblak, dr. med., spec. nevrolog  
Glavna urednica in soavtorica





## Spremna beseda recenzenta

Članki v sklopu gradiva *Možganskožilne bolezni* so odličen vir informacij za študente in zdravnike vseh specialnosti. Odražajo širok spekter sodobnih spoznanj, so izjemno jasni, pregledni in razumljivi, kar bo bralcu z medicinsko izobrazbo omogočilo, da bo razumel in usvojil logiko tega področja; to velja tako za bralca z zgolj osnovnim znanjem, za začetnika kot tudi za strokovnjaka na tem področju. Avtorji so se izkazali pri obravnavi ne samo zanimivih, ampak tudi relevantnih tem, ki so ključna za razumevanje možganskožilnih bolezni.

Poleg tega so članki posodobljeni z najnovejšimi odkritji in informacijami, kar omogoča bralcem, da ostanejo na tekočem z najnovejšim raziskovalnim delom in smernicami v zvezi s to problematiko. Avtorji so uporabili primerno izrazoslovje, ki omogoča razumevanje kompleksnih konceptov brez nepotrebnega zapletanja.

Struktura člankov je zelo primerno oblikovana, saj sledi logičnemu zaporedju tem, kar olajša bralcem sledenje in razumevanje obravnavane tematike. Skratka, zbornik člankov *Možganskožilne bolezni* je odličen vir informacij, ki združuje jasnost, aktualnost, primerno izrazoslovje in dobro strukturo, zaradi česar lahko služi kot odličen pripomoček za študenta medicine in je nepogrešljiv za vse tiste s širšega medicinskega in nevrološkega področja, ki jih ta problematika zanima in se z njo srečujejo.

Prof. dr. Zvezdan Pirtošek, dr. med., spec. nevrolog  
Predstojnik katedre za nevrologijo Medicinske fakultete Univerze v Ljubljani



Hana Rakuša<sup>1</sup>, Janja Pretnar Oblak<sup>2</sup>

# Uvod v žilno nevrologijo

## *Introduction Into Vascular Neurology*

### IZVLEČEK

KLJUČNE BESEDE: ishemična možganska kap, hemoragična možganska kap, etiologija, epidemiologija

Možganska kap je v Sloveniji in na svetovni ravni vodilni vzrok invalidnosti. V razvitih državah je tretji, v državah v razvoju pa drugi najpogostejši vzrok smrtosti. Delimo jo na ishemično in hemoragično. Ishemična možganska kap v razvitih državah predstavlja približno 85 % vseh možganskih kapi. Etiološko jo razvrščamo s pomočjo klasifikacije TOAST. K hemoragični možganski kapi prištevamo znotrajmožgansko krvavitev, ki predstavlja približno 10 % vseh kapi, in subarahnoidno krvavitev, ki predstavlja 5 % kapi. Možganska venska tromboza predstavlja redkejši vzrok možganske kapi (0,5 % kapi) in prizadene predvsem mlajše bolnike.

### ABSTRACT

KEY WORDS: ischemic stroke, haemorrhagic stroke, etiology, epidemiology

Stroke represents the most common cause of disability in Slovenia as well as worldwide, the second most common cause of death in developing, and the third most common cause of death in developed countries. It can be divided into two types: ischemic and haemorrhagic. Ischemic stroke constitutes approximately 85% of strokes, its etiological subtypes are further denoted by the TOAST classification. Haemorrhagic stroke includes intracerebral haemorrhage, which represents approximately 10%, and subarachnoid haemorrhage, which constitutes approximately 5% of strokes. Cerebral sinus thrombosis is a rarer cause of stroke (0.5% of strokes) that predominantly affects the younger population.

<sup>1</sup> Hana Rakuša, štud. med., Medicinska fakulteta, Univerza v Ljubljani, Vrazov trg 2, 1000 Ljubljana

<sup>2</sup> Prof. dr. Janja Pretnar Oblak, dr. med., Nevrološka klinika, Univerzitetni klinični center Ljubljana, Zaloška cesta 2, 1000 Ljubljana; Katedra za nevrologijo, Medicinska fakulteta, Univerza v Ljubljani, Zaloška cesta 2, 1000 Ljubljana: janja.pretnar@kclj.si

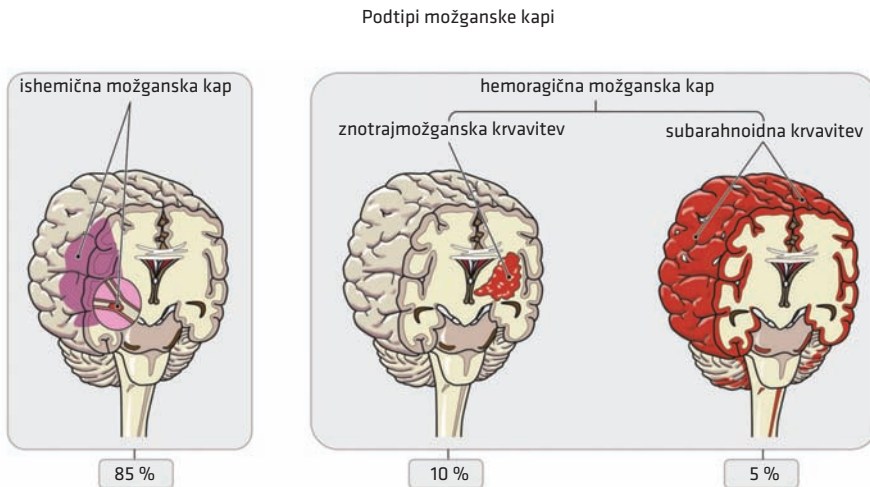
## OPREDELITEV

Možganska kap je glede na definicijo Svetovne zdravstvene organizacije (World Health Organization, WHO) iz leta 1980 opredeljena kot nenadno nastali žariščni, difuzno-globalni ali napredujoč nevrološki izpad, ki traja več kot 24 ur ali vodi v smrt, edini verjetni vzrok zanj pa je žilni. Ameriško združenje za srce in možgansko kap (American Heart Association, American Stroke Association, AHA/ASA) si zaradi napredka pri diagnostiki in zdravljenju prizadeva za posodobljeno, razširjeno definicijo, ki poleg klinične slike upošteva tudi prikaz možganske kapi z nevroradiološkimi preiskavami (1). Novejše definicije WHO in Evropsko združenje za možgansko kap (European Stroke Organization, ESO) nista podprli, saj vključuje asimptomatske primere ishemične možganske kapi (IMK) in hemoragične možganske kapi (HMK).

Možganska kap je najpomembnejša nevrološka urgenca, ki zaradi dolgotrajnih posledic in omejenega časovnega okna za vzročno zdravljenje zahteva prednostno obravnavo (2).

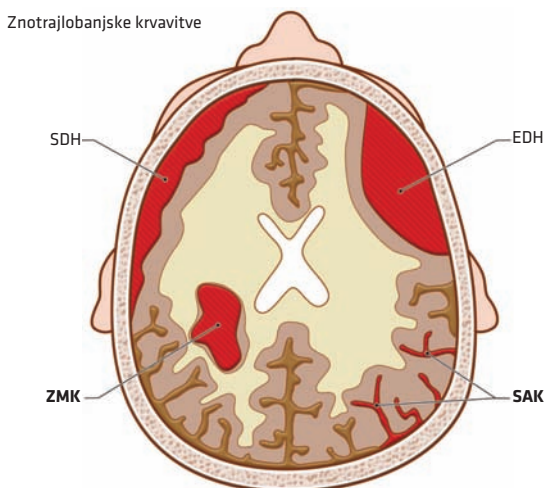
## ETIOLOGIJA MOŽGANSKE KAPI

Termin možganska kap se nanaša tako na ishemični možganski infarkt kot na spontano (netravmatsko) možgansko krvavitev (slika 1.1) (1–3). Podtipi se razlikujejo glede na vzrok – etiologijo. Med HMK prištevamo znotrajmožgansko krvavitev (ZMK) in subarahnoidno krvavitev (SAK) (slika 1.2). Poseben podtip možganske kapi je tudi možganska venska tromboza (MVT).



Delež vseh možganskih kapi

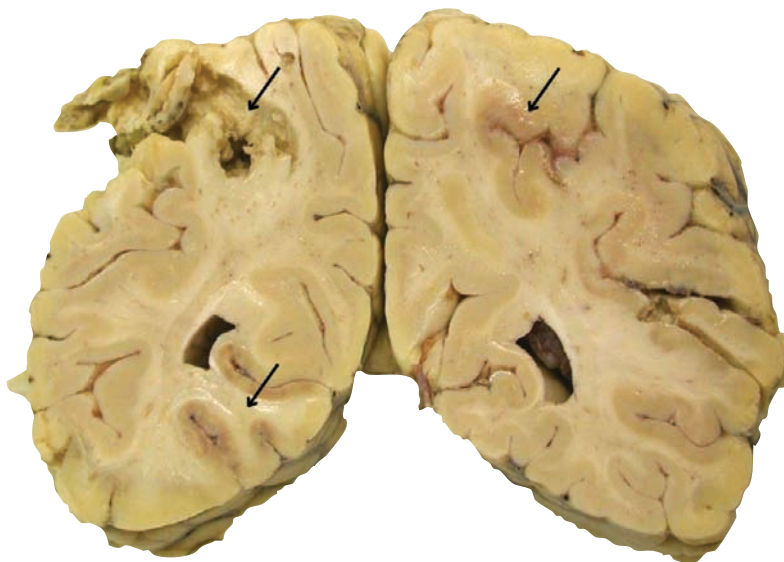**Slika 1.1.** Podtipi možganske kapi.



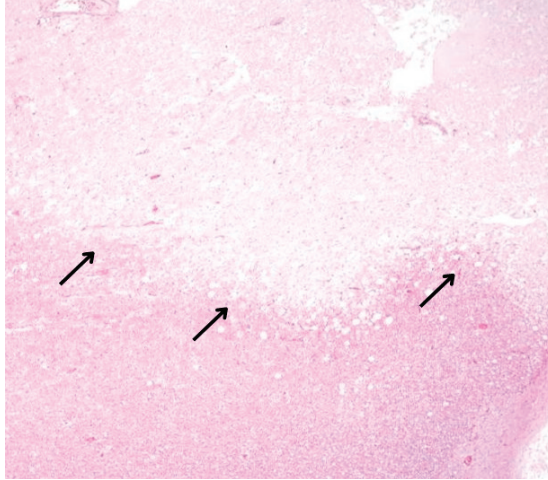
**Slika 1.2.** Hemoragična možganska kap (HMK). K HMK prištevamo znotrajmožgansko krvavitev (ZMK), pri kateri gre za krvavitev v možganski parenhim, in subarahnoidno krvavitev (SAK), ki pomeni krvavitev med arahnoido in pio mater. Epiduralni hematoma (EDH), ki nastane med duro in lobanjo, in subduralni hematoma (SDH), ki nastane med duro in arahnoido, sta običajno posledica poškodbe, nista spontana in ju zato ne štejemo med kapi.

### Ishemična možganska kap

Glavni razlog za nastanek IMK je motnja dotoka krvi, ki vodi v poškodbo možganskega tkiva (slika 1.3, slika 1.4).



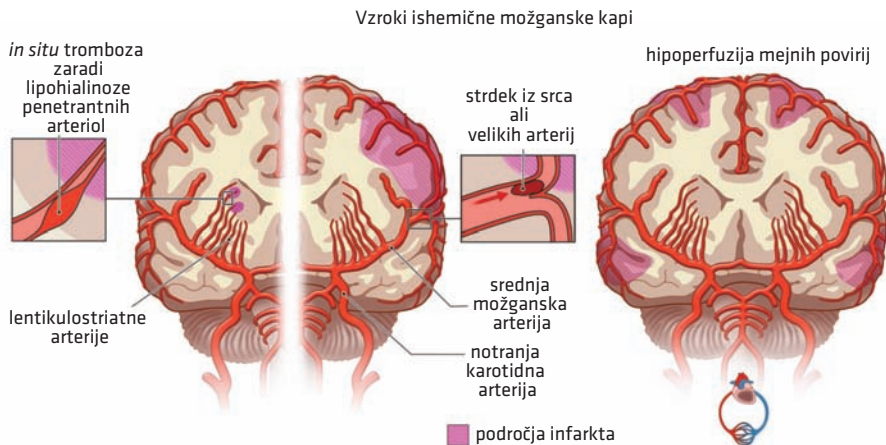
**Slika 1.3.** Makroskopski preparat ishemične možganske kapi. Vidna so tri področja (puščice) ishemičnega infarkta kortikalno-subkortikalno obojestransko okcipitalno. Infarkt, ki je na sliki levo zgoraj, je starejši. Sveži infarkta pa sta na sliki vidna levo spodaj in desno zgoraj.



**Slika 1.4.** Mikroskopski preparat ishemične možganske kapi. Ostra meja (puščice) ločuje neprizadeto možgano vino spodaj in področje akutnega ishemičnega infarkta zgoraj.

Patofiziološko gledano do ishemiije najpogosteje pride zaradi (slika 1.5) (3):

- embolizmov iz srca ali arterio-arterijskih embolizmov, ki pogosteje povzročijo IMK s prizadetostjo možganske skorje, ali
- *in situ* tromboze arterij; tipično (ne pa nujno) gre za majhne penetrantne arterije in posledične lakunarne infarkte (do 1,5 cm velike), pretežno v globljih predelih možganov, ali
- hipoperfuzije, ki najpogosteje ogroža možgansko tkivo mejnih povirij.



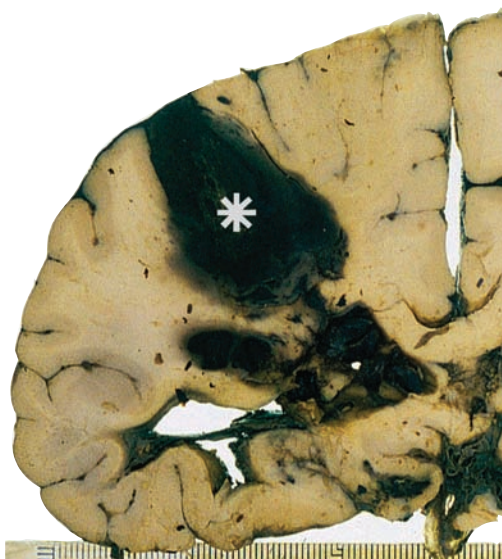**Slika 1.5.** Videz ishemične možganske kapi glede na etiologijo. Prikaz žil je zgolj shematski.

S poglobljeno diagnostiko lahko opredelimo tudi manj pogoste, a poznane vzroke IMK, ki so značilni predvsem za mlajšo populacijo. Kljub temu ostane 20–30 % IMK nepojasnjenih, pogosteje pri mlajših bolnikih (3).

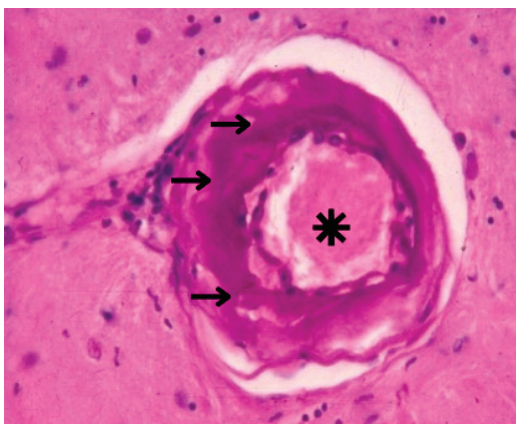
## Znotrajmožganska krvavitev

Večina ZMK nastane zaradi razpoka parenhimske žilne strukture (slika 1.6). V večini primerov gre za t. i. primarne ZMK, ki so posledica razpoka bolezensko spremenjenih parenhimskih arteriol (4).

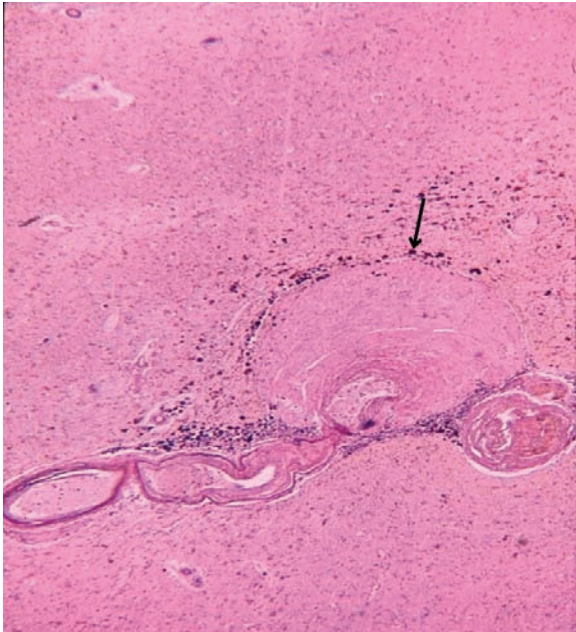
Pri bolnikih z arterijsko hipertenzijo pride do lipohialinoze penetrantnih arteriol (slika 1.7), ki lahko vodi do nastanka Charcot-Bouchardovih mikroanevrizem (slika 1.8) in posledično do krvavitev v globokih predelih možganov. Lipohialinozna arteriopatija lahko po drugi strani vodi tudi do stenoze, tromboze in okluzije penetrantnih arteriol ter posledičnih lakunarnih IMK, ki torej nastajajo na istih predilekcijskih mestih kot hipertenzivna ZMK (3, 4).



**Slika 1.6.** Makroskopski preparat znotrajmožganske krvavitve. V levem delu slike je kortikosubkortikalno viden hematoma (zvezdica), ki je nastal ob krvavitvi zaradi obsežne možganske amiloidne angiopatije.



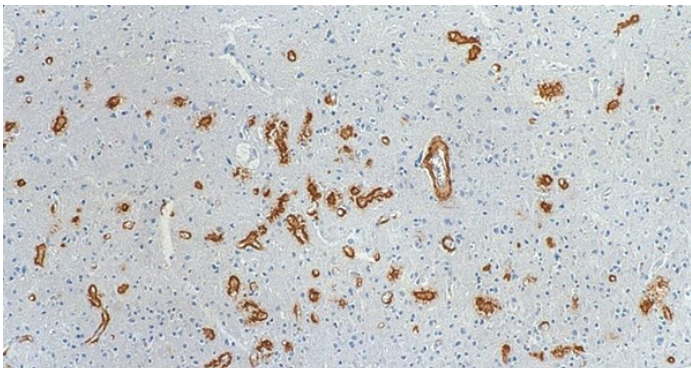
**Slika 1.7.** Arteriolohialinoza. Vidna je izguba normalne strukture žilne stene (puščice); opazni sta izginotje gladke mišičnine in zožitev lumna (zvezdica).



**Slika 1.8.** Charcot-Bouchardova mikroanevrizma, z izbočenjem žilne stene. Izbočen del je zaradi predhodne organizacije izpolnjen z vezivom. Temno rjav zrnčast pigment v okolici anevrizme je hemosiderin (puščica) po drobnih starejši krvavitvi.

Primarne ZMK lahko nastanejo tudi kot posledica možganske amiloidne angiopatije (angl. *cerebral amyloid angiopathy*, CAA) (slika 1.9), še posebej pri starejših. Za razliko od lipohialinoze CAA pogosteje prizadene subkortikalne arteriole in povzroči ZMK v področju možganske skorje (t. i. lobarna ZMK) (4).

Sekundarne ZMK nastanejo zaradi strukturnih žilnih nepravilnosti v možganih (npr. žilnih nepravilnosti, patološkega žilja tumorja, vaskulitisa) ali motnje koagulacije (4).

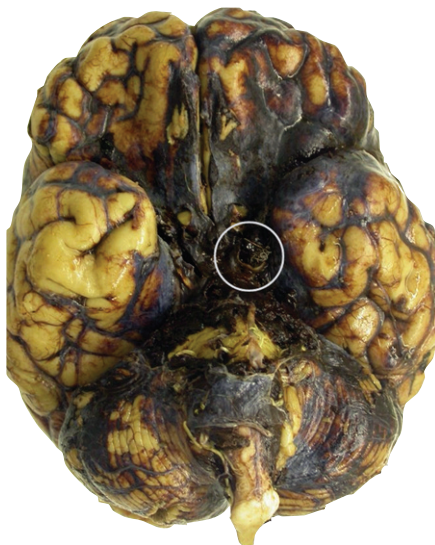

**Slika 1.9.** Imunohistokemično barvanje amiloida  $\beta$ . Amiloid  $\beta$  (rjavo obarvanje) se pri možganski amiloidni angiopatiji nalaga v številnih stenah majhnih kortikalnih žil.

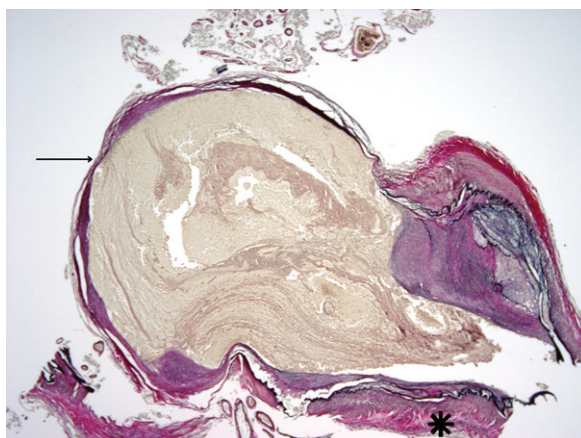


## Subarahnoidna krvavitev

Spontana oz. netravmatska SAK je v večini primerov arterijska krvavitev v slabo omejen subarahnoidni prostor, ki povzroči draženje možganskih ovojnic, lahko pa tudi nenadno povišanje znotrajlobanjskega tlaka. V 85 % primerov je SAK posledica razpoka možganske anevrizme (MA) (slika 1.10, slika 1.11). Večinoma gre za jagodičaste MA, ki nastanejo na razcepiščih arterij. MA je sicer pridobljena žilna nepravilnost, ki je lahko genetsko pogojena. Vsi dejavniki, ki vplivajo na njen nastanek ali nagnjenost k razpoku, pa niso raziskani (5).



**Slika 1.10.** Subarahnoidna krvavitev. Na sliki je v področju leve zadnje komunikantne arterije vidna razpočena anevrizma z žičnatim materialom po predhodnem endovaskularnem zdravljenju (obkroženo). Ob anevrizmi je na dveh mestih viden lumen arterije, iz katere anevrizma izhaja (ortotopne arterije).



**Slika 1.11.** Mikroskopski preparat prereza jagodičaste anevrizme in prehod v lumen ortotopne arterije (zvezdica). Stena anevrizme je stanjšana (puščica), propadlo gladko mišičnino je nadomestila fibroza.

## Možganska venska tromboza

MVT predstavlja relativno redek, a pomemben vzrok možganskih kapi, na katerega je treba pomisliti predvsem pri mlajših bolnikih ob prisotnosti dejavnikov tveganja, ki pa so drugačni kot za aterosklerozo. MVT nastane zaradi krvnega strdka v možganskem venskem sistemu. Zaradi venske kongestije lahko vodi v možganski edem oz. venski ishemični ali hemoragični infarkt. Večinoma je posledica prokoagulabilnega stanja ali pa je hormonsko pogojena, najdemo jo predvsem pri ženskah v rodnem obdobju. Dejavnike tveganja za MVT tako predstavljajo jemanje oralnih kontraceptivov, nosečnost, puerperij (obdobje prvih šestih tednov po porodu) in prokoagulabilna stanja, vključno z malignomi in okužbami (6, 7).

## EPIDEMIOLOGIJA

V Sloveniji in na svetovni ravni je možganska kap vodilni vzrok invalidnosti. V razvitem svetu je tretji, v nerazvitem svetu pa drugi najpogostejši vzrok smrti (8).

Po ocenah WHO je leta 2015 zaradi bolezni srca in ožilja v svetovnem merilu umrlo 17,7 milijona ljudi, od česar je bilo približno 6,7 milijona smrti posledica možganske kapi. Tretjina bolnikov je po dogodku utrpela težje trajne posledice. Možganska kap torej ni zgolj zdravstveni, ampak tudi družbeni in ekonomski problem (9).

Vsako leto po svetu beležimo več kot 12 milijonov možganskih kapi, letna incidenca tako znaša okrog 150/100.000 prebivalcev. V Evropi je incidenca možganske kapi med posameznimi državami izrazito variabilna in znaša 95–220/100.000 prebivalcev; višja je na severu in vzhodu, nižja pa na jugu in zahodu Evrope (10).

V Sloveniji se zaradi možganske kapi zdravi okoli 4.400 prebivalcev letno. Povprečno po en nov bolnik utrpi možgansko kap vsaki dve uri. Kljub dobri preventivi in zdravstveni oskrbi možganskožilnih bolezni se število bolnikov ne zmanjšuje bistveno, saj se iz istih razlogov populacija stara. Prepoznamo pa tudi več bolnikov, saj sta se izboljšali ozaveščenost populacije in diagnostična obravnava (11).

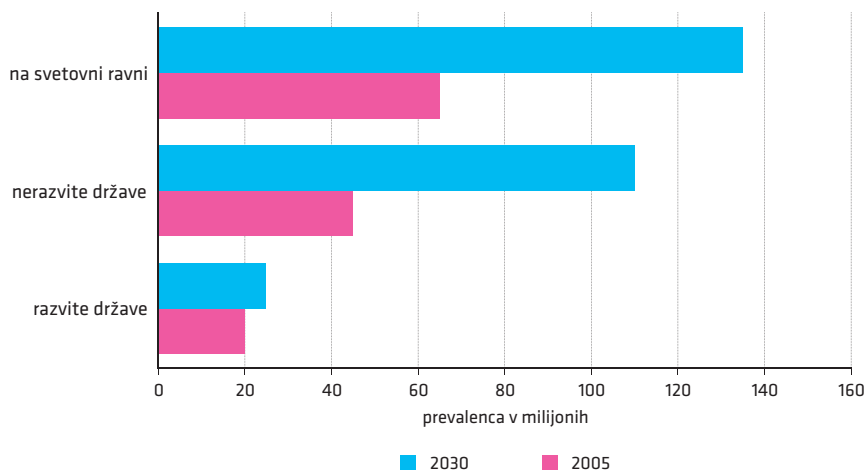
## Ishemična možganska kap

IMK je najpogostejši podtip možganske kapi, saj glede na večletne podatke predstavlja približno 85 % vseh možganskih kapi, incidenca na svetovni ravni znaša 60–100/100.000 prebivalcev; leta 2019 je približno 8 milijonov ljudi po svetu doživelo IMK. Na svetu je istega leta živelo 77 milijonov ljudi, ki so preživelimi IMK. Številka se bo tudi v razvitem svetu v prihodnje še povečala tako zaradi boljše oskrbe bolnikov kot tudi zaradi staranja prebivalstva (slika 1.12).

V nerazvitem delu sveta incidenca narašča, kar je posledica nezdravega življenjskega sloga, epidemije debelosti in sladkorne bolezni tipa 2, arterijske hipertenzije ter nezadostnega zdravstvenega sistema, ki ne obvladuje bremena kroničnih bolezni. (9). Številka se bo tudi v razvitem svetu v prihodnje še povečala tako zaradi boljše oskrbe bolnikov kot tudi zaradi staranja prebivalstva (slika 1.12).

Veljalo je, da IMK pogosteje prizadene moške. Podatki iz leta 2019 pa kažejo, da je delež med spoloma približno enak. Pri moških je incidenca višja v srednjih letih in zgodnji starosti, pri ženskah pa v mladosti in pozni starosti. Moški, ki doživijo IMK, so v povprečju stari 71, ženske pa 77 let.

Smrtnost v prvem letu po IMK je 20–30 %, v prvih petih letih pa do 65 %. Pogosteje je smrtna za ženske, pri njih povzroča tudi težjo invalidnost, predvsem zaradi IMK v višji starosti (9).



**Slika 1.12.** Projekcija prevalenca ishemične možganske kapi (IMK) iz leta 2005 za leto 2030. V milijonih izražena prevalenca IMK leta 2005 in leta 2030 v razvitih in nerazvitih deželah ter globalno. Celokupno število preživelih bolnikov po IMK se bo med letoma 2005 (65 milijonov preživelih) in 2030 (135 milijonov preživelih) predvidoma podvojilo (11).

### Znotrajmožganska krvavitev

Incidenca ZMK na svetovni ravni znaša 30/100.000 prebivalcev. V Evropi znaša 10–30/100.000 prebivalcev. V razvitih državah, kamor prištevamo tudi Republiko Slovenijo, znaša delež ZMK torej približno 10 % vseh možganskih kapi (11). Delež v nerazvitih državah je zaradi pomanjkanja preventive, kot omenjeno, višji in znaša 30 %, kar sovпада z incidenco 30–50/100.000 prebivalcev. Leta 2019 je ZMK doživelo 3,5 milijona ljudi, na svetu pa je živel 20 milijonov ljudi, ki so preživel ZMK.

ZMK se lahko pojavi v vseh starostnih obdobjih, incidenca s starostjo strmo narašča, povprečna starost obolelih pa je nižja kot pri IMK, saj znaša 63 let za moške ter 65 let za ženske. ZMK je pogostejša pri moških (55 % vseh ZMK) in pri nekavkazijski populaciji. Smrtnost je višja kot pri IMK, v prvih 30 dneh po dogodku znaša 40–50 %, po enem letu pa tudi 65 %, pogosteje je usodna za ženske (5, 10).

### Subarahnoidna krvavitev

SAK predstavlja 5 % vseh možganskih kapi, njena incidenca znaša 2–16/100.000 prebivalcev. Letno prizadene 1,2 milijona ljudi, na svetu pa je leta 2019 živel 8,2 milijona ljudi, ki so preživel SAK.

SAK je pogostejša pri ženskah (57 % vseh bolnikov), 28 % bolnikov je mlajših od 50 let, kar 73 % pa je mlajših od 70 let. Smrtnost v prvih tednih po dogodku znaša 40 % in se ne razlikuje glede na spol.

### Možganska venska tromboza

MVT predstavlja relativno redek (0,5–1 % vseh MK, 0,3–1/100.000 prebivalcev) podtip možganske kapi. Je šestkrat pogostejša pri ženskah. Razmerje med spoloma se nekoliko

izenači v starosti, ko je nastanek MVT povezan s prisotnostjo malignomov. Povprečna starost bolnikov je 37 let, manj kot 10 % bolnikov je starejših od 65 let. Smrtnost MVT je ob postavitvi diagnoze in zdravljenju 5 % (7).

## ZAKLJUČEK

Možganska kap je v svetovnem merilu najpogostejši vzrok invalidnosti in pomemben vzrok smrtnosti. V razvitem svetu je incidenca predvsem zaradi staranja prebivalstva še vedno v porastu. V državah v razvoju je rast incidence še izrazitejša in jo pripisujemo nezdravemu življenjskemu slogu, epidemiji kroničnih bolezni in nezadostnemu zdravstvenemu sistemu. Celokupno število preživelih bolnikov se bo glede na leto 2005 do leta 2030 predvidoma podvojilo, zato možganska kap predstavlja velik javnozdravstveni problem.

## POUDARKI POGlavJA

- IMK glede na dolgoletno povprečje predstavlja približno 85 % vseh možganskih kapi, HMK pa 15 % (10 % ZMK in 5 % SAK).
- Evropske incidence so po podatkih zelo variabilne in znašajo 80–100/100.000 prebivalcev za IMK, 10–30/100.000 prebivalcev za ZMK in 2–16/100.000 prebivalcev za SAK.
- Smrtnost je višja pri HMK kot pri IMK.
- Incidenca možganske kapi se viša predvsem v državah v razvoju, kjer je primarna preventiva slabše razvita.
- Kljub dobri oskrbi prevalenca možganske kapi v razvitih državah ne pada; vsaj delno na račun staranja prebivalstva.

---

## LITERATURA

1. Aho K, Harmsen P, Hatano S, et al. Cerebrovascular disease in the community: Results of a WHO collaborative study. *Bull World Health Organ.* 1980; 58 (1): 113–30.
2. Sacco RL, Kasner SE, Broderick JP, et al. An updated definition of stroke for the 21st century: A statement for healthcare professionals from the American Heart Association/American Stroke Association. *Stroke.* 2013; 44 (7): 2064–89.
3. Tadi P, Lui F. Ischemic Stroke. [internet]. Treasure Island, Florida: StatPearls Publishing; 2022 [posodobljeno 2022 May 15; citirano 2022 Jul 5]. Dostopno na: <https://www.ncbi.nlm.nih.gov/books/NBK535369/>
4. Unnithan AKA, M Das J, Mehta P. Hemorrhagic stroke [internet]. Treasure Island, Florida: StatPearls Publishing; 2022 [citirano 2022 Jul 5]. Dostopno na: <https://www.ncbi.nlm.nih.gov/books/NBK559173/>
5. Ziu E, Mesfin FB. Subarachnoid Hemorrhage. [internet]. Treasure Island, Florida: StatPearls Publishing; 2022 [citirano 2022 Jul 5]. Dostopno na: <https://www.ncbi.nlm.nih.gov/books/NBK441958/>
6. Behrouzi R, Punter M. Diagnosis and management of cerebral venous thrombosis. *Clin Med (Lond).* 2018; 18 (1): 75–9.
7. Ulivi L, Squitieri M, Cohen H, et al. Cerebral venous thrombosis: A practical guide. *Pract Neurol.* 2020; 20 (5): 356–67.
8. GBD 2019 Diseases and Injuries Collaborators. Global burden of 369 diseases and injuries in 204 countries and territories, 1990–2019: A systematic analysis for the Global Burden of Disease Study 2019. *Lancet.* 2020; 396 (10258): 1204–22.
9. WHO: Cardiovascular diseases (CVDs) [internet]. Geneva: World Health Organization; c2022 [citirano 2022 Sep 28]. Dostopno na: [https://www.who.int/news-room/fact-sheets/detail/cardiovascular-diseases-\(cvds\)](https://www.who.int/news-room/fact-sheets/detail/cardiovascular-diseases-(cvds))
10. Truelsen T, Piechowski-Józwiak B, Bonita R, et al. Stroke incidence and prevalence in Europe: A review of available data. *Eur J Neurol.* 2006; 13 (6): 581–98.
11. Švigelj V. Fibrinolitično zdravljenje pri ishemični možganski kapi in novosti pri možganski krvavitvi. Strokovni seminar Predbolnišnična obravnava urgentnega nevrološkega bolnika 2004 Nov 19; Laško, Slovenija: Zbornica zdravstvene in babiške nege Slovenije; 2004.

Hana Rakuša<sup>1</sup>, Janja Pretnar Oblak<sup>2</sup>

# Univerzalni pristop k obravnavi bolnika z možgansko kapjo

## *The Universal Approach to Treating a Stroke Patient*

### IZVLEČEK

KLJUČNE BESEDE: možganska kap, akutni žariščni nevrološki izpad, revaskularizacija, nevrološke lestvice, enota za možgansko kap, telemedicina, rehabilitacija

Možganska kap je najpogostejše nevrološko nujno stanje, ki ga je zaradi nenadnega začetka žariščnega nevrološkega izpada v večini primerov možno že klinično ločiti od drugih stanj. Za doseganje optimalnega izida in zmanjševanje dolgoročnih posledic je ključno pravočasno zdravljenje v skladu z uveljavljenimi smernicami. V nujni ambulanti je treba najprej stabilizirati bolnikove vitalne funkcije, z nevrološkimi lestvicami oceniti njegovo prizadetost in pridobiti podatek o času začetka nevrološke simptomatike. Pri odločanju o vzročnem zdravljenju so nujne nevroradiološke slikovne preiskave, ki omogočajo opredelitev podtipa možganske kapi ter stopnjo okvare možganovine. S telemedicino sta kakovostna oskrba in boljši izid zdravljenja dostopna tudi bolnikom, obravnavanim izven terciarnih centrov. V subakutnem obdobju je bistveno zdravljenje v specializirani enoti za možgansko kap, kjer zagotovimo preživetje možganovine, ki še ni nepovratno poškodovana. Za omejevanje dolgoročnih posledic je smiselna tudi zgodnja in dolgotrajna večdisciplinarna nevrorehabilitacija.

### ABSTRACT

KEY WORDS: stroke, acute focal neurological deficit, revascularisation, neurological scales, stroke unit, telemedicine, rehabilitation

A stroke is the most urgent neurological condition, characterized by its acute onset. To ensure optimal outcomes and the prevention of long-term deficits, it is quintessential to implement timely management based on credible guidelines. In the emergency department, patients need to be stabilized and the severity of their stroke must be evaluated with neurological scales; the time frame of their symptoms should also be established. Neuro-radiological methods are necessary to determine the type of stroke. As such, they provide important information essential to decision-making on causal treatment. Telemedicine can ensure quality of care and optimum outcomes for those patients that cannot access tertiary centres. During the subacute stage of the stroke, it is necessary to treat patients in specialized stroke units in order to preserve brain parenchyma that has not been irreversibly damaged. In addition, patients also greatly benefit from both acute and long-term multidisciplinary neurorehabilitation.

<sup>1</sup> Hana Rakuša, štud. med., Medicinska fakulteta, Univerza v Ljubljani, Vrazov trg 2, 1000 Ljubljana

<sup>2</sup> Prof. dr. Janja Pretnar Oblak, dr. med., Nevrološka klinika, Univerzitetni klinični center Ljubljana, Zaloška cesta 2, 1000 Ljubljana; Katedra za nevrologijo, Medicinska fakulteta, Univerza v Ljubljani, Zaloška cesta 2, 1000 Ljubljana; janja.pretnar@kclj.si

## UVOD

Možganska kap je najpogostejše nevrološko nujno stanje, ki zahteva pravočasno prepoznavo in ukrepanje, saj je učinkovito vzročno zdravljenje možno le v omejenem časovnem obdobju (priloga 1). S kliničnim pregledom ne moremo zanesljivo ločiti med ishemično možgansko kapjo (IMK) in znotrajmožgansko krvavitvijo (ZMK). Klinično se subarahnoidna krvavitev (SAK) značilno razlikuje od ZMK in IMK, vendar prav tako zahteva urgentno nevrološko obravnavo (priloga 2).

V primeru IMK je sprva nekrotično in nepovratno okvarjeno le osrednje območje povirja prizadete žile, tj. umbra, okoli katerega se nahaja območje potencialno še vitalnega tkiva, tj. penumbra. Možgani so na akutno ishemijo veliko bolj občutljivi kot drugi organi, zato je treba z zdravljenjem začeti čim prej. Ponovna vzpostavitev pretoka (revaskularizacija) omogoča preprečitev širjenja nepovratne ishemične poškodbe na še vitalno penumbro (1). Če gre za ZMK, je treba preprečiti njeno povečanje in ohraniti vitalnost tkiva ob mestu krvavitve. Hitra postavitev diagnoze SAK omogoči pravilno ukrepanje in prepreči pogoste ter nevarne zaplete.

Vsakega bolnika z nastopom nenadno nastalega žariščnega izpada ali z nenadnim glavobolom je treba obravnavati, kot da ima možgansko kap, dokler ni dokazano nasprotno. Diagnoze žal ni možno postaviti s preprostim laboratorijskim testom, ampak temelji na natančni anamnezi, nevrološkem pregledu in nevroradioloških preiskavah (1, 2).

## KLINIČNA SLIKA

Pri bolniku z nenadnim žariščnim nevrološkim izpadom, nenadnim glavobolom in/ali motnjo zavesti predpostavimo, da gre za žilni dogodek, dokler ne dokažemo drugače. V anamnezi ali heteroanamnezi poskušamo opredeliti začetek in trajanje težav, prepoznati dejavnike tveganja, izvedeti več o pridruženih boleznih (demenca, alkoholizem, boleznii jeter in krvi itd.) in zdravlilih (antikoagulacijsko zdravljenje).

## Časovni potek

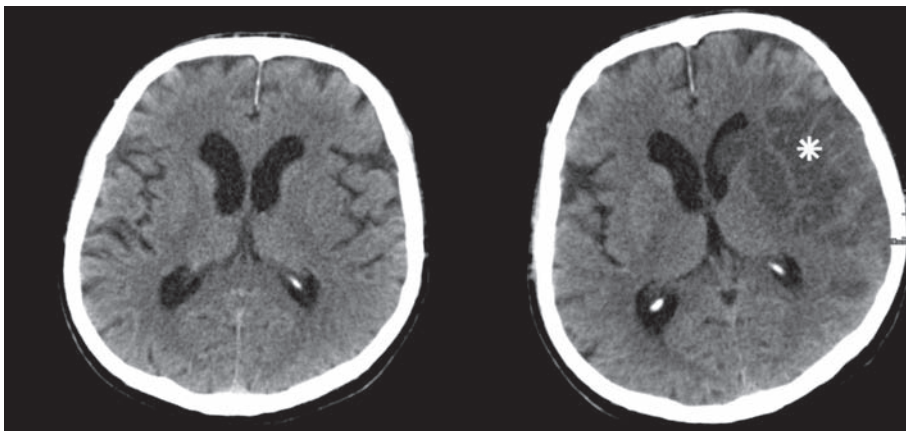
Skupna lastnost vseh podtipov možganske kapi je akuten začetek. Ravno akuten začetek največkrat omogoča ločevanje možganske kapi od drugih stanj. Pri vsakem bolniku je treba natančno opredeliti začetek, obseg in časovni potek simptomov, ki lahko vztrajajo v enakem obsegu, možna pa so tudi izboljšanja in poslabšanja (1).

V prvih 24 urah je postopno poslabšanje najznačilnejše za ZMK, simptomi pa se lahko začnejo izboljševati šele po daljšem časovnem intervalu, ko se kri in okolni edem resorbirata. Po drugi strani se v prvih 24 urah simptomi IMK pogosto izboljšajo, saj se tromb v zamašeni arteriji premakne ali razgradi. Časovni potek sicer ni patognomoničen za tip možganske kapi. Tudi pri IMK namreč lahko pride do postopnega poslabšanja simptomatike zaradi nastanka možganskega edema (slika 2.1). Natančna postavitev diagnoze samo na podlagi časovnega poteka klinične slike torej ni mogoča.

Za izvajanje intravenske trombolize (IVT) pa tudi endovaskularnega zdravljenja je ključno, da natančno poznamo čas pričetka nevrološke simptomatike. Najbolj zanesljivo je, če podatke pridobimo od oseb, ki so bile priča dogodku (1, 2).

## Žariščni nevrološki izpad

Značilnost IMK in ZMK je nenaden nastanek žariščnega nevrološkega izpada, pri SAK pa žariščnih izpadov praviloma ni. V okviru žariščnega nevrološkega izpada imamo lahko kortikalno prizadetost, ki je tipična za embolične IMK, ni pa značilna za lakunarne IMK in večino ZMK (1, 2).



**Slika 2.1.** Edem ob nastopu akutne ishemične možganske kapi. Leva slika prikazuje prvotni CT brez demarkirane ishemiije, ki je bil posnet ob nastopu simptomatike. Desna slika prikazuje kontrolni CT, ki je bil posnet po 24 urah. Vidno je hipodenzno področje demarkirane sveže ishemiije, ki zajema večji del povirja leve srednje možganske arterije (zvezdica). Področje je edematozno; meja med sivo in belo možganovino je zabrisana. Levi lateralni ventrikel je zmerno iztisnjen.

## Motnja zavesti

Motnja zavesti je pogosta posledica SAK, tipično pa bolnik z IMK ali manjšo ZMK nima motnje zavesti (izjema je npr. zapora bazilarne arterije ali ZMK v možganskem deblu). Do motnje zavesti sicer pride tudi ob povišanju znotrajlobanjskega tlaka zaradi obsežne ZMK ali IMK z obsežnim možganskim edemom (1–3).

## Povišan znotrajlobanjski tlak

Znotrajlobanjski prostor je omejen in razmeroma tog. Povišanje znotrajlobanjskega tlaka do določene mere lahko blažijo večja začetna podajnost kraniospinalnega prostora, ki ji sledita premik likvorja in venske krvi izven lobanjskega prostora. Pri akutnih stanjih, kot je možganska kap, kompenzacijski mehanizmi omogočajo povečanje znotrajlobanjskega volumna za največ 50 ml; če je volumen večji, pa znotrajlobanjski tlak eksponentno narašča in povzroči nastanek možganske herniacije, ki ima glede na lokacijo značilno klinično sliko (tabela 2.1, slika 2.2) (3).

Nespecifični simptomi in znaki povišanega znotrajlobanjskega tlaka so: glavobol, motnje zavesti, bruhanje, papiloedem, bradikardija, povišan krvni tlak in Cheyne-Stokesovo dihanje; zadnji trije sestavljajo Cushingovo triado. Ukleščenje ventrikularnega sistema vodi v akutni hidrocefalus.

## Diferencialne diagnoze

Med oponašalce možganske kapi spadajo Toddova pareza po epileptičnem napadu, migrenska avra, sinkopa, hipoglikemija, metabolna encefalopatija, zastrupitev z drogami, tumorji, poškodbe in nekatere manj pogoste diagnoze.

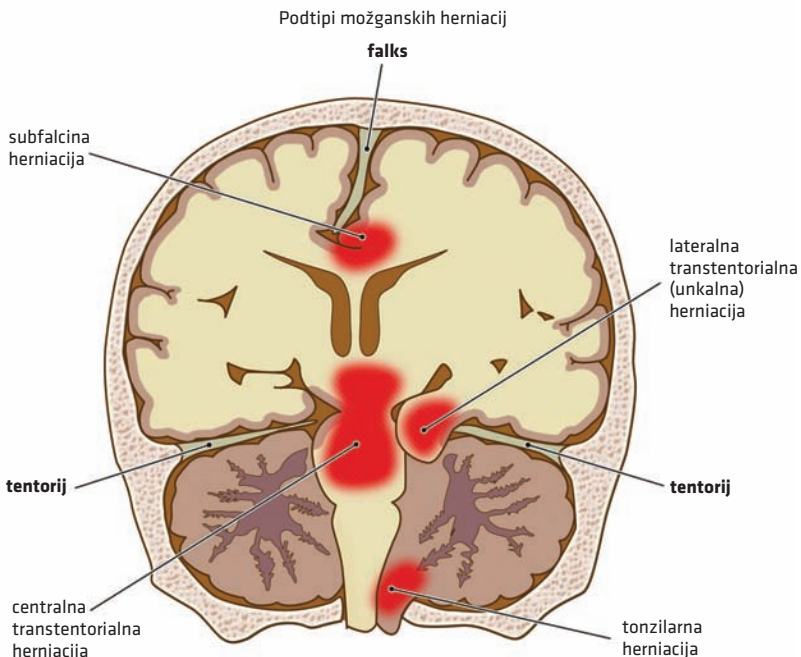
Za možgansko kap je značilen izrazito akuten nastop simptomov, pri večini ostalih diferencialnih diagnoz pa je začetek počasnejši, pogosta je prodromalna simptomatika in spremljajoči simptomi, ki niso značilni za možgansko kap. Občasno je za razlikovanje potrebna MR glave v akutni fazi.

Ne glede na možne oponašalce je ob vsakem sumu na možgansko kap bolnika treba obravnavati, kot da jo ima, dokler ne dokažemo drugače (4)!

**Tabela 2.1.** Možganske herniacije.

<b>Oblika herniacije</b>	<b>Patološko dogajanje</b>	<b>Simptomi in znaki</b>
<b>Subfalcina herniacija</b>	Cinguladni girus se pomakne pod falks. Prekine se lahko pretok po sprednji možganski arteriji, kar povzroči infarkt paramedianega dela skorje.	<ul style="list-style-type: none"> <li>• kontralateralna pareza noge</li> </ul>
<b>Lateralna transtentorialna (unkalna) herniacija</b>	Ob tentorij se ukleščijo: <ul style="list-style-type: none"> <li>• okulomotorični živec (uni- ali bilateralno) in/ali</li> <li>• kontralateralni možganski pedunkel.</li> </ul>	<ul style="list-style-type: none"> <li>• uni- ali bilateralno razširjena nereaktivna zenica</li> <li>• prizadeta bulbomotorika</li> <li>• hemipareza na ipsilateralni strani lezije (Kernochanov znak)</li> </ul>
<b>Centralna transtentorialna herniacija</b>	Pomik možganskega debla skozi incizuro tentorija povzroča vensko kongestijo in drobne Duretove krvavitve.	<ul style="list-style-type: none"> <li>• izguba zeničnih refleksov</li> <li>• dekortikacijska drža<sup>a</sup>, ki napreduje v decerebracijsko<sup>a</sup></li> <li>• prenehanje dihanja in možganska smrt</li> </ul>
<b>Tonzilarna herniacija</b>	Povišan tlak v zadajšnji možganski kotanji vodi v pomik tonzil malih možganov skozi foramen magnum, nastanek akutnega hidrocefalusa, po navadi je pridružena transtentorialni herniaciji.	<ul style="list-style-type: none"> <li>• decerebracijska drža<sup>a</sup></li> <li>• dihalni in srčni zastoj</li> </ul>

<sup>a</sup> Dekortikacijska drža praviloma nakazuje lezijo nad rdečim jedrom (lat. *nucleus ruber*), decerebracijska drža pa lezijo na ravni ali kavalno od rdečega jedra.



**Slika 2.2.** Anatomska umestitev podtipov možganskih herniacij. S krepkim tiskom so označene duplikature dure mater.



## **OBRAVNAVA V URGENTNI AMBULANTI**

Glede na neobhodnost preiskav pri terapevtskem odločanju je za čim hitrejšo obravnavo pri kandidatih za revaskularizacijsko zdravljenje bistvena najava pacienta, kar posledično omogoča tudi boljši izid. Prihod bolnika s sumom na možgansko kap je zato treba že na terenu čim prej najaviti urgentnemu centru, da se zagotovi takojšnja klinično in radiološko obravnavo (priloga 1).

## **Stabilizacija in priprava na diagnostiko in zdravljenje**

V okviru splošnega kliničnega pregleda ocenimo zavest in dihanje, zmerimo krvni tlak in določimo srčno frekvenco. Vsakemu bolniku je treba najprej stabilizirati vitalne funkcije in ga pripraviti za diagnostiko ter zdravljenje. Pri vitalno ogroženem bolniku uberemo stopenjski pristop ABCDE (angl. *airway, breathing, circulation, disability, exposure*). Zaradi potrebe po hitri izvedbi in pravočasni diagnozi je v večjem timu možno izvajati več korakov hkrati; med jemanjem anamneze je možno npr. odvzeti še kri in izmeriti krvni tlak (2).

Že pred odločitvijo o vzročnem zdravljenju so možni naslednji enostavni ukrepi, s katerimi zagotovimo sproščeno dihalno pot in hemodinamsko stabilizacijo ter tako vsaj začasno izboljšamo bolnikovo stanje (4):

- Dodajanje kisika pri bolnikih s hipoksijo za vzdrževanje nasičenosti periferne krvi s kisikom nad 94 % (izboljša možnost preživetja penumbre).
- Ležanje na ravni podlagi lahko precej izboljša prekrvitev možganov. Pri bolnikih, ki bruhaajo ali imajo disfagijo in s tem nevarnost aspiracije, lahko bolnik leži na boku z vzglavjem, dvignjenim za 30°.
- Vzpostavitev intravenskega kanala in infuzija fiziološke raztopine v bolusu 500 ml.
- Spremljanje krvnega tlaka in pulza; pred postavitvijo diagnoze krvnega tlaka ne nižamo, razen če so sistolične vrednosti nad 200 mmHg.
- Intubacija, če pride do padca nasičenosti periferne krvi s kisikom ali motnje zavesti (ocena po Glasgowski lestvici nezavesti  $\leq 8$ ). Pri intubiranih bolnikih sicer ne moremo ocenjevati nevroloških simptomov, zato je pred uvedbo ukrepa nujen razmislek.

## **Ocena nevrološke in funkcionalne prizadetosti z uporabo lestvic**

Ker se klinična slika v akutnem obdobju lahko drastično spreminja, so za oceno statusa pri bolniku z akutno možgansko kapjo poleg klasičnega opisa nevrološkega statusa v uporabi tudi specifične lestvice (2, 4, 5):

- Glasgowska lestvica nezavesti (Glasgow Coma Scale, GCS) za oceno zavesti (priloga 3),
- lestvica nacionalnega zdravstvenega inštituta za možgansko kap (National Institutes of Health Stroke Scale, NIHSS) – za oceno nevrološke prizadetosti pri bolnikih z IMK ali ZMK (priloga 4) in
- prilagojena Rankinova lestvica (Modified Rankin Scale, mRS) – za oceno funkcionalne prizadetosti (priloga 5).

Najpomembnejši napovedni dejavnik za izhod bolezni je prizadetost bolnika pred začetkom zdravljenja. Ker se klinična slika spreminja, je treba ocene ponavljati v rednih časovnih intervalih; 24 ur po revaskularizacijskem ali drugem zdravljenju, ob zaključku hospitalizacije in tri mesece po možganski kapi (2, 6, 7).

## Laboratorijska diagnostika

Pri bolniku s sumom na možgansko kap je treba zaradi čim prejšnje možnosti za izvedbo IVT izmeriti delni tromboplastinski čas z mednarodnim umerjenim razmerjem (angl. *international normalized ratio*, INR), običajno izmerimo tudi raven glukoze v krvi (sicer ni pogoj za IVT, lahko pa hipoglikemija oponaša simptome možganske kapi) in število trombocitov v krvi (na izvid preiskave ne čakamo, pač pa v primeru vrednosti  $< 100 \times 10^9/l$  zaradi povečanega tveganja za krvavitev ustavimo IVT) (7).

Praviloma odvezamo kri za širšo laboratorijsko diagnostiko, pred IVT pa je nujno pridobiti zgolj podatek o INR in trombocitih, če obstaja sum na trombocitopenijo.

## Nevroradiološka diagnostika

V akutni fazi možganske kapi je obvezna preiskava nativni CT glave. Ta zanesljivo prikaže prisotnost krvi, ki je hiperdenzna, in je zato preiskava izbora za ZMK in SAK, IMK pa prikaže šele s časovnim zamikom, saj v zgodnjem obdobju CT običajno ne prikaže ishemičnih sprememb ali pa so te le subtilne (tabela 2.2). Postavitev diagnoze akutne IMK tako ostaja predvsem klinična (4).

Po opravljenem nativnem CT glave ob sumu na IMK opravimo tudi CT-angiografijo možganskih in vratnih arterij, ki lahko prikaže zaprtje večjih možganskih arterij ter omogoči opredelitev kandidatov za endovaskularno zdravljenje. CT-angiografijo možganskih arterij opravimo tudi pri vseh bolnikih s SAK. Le izjemoma pa je v akutni fazi CT-angiografija potrebna pri bolnikih z ZMK, kri namreč zakrije prisotnost druge patologije (npr. tumorja ali kavernoma). Za CT-angiografijo se v akutni fazi odločimo le ob močnem sumu na prisotnost žilne malformacije (8).

Ko se odločamo za revaskularizacijske posege pri bolniku z IMK ob neznanem ali pretečenem časovnem oknu, praviloma opravimo tudi CT-perfuzijo ali MR glave. CT-perfuzija s prikazom specifičnih parametrov omogoča prikaz umbre in penumbre. Podoben prikaz omogoča tudi MR glave. Na MR so ishemične spremembe najprej vidne na difuzijsko obteženem slikanju (angl. *diffusion weighted imaging*, DWI). Če ishemične spremembe vidimo le na DWI, ne pa tudi na sekvenci zasičenja signala iz tekočine (angl. *fluid-attenuated inversion recovery*, FLAIR), pomeni, da so spremembe še reverzibilne (9, 10).

**Tabela 2.2.** Povzetek osnovnih slikovnih preiskav pri bolniku s sumom na možgansko kap. ZMK – znotraj možganska krvavitev.

<b>nativni CT glave</b>	Omogoča hiter prikaz krvavitve (spontane ali travmatske), tumorja ali demarkiranega infarkta, ne prikaže pa akutne ishemije.
<b>CT-angiografija</b>	Omogoča prikaz velikih vratnih in možganskih arterij. Bolniki z zaporo velikih arterij so morebitni kandidati za mehansko rekanalizacijo. Pri ZMK jo je treba opraviti pri sumu na prisotnost žilnih malformacij.
<b>CT-perfuzija</b>	Omogoča oceno velikosti umbre in penumbre. Metoda koristi predvsem pri izboru kandidatov za specifično zdravljenje ob neznanem ali pretečenem časovnem oknu.

## Začetek težav in časovno okno

Za izvajanje IVT, pa tudi endovaskularnega zdravljenja, je ključno natančno poznavanje začetka nevrološke simptomatike. Podatke, če je le mogoče, pridobimo od dejanskih očitvidcev, ker sicer pogosto niso zanesljivi. Če se bolnik zbudi z nevrološkim izpadom, je treba pridobiti informacijo, kdaj so ga nazadnje videli brez izpada. Vzročno zdravljenje podrobneje opisujemo v pripadajočih poglavjih (2).

## NADZOR BOLNIKA V SUBAKUTNI FAZI MOŽGANSKE KAPI

Za doseganje optimalnega izida zdravljenja po možganski kapi je treba zagotoviti preživetje možganovine, ki ni nepovratno poškodovana. V poglavju so opisani nespecifični ukrepi za zagotavljanje preživetja parenhima; torej za penumbro v primeru IMK, pa tudi za edematozno možganovino po ZMK ali trepanaciji in za preprečevanje okvare možganovine pri SAK. Raziskave kažejo, da je boljši izid možno pričakovati pri bolnikih, ki so bili namesto na običajnih bolnišničnih oddelkih obravnavani v enotah za možgansko kap (EMK). V tovrstnih specializiranih enotah je zaposlen strokovno usmerjen večdisciplinaren tim, ki skrbi za ustrezno nevrološko in hemodinamsko spremljanje bolnika ter zgodnjo rehabilitacijo v skladu z najnovjšimi smernicami. Z organizirano celostno oskrbo bolnikov v EMK je v subakutni fazi možno učinkoviteje ohraniti penumbro in hkrati ustrezno prepoznati ter preprečiti zaplete po možganski kapi (11).

### Ukrepi za preživetje možganovine

Za optimalen izid zdravljenja je nujno ohranjanje zadostne perfuzije možganskega tkiva. V ta namen je treba vzdrževati primeren volumen krvi in ustrezen krvni tlak ter preprečevati povišanje znotrajlobanjskega tlaka. Pri IMK se v primeru prekomernega padca arterijskega krvnega tlaka bojimo nadaljnjega padca pretoka čez zožene arterije, pri ZMK pa previsok arterijski krvni tlak vodi v povečanje hematoma. Ciljne vrednosti arterijskega krvnega tlaka je zato treba previdno določiti in se pri zdravljenju izogibati zdravil, ki bi lahko povzročila dolgotrajnejši ali prehitel padec tlaka (npr. nifedipin). V večini primerov je tlak smiselno nižati šele, ko s CT potrdimo, da gre za hemoragično možgansko kap (HMK) (12).

Nujno je tudi vzdrževanje normoglikemije. Hipoglikemija je celo eden od znanih opo-nasalcev IMK. Hiperglikemija pa po drugi strani lahko poveča obseg ishemičnih lezij in verjetnost hemoragične transformacije, zato je ob hiperglikemiji priporočeno zdravljenje z inzulinom. Priporočene vrednosti glukoze v krvi znašajo 7–10 mmol/l (13).

Na preživetje penumbre v akutni in subakutni fazi možganske kapi močno vpliva tudi telesna temperatura. Povišana telesna temperatura namreč poveča metabolne potrebe tkiva. Pri bolnikih po možganski kapi se povišana telesna temperatura pogosto pojavi v sklopu okužb, kot so aspiracijska pljučnica ali okužba sečil. Pri obravnavi teh bolnikov so v prvi vrsti ključni ukrepi za preprečevanje okužb, kadar pa se kljub temu razvije prekomerno povišana telesna temperatura, je nujno zniževanje le-te z antipiretiki (14).

Bolniku lajšamo tudi bolečine, slabost in bruhanje, kar je še posebej pomembno v primeru HMK. Namen je seveda lajšanje simptomov, poleg tega pa bolečina lahko vpliva na porast krvnega tlaka, bruhanje pa neposredno zvišuje znotrajlobanjski tlak in s tem zmanjšuje perfuzijo.

Pri lajšanju bolečin se je v osnovi treba izogibati opioidov, ker spremenijo stanje zavesti, kar se odraža kot upočasnjenost, utrujenost in zmedenost, povzročajo miozo in zmanjšajo izvabljalnost zeničnega refleksa; mogoče je sicer uporabiti kratkodelujoče opioide (piritramid). Pri uporabi kratkodelujočih opioidov je objektivna ocena prizadetosti otežena, saj so izsledki telesnega pregleda in ocene z lestvicami nezanesljivi (2). Za uvedbo opioidov se kljub opisanemu relativno pogosto odločamo pri bolnikih s SAK, saj z drugimi analgetiki težko obvladamo bolečino.

Za zmanjševanje možganskega edema je možna osmoterapija z manitolom (5).

### Zapleti možganske kapi

Pri bolnikih po možganski kapi je treba posebno pozornost posvečati možnim tromboemboličnim zapletom, disfagiji, epileptičnim napadom in internističnim zapletom. Po možganski

kapi je predvsem zaradi omejene mobilnosti povečano tveganje za nastanek globoke venske tromboze in pljučne embolije. Smernice Ameriškega združenja za srce (American Heart Association, AHA) za preprečevanje trombemboličnih dogodkov priporočajo intermitentno pnevmatsko kompresijo ven ali profilakso z nizkomolekularnim heparinom (15).

Pri vsakem bolniku je s kliničnim testom treba sistematično preveriti, ali lahko ustrezno požira, saj je disfagija prisotna pri 50 % bolnikov po možganski kapi. Dokler se ne prepričamo, da bolnik ustrezno požira, ga ne hranimo *per os*. Pri bolnikih z disfagijo je potrebna logopedška obravnava in po potrebi celo hranjenje preko nazogastrične sonde, dokler je disfagija prisotna (16).

Epileptične napade doživi približno 10 % bolnikov po možganski kapi. Preventivno antiepileptično zdravljenje ni priporočljivo, antiepileptična zdravila pa uvedemo že po prvem epileptičnem napadu (17).

Pri bolnikih z možgansko kapjo so lahko prisotne tudi motnje srčnega ritma, miokardni infarkt in srčno popuščanje. Veliko bolnikov po možganski kapi ima motnjo govora ali motnjo zavesti, zato nam o težavah s srcem sami ne poročajo. Priporočeno je večkratno merjenje EKG, ob sumu na miokardni infarkt opravimo tudi meritve serumskega troponina in glede na rezultat ustrezno ukrepamo (4).

## NEVROREHABILITACIJA

Po priporočilih AHA/ASA je z intenzivno nevrorehabilitacijo treba začeti čim prej, saj je okrevanje bolnikov po možganski kapi najhitrejše v prvih tednih, lahko pa traja tudi več mesecev. Zgodnja rehabilitacija lahko ustavi napredovanje nevrološke prizadetosti, preprečuje zaplete in omogoča boljše sodelovanje pri nadaljnji, večdisciplinarni rehabilitaciji. Kompleksna nevrorehabilitacija obsega fizioterapijo, delovno terapijo, logopedsko obravnavo in nevropsihološko obravnavo, prilagodimo pa jo stopnji prizadetosti, starosti in ostalim bolnikovim dejavnikom. Potrebna je zgodnja ocena požiranja in načrt prehranjevanja, ki ga predstavimo svojcem. Večino bolnikov skušamo mobilizirati čim prej po nastanku kapi. Izjeme so bolniki po SAK, bolniki z motnjo zavesti oz. bolniki, ki zaradi ohranjanja perfuzije možganov po večji možganski kapi potrebujejo ležanje na vodoravni podlagi, vendar tudi pri teh čim prej pričnemo z razgibavanjem udov v postelji (18).

Za uspešno kompleksno nevrorehabilitacijo je nujno, da bolnik razume navodila terapevtov in jim je psihofizično zmožen slediti, zato ni primerna za vse bolnike.

## TELEMEDICINA

Razpoložljivost zdravljenja akutne možganske kapi je zelo odvisna od tega, kje bolnik zbolí. To je v preteklosti veljalo tudi za Slovenijo. Bolniki, ki so utrpeli IMK v odročnem delu Slovenije, pogosto niso bili deležni revaskularizacijskega zdravljenja, saj v številnih urgentnih centrih slovenskih splošnih bolnišnic ni na voljo nevrologov oz. so prisotni le občasno (19). Po letu 2014 so se možnosti hitrega zdravljenja akutne možganske kapi po različnih predelih Slovenije v veliki meri izenačile zaradi uvedbe telemedicine in povezave perifernih bolnišnic z Univerzitetnim kliničnim centrom Ljubljana (t. i. sistem TeleKap). Žilni nevrolog konzultant lahko s sistemom TeleKap, ki omogoča kakovostno multimedijsko povezavo, spremlja bolnika v periferni bolnišnici ter pomaga urgentnemu zdravniku pri jemanju anamneze in oceni nevrološkega statusa. Na podlagi kliničnih, laboratorijskih podatkov in analize nevroradioloških preiskav lahko bolnik prejme IVT v lokalni bolnišnici, kasneje pa po potrebi še endovaskularno zdravljenje v terciarnem centru. Podobno sistem

TeleKap omogoča tudi zdravljenje HMK in pravočasno preusmeritev bolnikov v terciarni center, če je potrebno kirurško ali endovaskularno zdravljenje (19).

## ZAKLJUČEK

Možganska kap je nujno nevrološko stanje, ki ga je zaradi nenadnega nastopa simptomov praviloma mogoče ločevati od drugih stanj. Pravočasno prepoznavanje in ustrezno ukrepanje omogočata doseganje optimalnega izida s čim manj dolgoročnih posledic. Vsakega bolnika je treba najprej stabilizirati, nato je treba oceniti stopnjo njegove prizadetosti, izpeljati nevroradiološko diagnostiko in se glede na časovno okno odločiti o specifičnem zdravljenju. V subakutni fazi je treba izvajati podpirne ukrepe, ki omogočajo preživetje možganovine in preprečevati pridružene zaplete, razmisliti pa je treba tudi o ustreznosti in obsegu nevrorehabilitacije.

## POUDARKI POGlavJA

- Možganska kap je najpogostejše nevrološko nujno stanje, ki zahteva hitro prepoznavo in ukrepanje.
- Vsakega bolnika z nastopom akutne nevrološke simptomatike je treba obravnavati, kot da ima možgansko kap, dokler ni dokazano nasprotno.
- Za izvajanje IVT in endovaskularnega zdravljenja je ključno, da poznamo čas začetka nevrološke simptomatike.
- Vsakega bolnika z možgansko kapjo je treba najprej vitalno stabilizirati in ga pripraviti na diagnostiko in zdravljenje.
- Nativni CT prikaže IMK šele s časovnim zamikom, ki lahko traja tudi do 24 ur.
- V primeru akutne IMK izvid nativnega CT glave in CT-angiografije omogoči, da se odločimo glede zdravljenja.
- V primeru akutne IMK, ko se odločamo za revaskularizacijske posege ob neznanem ali pretečenem časovnem oknu, je treba dodatno opraviti CT-perfuzijo ali MR glave.
- Za doseganje optimalnega izida zdravljenja po možganski kapi je treba zagotoviti preživetje penumbre. Pozornost je treba posvečati vzdrževanju primerne krvnega tlaka, normoglikemije in primerne telesne temperature.
- Pri bolnikih po možganski kapi je treba posebno pozornost posvečati preprečevanju možnih tromboemboličnih zapletov, disfagije, epileptičnih napadov in internističnih zapletov.
- Bolniki, ki so namesto na običajnih bolnišničnih oddelkih obravnavani v EMK, imajo boljši izid zdravljenja.
- Večino bolnikov po možganski kapi skušamo mobilizirati čim prej.
- Nevrorehabilitacija obsega fizioterapijo, delovno terapijo, logopedsko obravnavo in nevropsihološko rehabilitacijo.
- V Sloveniji so se po letu 2014 možnosti zdravljenja akutne možganske kapi po različnih regijah postopno izenačile zaradi uvedbe telemedicine.

**LITERATURA**

1. H Buck B, Akhtar N, Alrohani A, et al. Stroke mimics: Incidence, aetiology, clinical features and treatment. *Ann Med.* 2021; 53 (1): 420–36.
2. Musuka TD, Wilton SB, Traboulsi M, et al. Diagnosis and management of acute ischemic stroke: Speed is critical. *CMAJ.* 2015; 187 (12): 887–93.
3. Bajrović FF, Zvišan intrakranialni tlak. In: Seminarji iz patološke fiziologije. 4. popravljena izdaja. Ljubljana: Medicinska fakulteta, Inštitut za patološko fiziologijo; 2019.
4. Powers WJ, Rabinstein AA, Ackerson T, et al. 2019 Update to the 2018 Guidelines for the Early Management of Acute Ischemic Stroke: A guideline for Healthcare Professionals From the American Heart Association/ American Stroke Association. *Stroke.* 2019; 50 (12): e344–418.
4. Hemphill JC 3rd, Greenberg SM, Anderson CS, et al. Guidelines for the management of spontaneous intracerebral hemorrhage: A guideline for healthcare professionals from the American Heart Association/American Stroke Association. *Stroke.* 2015; 46 (7): 2032–60.
5. Wells-Pittman J, Gullicksrud A. Standardizing the frequency of neurologic assessment after acute stroke. *Am J Nurs.* 2020; 120 (3): 48–54.
6. Herpich F, Rincon F. Management of acute ischemic stroke. *Crit Care Med.* 2020; 48 (11): 1654–63.
7. Wardlaw JM. Radiology of stroke. *J Neurol Neurosurg Psychiatry.* 2001; 70 (Suppl 1): 17–11
8. Emeriau S, Serre I, Toubas O, et al. Can diffusion-weighted imaging-fluid-attenuated inversion recovery mismatch (positive diffusion-weighted imaging/negative fluid-attenuated inversion recovery) at 3 Tesla identify patients with stroke at <4.5 hours? *Stroke.* 2013; 44 (6): 1647–51.
9. Leach JL, Fortuna RB, Jones BV, et al. Imaging of cerebral venous thrombosis: Current techniques, spectrum of findings, and diagnostic pitfalls. *Radiographics.* 2006; 26 (Suppl 1): S19–43.
10. García V, Ramón Bou N, Juan Vidal O, et al. Unidades de ictus: Más supervivencia. Una revisión sistemática [Stroke units: More survival. A systematic review]. *Med Clin (Barc).* 2005; 124 (1): 22–9.
11. Regenhardt RW, Das AS, Stapleton CJ, et al. Blood pressure and penumbral sustenance in stroke from large vessel occlusion. *Front Neurol.* 2017; 8: 317.
12. Baker L, Juneja R, Bruno A. Management of hyperglycemia in acute ischemic stroke. *Curr Treat Options Neurol.* 2011; 13 (6): 616–28.
13. Wang Y, Lim LL, Levi C, et al. Influence of admission body temperature on stroke mortality. *Stroke.* 2000; 31 (2): 404–9.
14. Kappelle LJ. Preventing deep vein thrombosis after stroke: Strategies and recommendations. *Curr Treat Options Neurol.* 2011; 13 (6): 629–35.
15. González-Fernández M, Ottenstein L, Atanelov L, et al. Dysphagia after stroke: An overview. *Curr Phys Med Rehabil Rep.* 2013; 1 (3): 187–96.
16. Yerram S, Katyal N, Premkumar K, et al. Seizure prophylaxis in the neuroscience intensive care unit. *J Intensive Care.* 2018; 6: 17.
17. Winstein CJ, Stein J, Arena R, et al. Guidelines for adult stroke rehabilitation and recovery: A Guideline for health-care professionals from the American Heart Association/American Stroke Association. *Stroke.* 2016; 47 (6): e98–169.
18. Univerzitetni klinični center Ljubljana: Zdravljenje pacientov z ishemično možgansko kapjo [internet]. Ljubljana: Univerzitetni klinični center; 2022 [citirano 2022 Aug 30] Dostopno na: [https://www.kclj.si/index.php?dir=/ukc\\_ljubljana/mediji\\_in\\_javnost/sporocila\\_za\\_javnost/arhiv&id=3895](https://www.kclj.si/index.php?dir=/ukc_ljubljana/mediji_in_javnost/sporocila_za_javnost/arhiv&id=3895)

Uroš Tršan<sup>1</sup>, Janja Pretnar Oblak<sup>2</sup>

# Primarna preventiva možganske kapi

## *Primary Prevention of Stroke*

### **IZVLEČEK**

KLJUČNE BESEDE: prilagoditev življenjskega sloga, krvni tlak, krvni sladkor, dislipidemija, atrijska fibrilacija

Primarna preventiva možganske kapi je preprečevanje pojava prve možganske kapi pri posamezniku. Vključuje tako farmakološke kot tudi nefarmakološke ukrepe za preprečevanje visokega arterijskega tlaka, neurejenega krvnega sladkorja, dislipidemije, pri bolj ogroženih posameznikih tudi antiagregacijsko oz. antikoagulacijsko preventivno zdravljenje.

### **ABSTRACT**

KEY WORDS: lifestyle adjustment, blood pressure, blood glucose, dyslipidemia, atrial fibrillation

Primary stroke prevention is the prevention of an individual's first stroke. It includes pharmacological as well as non-pharmacological measures for the prevention of high arterial pressure, unregulated blood sugar, dyslipidemia, and in more at-risk individuals also anti-aggregation or anticoagulant preventive treatment.

1 Uroš Tršan, dr. med., Urgentni kirurški blok, Univerzitetni klinični center Ljubljana, Zaloška cesta 7, 1000 Ljubljana

2 Prof. dr. Janja Pretnar Oblak, dr. med., Nevrološka klinika, Univerzitetni klinični center Ljubljana, Zaloška cesta 2, 1000 Ljubljana; Katedra za nevrologijo, Medicinska fakulteta, Univerza v Ljubljani, Zaloška cesta 2, 1000 Ljubljana: janja.pretnar@kclj.si

## UVOD

Obstajata dva vidika zmanjševanja svetovnega bremena možganske kapi: akutno zdravljenje možganske kapi in preprečevanje njenega nastanka oz. ponovitve. Preprečevanje pojava prve možganske kapi se imenuje primarna preventiva, preprečevanje ponovne pa sekundarna preventiva. Tako primarna kot sekundarna preventiva vključujeta zdrav življenjski slog, zdrav način prehranjevanja, zdravljenje oz. preprečevanje dejavnikov tveganja, kot so visok arterijski krvni tlak, sladkorna bolezen tipa 2, dislipidemija, antiagregacijsko zdravljenje za bolnike z visokim tveganjem za pojav žilnega dogodka in uporabo anti-koagulacijskega zdravljenja bolnikov z atrijsko fibrilacijo (AF) ali mehanskimi srčnimi zaklopkami. Bolniki, ki imajo visoko tveganje za pojav prve možganske kapi ali njeno ponovitev, imajo tudi visoko tveganje za nastanek drugih srčno-žilnih zapletov, zato so smernice preprečevanja možganske kapi v večini primerov enake kot smernice za preprečevanje ishemične bolezni srca in periferne arterijske bolezni (1, 2).

Javnozdravstveno lahko k preprečevanju možganske kapi pristopamo na dva načina. Prvi pristop je obravnava posameznikov z visokim tveganjem, s katerim skušamo zmanjšati prevalenco in dejavnike tveganja pri teh posameznikih, lahko pa gledamo na problematiko s populacijskega vidika, s katerim skušamo obvladovati dejavnike tveganja pri splošni populaciji. Pri obeh načinih sodelujejo zdravniki in medicinske sestre, ob čemer pa je pri drugem bistven pristop državne in zdravstvene politike (1).

Posamezniki z visokim tveganjem za možgansko kap so (3):

- Bolniki z umetnimi srčnimi zaklopkami, ki potrebujejo vseživljenjsko oralno anti-koagulacijsko zaščito z antagonistom vitamina K in vzdrževanje vrednosti mednarodnega umerjenega razmerja (angl. *international normalised ratio*, INR) v območju 2,5–3,5.
- Bolniki z AF s CHADS<sub>2</sub>-oceno  $\geq 2$  ali CHA<sub>2</sub>DS<sub>2</sub>-VASc-oceno  $\geq 2$  (priloga 6), ki potrebujejo oralno anti-koagulacijsko zaščito (pri bolnikih z AF, ki imajo oceno  $< 2$ , zadošča anti-agregacijska zaščita).
- Bolniki z zožitvijo karotidne arterije (70–99 % lumna), ki potrebujejo antiagregacijsko zdravljenje in zdravljenje drugih dejavnikov tveganja (pri teh bolnikih veljajo enake usmeritve kot za sekundarno preventivo), v izbranih primerih pa tudi kirurško ali endovaskularno zdravljenje.

## PRILAGODITEV ŽIVLJENJSKEGA SLOGA

Prilagoditev življenjskega sloga (tj. uvedba zdravega načina prehranjevanja, zmanjšanje telesne teže, opustitev kajenja, redna telesna vadba) je najpomembnejši del primarne preventive pri sicer zdravih bolnikih. Sredozemsko dieto so v raziskavah povezali z zmanjšano pojavnostjo možganske kapi, zvečan vnos soli v prehrani pa zveča tveganje za smrt, povezano s srčno-žilnim dogodkom pri posameznikih z visokim krvnim tlakom, in splošno smrtnost pri posameznikih z normalnim krvnim tlakom (1).

## KRVNI TLAK

Krvni tlak je najpomembnejši dejavnik tveganja za nastanek možganske kapi, na katerega lahko vplivamo. Raziskave kažejo, da je vzrok za izgubo 60–70 % nezmožnosti prilagojenih let življenja (angl. *disability-adjusted life year*, DALY) povezanih z možgansko kapjo. Zdravljenje arterijske hipertenzije se je izkazalo kot zelo učinkovita metoda preprečevanja možganske kapi, predvsem ZMK. Za vsakih zmanjšanih 10 mmHg sistoličnega krvnega tlaka in 5 mmHg diastoličnega krvnega tlaka se zmanjša tveganje za nastanek možganske kapi za 41 % in srčno-žilnega dogodka za 22 %. Priporočeni krvni tlak je pri



večini posameznikov pod 140/90 mmHg oz. pod 130/80 mmHg pri bolnikih, ki imajo > 10-% tveganje za večji srčno-žilni zaplet v petih letih. Večina antihipertenzivnih zdravil je učinkovitih pri preprečevanju možganske kapi (1, 4).

## KRVNI SLADKOR

Nenadzorovan krvni sladkor je dejavnik tveganja za nastanek možganske kapi, zato ga skušamo vzdrževati pod 5,6 mmol/l. Čeprav intenzivno nadzorovanje ravni krvnega sladkorja pri bolnikih s sladkorno boleznijo tipa 2 v primerjavi z običajno shemo zmanjša tveganje za mikrovaskularne zaplete, pa ne zmanjša same pojavnosti možganske kapi (2).

## DISLIPIDEMIJA

Zdravljenje dislipidemije je pri primarni preventivi ishemične možganske kapi učinkovito, a ne toliko kot pri ishemični bolezni srca. Učinek znižanja vrednosti holesterola je odvisen od posameznikovega absolutnega tveganja in absolutnega znižanja krvne vrednosti holesterola v lipoproteinih nizke gostote (angl. *low-density lipoprotein*, LDL). Za vsak mmol/l znižanega krvnega holesterola LDL se zmanjša tveganje za prvo možgansko kap za okoli 21 %. V večini primerov za zniževanje vrednosti holesterola uporabljamo statine. Predpisujemo jih predvsem pri posameznikih z visokim tveganjem za možgansko kap. Učinek statinov močno ojača sočasna uporaba ezetimiba. Statini lahko povzročajo neželene stranske učinke, kot so mišična šibkost, bolečine v mišicah ali pojav sladkorne bolezni tipa 2, vendar so ti relativno redki. Medtem ko statini zmanjšajo tveganje za nastanek ishemične oblike možganske kapi, pa ne zmanjšajo tveganja za nastanek znotrajmožganske krvavitve. Tudi druge metode zniževanja količine holesterola LDL v krvi za vsak mmol/l znižanega holesterola LDL znižajo tveganje za možgansko kap v približno enaki meri kot statini. Med njimi so trenutno najobetavnejša biološka zdravila – zaviralci encima PCSK9 (angl. *proprotein convertase subtilisin/kexin type 9*), s katerimi lahko dosežemo še bistveno nižje vrednosti holesterola LDL kot s statini (1).

## ANTITROMBOTIČNA ZAŠČITA

Uporaba antiagregacijskih zdravil (v primarni preventivi predvsem aspirina) je povezana z nižjim absolutnim tveganjem ishemične možganske kapi v primerjavi s kontrolno skupino.

Pomemben dejavnik tveganja za nastanek ishemične možganske kapi je AF, zato se pri teh bolnikih glede na oceno tveganja (uporaba CHADS<sub>2</sub> in CHA<sub>2</sub>DS<sub>2</sub>-VASc lestvic) odločamo za antiagregacijsko ali antikoagulacijsko preventivno zdravljenje. Varfarin v zadnjih letih izpodrivajo nova oralna antikoagulacijska zdravila (NOAK), ki ne vplivajo na vitamin K, ampak delujejo neposredno na koagulacijske faktorje. NOAK so se v raziskavah izkazala za enako ali bolj učinkovita in hkrati varnejša od varfarina. Bistveno je tudi, da imajo NOAK zelo malo součinkovanj z drugimi zdravili in hrano, zato je odmerek zdravila ves čas enak, pri varfarinu pa je nujno nadzorovanje INR in stalno prilagajanje odmerka. Varfarin oz. antagonisti vitamina K ostajajo zdravilo izbora pri bolnikih z mehanskimi srčnimi zaklopkami (1).

## ZAKLJUČEK

Primarna preventiva je pomemben način obvladovanja zdravstvenega bremena možganske kapi. Dejavnike tveganja obravnavamo tako na nivoju posameznika kot tudi na nivoju celotne populacije. Višje tveganje za možgansko kap imajo bolniki z arterijsko hipertenzijo,

bolniki s sladkorno boleznijo tipa 2, bolniki s srčnim popuščanjem in starejši. Posebno visoko tveganje imajo ljudje z umetnimi srčnimi zaklopkami, motnjami srčnega ritma (posebno z AF) in večjimi zožitvami vratnih arterij. Za antiagreagacijsko ali antikoagulacijsko preventivno zdravljenje se odločamo na podlagi ocene ogroženosti posameznika (3).

## **POUDARKI POGlavJA**

- Preprečevanje pojava prve možganske kapi se imenuje primarna preventiva, preprečevanje ponovne pa sekundarna preventiva.
- Primarna preventiva vključuje zdrav življenjski slog, način prehranjevanja, zdravljenje oz. preprečevanje dejavnikov tveganja, kot so arterijska hipertenzija, sladkorna bolezen tipa 2 in dislipidemija.
- Antiagreagacijsko preventivno zdravljenje je potrebno za bolnike z visokim tveganjem za pojav z aterosklerozo povezanega srčno-žilnega dogodka.
- Uporaba antikoagulacijskega zdravljenja je potrebna pri bolnikih z AF in mehanskimi srčnimi zaklopkami oz. drugimi vzroki za nastanek kardioembolizma.

---

## **LITERATURA**

1. Diener HC, Hankey GJ. Primary and secondary prevention of ischemic stroke and cerebral hemorrhage: JACC focus seminar. *J Am Coll Cardiol.* 2020; 75 (15): 1804–18.
2. Pandian JD, Gall SL, Kate MP, et al. Prevention of stroke: A global perspective. *Lancet.* 2018; 392 (10154): 1269–78.
3. Owolabi MO, Thrift AG, Mahal A, et al. Primary stroke prevention worldwide: Translating evidence into action. *Lancet Public Health.* 2022; 7 (1): e74–85.
4. Law MR, Morris JK, Wald NJ. Use of blood pressure lowering drugs in the prevention of cardiovascular disease: Meta-analysis of 147 randomised trials in the context of expectations from prospective epidemiological studies. *BMJ.* 2009; 338: b1665.

Uroš Tršan<sup>1</sup>, Janja Pretnar Oblak<sup>2</sup>

# Ishemična možganska kap

## *Ischemic Stroke*

### IZVLEČEK

KLJUČNE BESEDE: ishemična možganska kap, arterio-arterijski embolizem, kardioembolizem, *in situ* tromboza, intravenska tromboliza, mehanska revaskularizacija, preventiva možganske kapi

Ishemična možganska kap je najpogostejša oblika kapi, pri kateri zaradi motenega dotoka krvi v možganovino pride do ishemije in posledične okvare možganov. Najpogostejši vzroki so arterio-arterijska embolizacija iz aterosklerotično spremenjenih vratnih arterij, embolus iz srca ter *in situ* tromboza malih možganskih arterij, ki povzroči lakunarno obliko kapi. Precej redkejši so drugi opredeljeni vzroki, vzroka ishemične možganske kapi pa ne uspemo odkriti pri do 30 % primerov. Nastanek ishemične možganske kapi je običajno akuten pojav, ki se kaže z žariščnim nevrološkim izpadom. Vzorec simptomov je odvisen od povirja arterije, ki je bila prizadeta. Če klinični znaki izzvenijo spontano v 24 urah, to imenujemo prehodna ishemična motnja. Prehodna ishemična motnja ali manjša ishemična možganska kap sta dejavnika tveganja za pojav hujše ishemične možganske kapi. Nepovratna okvara možganovine se pri ishemiji pojavi zelo hitro, zato je za uspešno zdravljenje bistveno hitro ukrepanje. Poleg usmerjenega nevrološkega in internističnega pregleda ter krvnih preiskav napravimo tudi slikovno diagnostiko. Običajno uporabljamo različne tehnike CT, s katerimi opredelimo velikost in lokacijo ishemije ter mesto zapore arterije. Za razrešitev ishemije imamo v ozkem časovnem oknu in ob upoštevanju kontraindikacij na voljo intravensko trombolizo in mehansko endovaskularno revaskularizacijo, ki pa je mogoča le ob zapori velikih možganskih arterij in je v Sloveniji na voljo zgolj v obeh kliničnih centrih (Maribor in Ljubljana). Ob uporabi specializiranih radioloških tehnik sta obe metodi izvedljivi v daljšem časovnem oknu. Po vsaki ishemični možganski kapi je tveganje za ponovitev veliko, zato je bistveno odkriti in odpraviti vzrok nastanka ter uvesti sekundarno preventivo.

### ABSTRACT

KEY WORDS: ischemic stroke, arterio-arterial embolism, cardioembolism, *in situ* thrombosis, intravenous thrombolysis, mechanical revascularization, stroke prevention

Ischemic stroke is the most common form of stroke, in which ischemia and consequent brain damage occur due to impaired blood flow to the brain. The most common causes are arterio-arterial embolization from atherosclerotic neck arteries, embolism from the heart, and *in situ* thrombosis of a small cerebral artery, which causes a lacunar form of stroke. Other defined causes are much rarer, and the cause of ischemic stroke cannot be

<sup>1</sup> Uroš Tršan, dr. med., Urgentni kirurški blok, Univerzitetni klinični center Ljubljana, Zaloška cesta 7, 1000 Ljubljana  
<sup>2</sup> Prof. dr. Janja Pretnar Oblak, dr. med., Nevrološka klinika, Univerzitetni klinični center Ljubljana, Zaloška cesta 2, 1000 Ljubljana; Katedra za nevrologijo, Medicinska fakulteta, Univerza v Ljubljani, Zaloška cesta 2, 1000 Ljubljana; janja.pretnar@kclj.si

discovered in up to 30% of cases. The onset of ischemic stroke is usually an acute phenomenon, manifested by focal neurological deficit. The pattern of symptoms depends on the source of the artery that was affected. If the clinical signs disappear spontaneously within 24 hours, this is called a transient ischemic attack. A transient ischemic attack or a minor ischemic stroke are risk factors for a more severe ischemic stroke. Irreversible brain damage occurs very quickly with ischemia, so quick action is essential for successful treatment. In addition to targeted neurological and internal medicine examinations and blood tests, we also carry out imaging diagnostics. Various CT techniques are commonly used to define the size and location of ischemia and the site of arterial occlusion. To resolve ischemia in a narrow time window and taking contraindications into account, we have intravenous thrombolysis and mechanical endovascular revascularization available, however, this is only possible in case of occlusion of the large cerebral arteries and is only available in Slovenia in the two medical centers (Maribor and Ljubljana). With the use of specialized radiological techniques, both methods are feasible in a longer time window. After each ischemic stroke, the risk of recurrence is high, so it is essential to discover and eliminate the cause of its occurrence and to introduce secondary prevention.

---

## OPREDELITEV

Ishemična možganska kap (IMK) je po definiciji odmrtnje možganskega tkiva zaradi motenega pretoka krvi skozi možganovino in je največkrat posledica zaprtja arterije, redkeje tudi vene ali drugih vzrokov (npr. sistemska hipoperfuzija). Predstavlja približno 85 % primerov možganske kapi v razvitem svetu. Običajno prizadene bolnike, ki so starejši od 65 let; moški imajo nekoliko višjo obolevnost kot ženske, največjo rasno nagnjenost pa imajo Afroameričani. Večina bolnikov ima prisotne dejavnike tveganja za aterosklerozo; najpomembnejša je arterijska hipertenzija (1, 2).

Pri vsakem bolniku z IMK moramo poskrbeti za štiri osnovne dejavnike oskrbe, in sicer za (3):

- stabilizacijo nevrološkega statusa, in če je mogoče, zdravljenje akutne IMK,
- preventivo nevrološkega poslabšanja ali medicinskih zapletov,
- opredelitev etiologije IMK in preprečitev ponovnega dogodka (sekundarno preventivo) in
- okrevanje ter rehabilitacijo.

## ETIOLOGIJA ISHEMIČNE MOŽGANSKE KAPI

Če že v akutni fazi IMK ne opredelimo neposrednega vzroka, je treba to storiti v najkrajšem možnem času oz. v nekaj urah ali dneh. Le tako lahko preprečimo nastanek ponovne IMK. Epidemiološke raziskave kažejo, da namreč kar 25–35 % bolnikov, ki so utrpeli IMK ali prehodno ishemično motnjo (angl. *transient ischemic attack*, TIA), brez ustreznega zdravljenja utрпи ponovni ishemični dogodek v naslednjem letu (4). Izid zdravljenja po ponovni IMK je slabši kot po prvi. Po drugi strani pa lahko z ustreznimi ukrepi preprečimo do 90 % ponovnih kapi (1).

Glede na morfološki izgled infarkta in klinično sliko lahko sklepamo, ali gre pri bolniku za embolični izvor IMK ali *in situ* trombozo (oz. lakunarno IMK). Običajno je zapora velike možganske arterije emboličnega izvora in se pokaže kot klinasto oblikovan infarkt, ki zajema možgansko skorjo določenega žilnega povirja (slika 4.1). Embolični infarkt torej

povzroči okvaro možganske skorje in posledično kortikalne nevrološke izpade. Običajni vzroki emboličnih možganskih kapi so arterio-arterijski embolizmi iz hemodinamsko pomembno zoženih vratnih arterij (zaradi npr. ateroskleroze) in embolizmi iz srca oz. kardioembolizmi (npr. ob atrijski fibrilaciji (AF)). Morfološko in klinično opredeljene lakunarne možganske kapi, v globljem predelu možganov in brez kortikalnih nevroloških izpadov, so običajno posledica *in situ* tromboze malih možganskih arterij. V večini primerov ta delitev drži, seveda pa so v obeh primerih možne izjeme (1).

Morfološki izgled infarkta in klinična slika sta pri opredelitvi etiologije IMK v pomoč samo orientacijsko, vsekakor pa je po preboleli IMK ali TIA treba opredeliti vzrok po klasifikaciji TOAST (Trial of ORG 10172 in Acute Stroke Treatment) in ga po možnosti tudi odpraviti. Klasifikacija TOAST vsebuje pet osnovnih vzrokov IMK (3, 4):

- ateroskleroza velikih možganskih arterij,
- kardioembolizem,
- bolezni malih možganskih arterij,
- ostali določeni vzroki in
- nedoločen vzrok oz. kriptogena IMK.

Verjetnost ponovitve IMK je še zlasti velika pri bolnikih z boleznijo karotidnih arterij in bolnikih s kardioembolizmi, ki zaradi velikosti embolusov utrpijo obsežno IMK s hudo prizadetostjo. Za določitev vzroka IMK je potrebna stopenjska diagnostika.

## Ateroskleroza velikih arterij

Pri vseh bolnikih po preboleli IMK je treba izključiti hemodinamsko pomembne zožitve velikih vratnih in znotrajlobanjskih arterij, ki so kar v 20 % primerov izvor embolusa, ki povzroči IMK. Turbulenten tok krvi skozi arterijo, ki jo zožuje nestabilen aterosklerotičen plak, povzroči nastanek embolusov. Razcepišče skupne karotidne arterije oz. začetni del notranje karotidne arterije je predilekcijsko mesto za nastanek ateroskleroze. Manj pogost izvor trombembolizmov so zožitve vertebralnih arterij in arterij Willisovega kroga. Mehanizem nastanka IMK je arterio-arterijski embolizem iz arterije proksimalno v eno izmed vej distalno od Willisovega kroga, kjer ni zadostnega kolateralnega obtoka. Zapore arterije lahko povzroči tudi ruptura aterosklerotičnega plaka in tromb, ki nastane na samem mestu aterosklerotične zožitve (*in situ* tromboza) in ne pripotuje od drugod. To je sicer manj pogost vzrok nastanka IMK. Bolniki morajo zato v okviru diagnostike IMK opraviti vsaj UZ vratnih arterij, večinoma pa tudi angiografijo znotrajlobanjskih arterij (3, 4).

Za izključevanje zožitve ali zapore velikih znotraj- in zunajlobanjskih arterij uporabljamo več slikovnih metod, opisanih v tabeli 4.1.

Simptomatske zožitve vratnih arterij zdravimo z revaskularizacijskimi metodami in farmakološko. Učinkoviti revaskularizacijski metodi za odstranitev zožitve vratnih arterij sta kirurška metoda (trombendarteriektomija (TEA)) in endovaskularni katetrski poseg (karotidna angioplastika s stentiranjem (KAS)). Koristen učinek TEA v primeru zožitve notranjih karotidnih arterij je bil dokazan v treh velikih randomiziranih raziskavah, ki so pokazale, da naj bo TEA zdravljenje izbora pri simptomatskih bolnikih, ki imajo  $\geq 70\%$  zožitve notranje karotidne arterije. Kot enako učinkovita in varna metoda zdravljenja se je izkazala tudi KAS (9). Analiza *post hoc* je pokazala najboljši učinek, če so bili bolniki zdravljeni znotraj dveh tednov po akutni IMK ali TIA. Poleg revaskularizacije je bistveno tudi farmakološko zdravljenje, ki pa ga podrobneje obravnavamo v poglavju Sekundarna preventiva ishemične možganske kapi (7).

**Tabela 4.1.** Opis slikovnih metod za prikazovanje aterosklerotičnih sprememb velikih vratnih in lobanjskih arterij (5, 6).

<b>UZ vratnih arterij</b>	Dobro prikaže tako anatomske kot tudi hemodinamske razmere brez obsevanja in obremenitve s kontrastnim sredstvom. Samostojno je dovolj zanesljiva za prikaz zunajlobanjskih arterij.
<b>UZ velikih znotrajlobanjskih arterij</b>	Uporablja se jo le v kombinaciji s CT- ali MR-angiografijo, saj sama ne omogoča dovolj dobrega anatomskega prikaza znotrajlobanjskih arterij. Omogoča dober prikaz hemodinamskih razmer in pogosto boljšo oceno zožitve arterij kot ostale metode.
<b>CT-angiografija</b>	V akutni fazi najpogosteje uporabljena metoda; je dostopna, hitra in ima dobro ločljivost. Preiskovanci so izpostavljeni obsevanju in uporabi kontrastnega sredstva, ki obremeni ledvice.
<b>MR-angiografija</b>	Zelo dobra presejalna metoda predvsem pri mlajših bolnikih, saj je obsevanje zanemarljivo. Je težje dostopna in nekoliko manj zanesljiva kot CT-angiografija. Uporaba kontrastnega sredstva običajno ni potrebna.
<b>Digitalna subtraksijska angiografija</b>	Je zlati standard za prikaz zožitev ali zapor arterij. Prikaže tako hemodinamske kot tudi morfološke razmere. Gre za invazivno preiskavo z možnimi zapleti, zato jo praviloma uporabljamo le za natančen prikaz žilja pred invazivnimi posegi. Preiskovanci so izpostavljeni obsevanju in uporabi kontrastnega sredstva, ki obremeni ledvice.

## Kardioembolizem

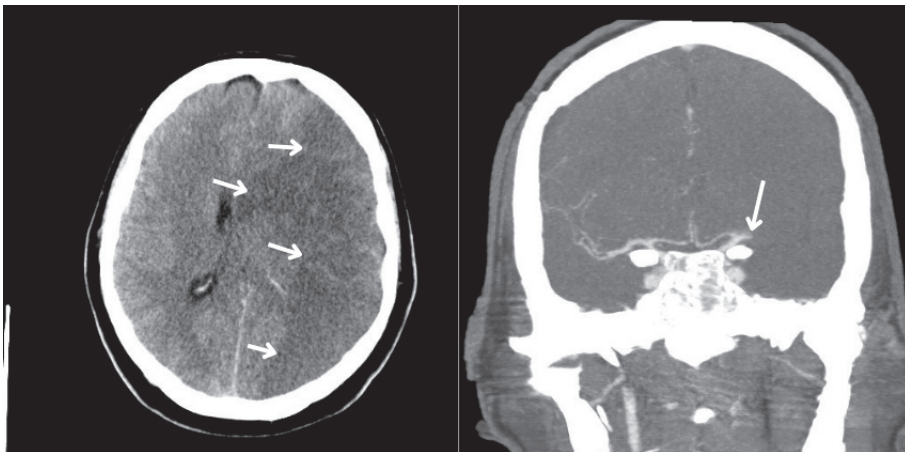
Pri bolniku po TIA ali IMK je treba izključiti možnost kardioembolizma, ki pomeni embolizacijo krvnega strdka iz srca. Najpogostejši vzrok za nastanek kardioembolizma je AF, ki povzroči približno polovico vseh kardioemboličnih IMK. Pogosto je AF paroksizmalna oz. ni stalno prisotna, zato se lahko zgodi, da je pri enkratnem snemanju EKG ne zaznamo. Drugi možni vzroki kardioembolične IMK so umetne srčne zaklopke, miokardni infarkt s posledičnim muralnim krvnim strdkom, kardiomiopatija idr. Sorazmerno redko je vzrok kardioembolične IMK paradoksní embolus iz venskega krvnega sistema, ki zaide skozi odprto ovalno okno (OOO). Embolus, ki izvira v srcu, je običajno velik in zato zamaši že eno večjih možganskih arterij. Nastali infarkt ima zato – kot je bilo omenjeno že v uvodu – najpogosteje klinast videz in prizadene tudi možgansko skorjo, zato so pri bolnikih prisotni kortikalni nevrološki izpadi (slika 4.1). Pri manjših infarktih v globini možganovine možnost embolizacije iz srca ni izključena, je pa manj verjetna kot pri infarktu, ki zajema tudi možgansko skorjo (3, 4).

Za izključevanje kardioemboličnih vzrokov IMK je treba bolnika povprašati po občutkih nerednega bitja srca, operacijah na srcu, težavah ob naporu ali ponoči (bolečina za prsnico, težko dihanje). V sklopu diagnostike je treba opraviti vsaj EKG in RTG p. c. Če to ne zadošča, je potreben še pregled pri kardiologu in UZ srca. Ob sumu na paroksizme AF je treba čim prej opraviti tudi eno izmed metod za dolgotrajnejše spremljanje srčnega ritma (Holterjev EKG, telemetrija itd.) (3, 4).

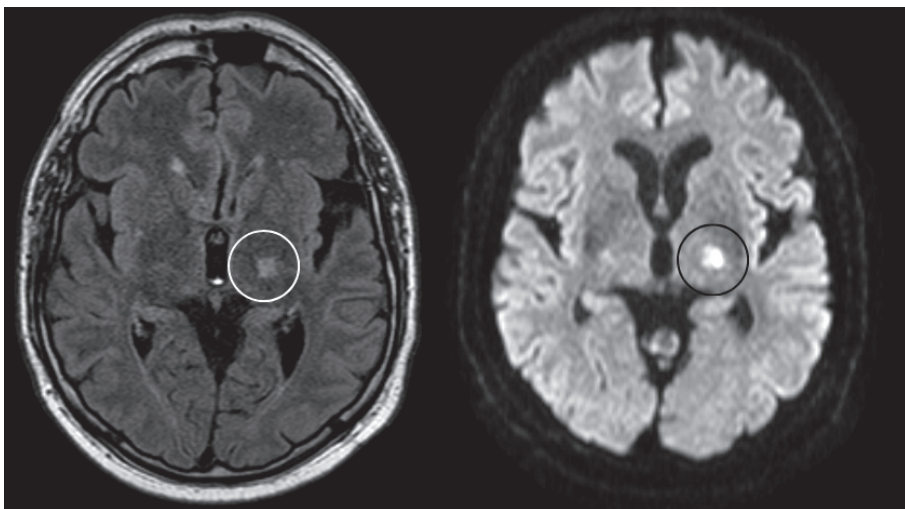
Pri večini bolnikov po kardioembolični IMK ali TIA je embolus po načinu nastanka koagul, zato je namesto antiagregacijske zaščite priporočena uvedba antikoagulacijskega zdravljenja (AKZ).

## Bolezni malih arterij

Četrtnina bolnikov z IMK utrpí lakunarno obliko, ki je posledica *in situ* tromboze in zaprtja male možganske arterije (slika 4.2). Najpogosteje se pojavi v področju bazalnih ganglijev,



**Slika 4.1.** Embolična ishemična možganska kap v povirju leve srednje možganske arterije (lat. *arteria cerebri media*, ACM). Nativni CT (leva slika) prikazuje obsežno klinasto oblikovano področje hipodenzne možganovine v celotnem povirju leve ACM (puščice). Glede na videz gre za svežo, demarkirano ishemično možgansko kap; najverjetneje zaradi embolizma. Brazde leve hemisfere in levi stranski ventrikel so povsem iztisnjeni. Blago do zmerno so iztisnjene tudi brazde desne hemisfere. Na CT-angiografiji (desna slika) je vidna okluzija M1-segmenta leve ACM brez vidnih kolateral (puščica). Preostale znotrajlobanjske arterije so normalno prehodne.



**Slika 4.2.** Lakunarna možganska kap. V globini leve možganske hemisfere je tik nad dorzalnim delom levega putamna prikazana majhna, približno 15 mm velika lezija (obkroženo). Slika levo prikazuje sekvenco zasičenja signala iz tekočine (angl. *fluid-attenuated inversion recovery*, FLAIR), slika desno pa difuzijsko obteženo slikanje (angl. *diffusion weighted imaging*, DWI). Gre za akutno, ampak že ireverzibilno lakunarno kap, ki je posledica *in situ* tromboze penetrantnih arterij.

talamusa, ponsa in malih možganov; bolniki so brez kortikalnih nevroloških izpadov. Možnosti zdravljenja pri teh bolnikih so omejene na intenzivno farmakološko zdravljenje dejavnikov tveganja. Najpomembnejša dejavnika tveganja sta arterijska hipertenzija in sladkorna bolezen tipa 2, uvesti pa je treba tudi antiagregacijsko zdravljenje in statine (glej poglavje Sekundarna preventiva ishemične možganske kapi) (3, 4).

### **Redki določljivi vzroki**

IMK je posledica redkih določljivih vzrokov, predvsem pri mlajših bolnikih. V skupini bolnikov, mlajših od 50 let, tovrstne kapi namreč predstavljajo kar 20 % vseh IMK, v splošni populaciji pa le 5 % (3, 4).

Največji delež določljivih redkih vzrokov (25 %) predstavljajo disekcije vratnih arterij, relativno pogosti so še vaskulitisi (najpogostejša sta velikocelični in Takayasu vaskulitis) in antifosfolipidni sindrom kot najpogostejša sistemska avtoimunska bolezen s trombozami v majhnih arteriolah ter posledičnimi ishemičnimi lezijami v možganih. Med redke vzroke IMK spada tudi migrena z avro, ki po metaanalizah predstavlja tudi dejavnik tveganja za nastanek IMK, saj pri mladem posamezniku podvoji tveganje za IMK v primerjavi z ljudmi brez migrene. IMK je predvsem pri mladih povezana tudi z uživanjem drog (anamnestični podatek je prisoten pri 12 %). Vzrok je lahko tudi hiperkoagulabilno stanje, ki je dedno ali pridobljeno; npr. zaradi oralnih kontraceptivov, nosečnosti ali puerperija (3, 4).

### **Kriptogena ishemična možganska kap**

Pri 20–30 % bolnikov se vzroka IMK kljub obsežni diagnostiki ne odkrije in v tem primeru govorimo o kriptogeni IMK. Raziskave kažejo, da je najpogostejši vzrok kriptogene IMK paroksizem AF, ki naj bi predstavljal dejanski vzrok kar 30 % kriptogenih kapi. Ta delež je sicer nižji pri mlajših bolnikih, s starostjo pa strmo narašča (3, 4).

Med kriptogenimi IMK pri mladih so raziskave pokazale večjo pogostost OOO v primerjavi s splošno populacijo. OOO je kot ostanek fetalnega krvnega obtoka sicer prisotno pri 20–30 % zdravih odraslih ljudi, samo po sebi pa ne predstavlja patologije. Pri bolnikih s kriptogeno IMK pa je dejavnik tveganja za nastanek ponovne kapi. Mehanizem IMK naj bi bil sicer paradoksn embolizem s prehodom venskega strdka iz desnega v levi predvor preko OOO in nato preko vratnih arterij v možgane. Raziskave kažejo, da je pri mlajših bolnikih (< 60 let) s kriptogeno embolično IMK smiselno endovaskularno zapiranje OOO. O načinu zdravljenja teh bolnikov odloča specializiran konzilij (3, 4).

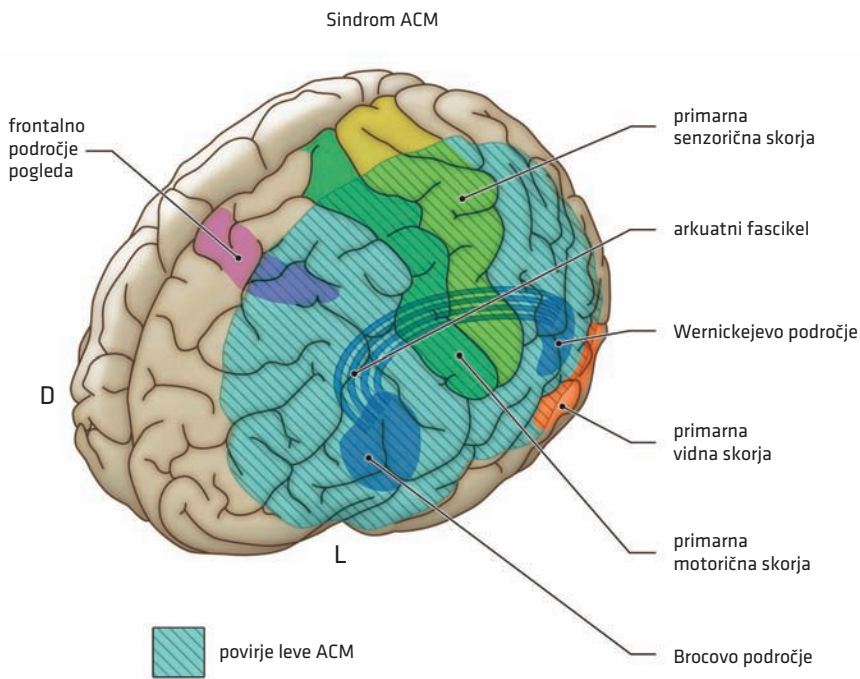
## **SPECIFIČNA DIAGNOSTIČNA OBRAVNAVA ISHEMIČNE MOŽGANSKE KAPI**

Tako za pravilno postavitev diagnoze kot tudi za odločitve o načinu zdravljenja so pri bolniku s klinično sliko akutne možganske kapi potrebni hitra pridobitev bistvenih kliničnih podatkov, nevrološki ter okvirni internistični pregled. Postopki do postavitve diagnoze se ne razlikujejo glede na podtip kapi in jih zato obravnavamo v poglavju Univerzalni pristop k obravnavi bolnika z možgansko kapjo.

### **Klinična slika akutne ishemične možganske kapi**

Ob nenadni embolični ali trombotični zapori možganske arterije (kot najpogostejših vzrokih IMK) se pojavi žariščni nevrološki izpad, ki ustreza področju prekrvitve zaprte možganske arterije. Velike možgane preskrbujejo trije pari večjih arterij: srednji, sprednji in zadnji





**Slika 4.3.** Povirje srednje možganske arterije (lat. *arteria cerebri media*, ACM). Okvara leve ACM se kaže kot desnostranska hemipareza (zaradi prizadetosti primarne motorične skorje). Najbolj sta prizadeta obraz in roka, saj je skorja somatotopično urejena in se področje noge nahaja na medialni strani poloble, ki jo prehranjuje sprednja možganska arterija (lat. *arteria cerebri anterior*). Prisotna je tudi kontralateralna hemihipestezija po enakem vzorcu zaradi prizadetosti primarne senzorične skorje. Okvara na levi strani zaradi prizadetosti struktur, odgovornih za govor, povzroča tudi afazijo ali disfazijo. Pri desnostranski okvari je pogost sindrom zanemarjanja (angl. *neglect*). D – desno, L – levo.

možganski arteriji, možgansko deblo pa veje dveh vertebralnih in bazilarne arterije. Vsaka od večjih arterij oddaja srednje velike in majhne veje, katerih zapora povzroča klinično sliko, ki je odvisna od lokalne anatomije možganskega krvnega obtoka. Te zapore lahko povzročajo značilne, včasih zapletene klinične sindrome, ki jih načeloma prepoznava nevrologi (slika 4.3). Najpogostejši sindromi so podrobneje razloženi tudi v poglavju Anatomija možganskega žilja in povzeti v prilogi 7.

### Prehodna ishemična motnja

Če se nevrološki izpad spontano razreši (rekanalizacija ali vzpostavitev kolateralnega pretoka) v manj kot 24 urah, to glede na prvotno definicijo opredeljujemo kot TIA. Vendar pa lahko tudi manj kot uro trajajoči žariščni nevrološki izpadi povzročijo trajne poškodbe tkiva, zato se definicija TIA pogosteje uporablja za prehodne epizode nevrološke okvare brez akutnega infarkta tkiva. Ob prvem stiku z bolnikom, ki ima simptome IMK, ne moremo vedeti, ali gre zgolj za TIA, zato vsakega bolnika obravnavamo, kot da ima IMK. Prepoznavanje TIA je pomembno, saj je pogosto opozorilni znak za IMK v prihodnosti, ki

jo je v 80–90 % možno preprečiti. Pri 15–20 % bolnikov z obsežno IMK se namreč predhodno pojavi opozorilna TIA ali manjša IMK. Najpogosteje se simptomatika ponovi v 48 urah, vendar tveganje ostane zelo visoko še vsaj teden dni (8).

## **REPERFUZIJSKO ZDRAVLJENJE AKUTNE ISHEMIČNE MOŽGANSKE KAPI**

Raziskave kažejo, da je akutno IMK znotraj primerne časovnega intervala (t. i. tkivnega okna) možno zdraviti z rekanalizacijo arterije oz. reperfuzijo možganskega tkiva in tako preprečiti nastanek nepovratne nekroze tkiva. O načinu zdravljenja akutne IMK se odločamo glede na čas od nastanka simptomov, klinične podatke in izvide nevroradioloških preiskav.

Če nativni CT glave ne pokaže krvavitve ali sveže ishemije, večinoma nadaljujemo s CT-angiografijo. Rekanalizacijo arterije in reperfuzijo tkiva lahko dosežemo z intravensko trombolizo (IVT) ali mehansko endovaskularno trombektomijo (MT). Za izvedbo IVT znotraj časovnega okna zadošča nativni CT glave, za odločitev o MT pa je potrebna še CT-angiografija (9, 10).

Pri zapletenejših odločitvah o načinu zdravljenja akutne IMK (npr. neznan začetek, majhna prizadetost itd.) nam je lahko v pomoč tudi CT-perfuzija glave in jo zato priporočamo, če imajo v konkretnem centru z njim dovolj izkušenj in bistveno ne podaljša diagnostičnega postopka. Nedavne raziskave kažejo, da lahko na podlagi CT-perfuzije omogočimo varno izvedbo IVT vse do 9 ur, MT pa celo do 24 ur po nastopu simptomatike (9, 10).

IVT odredi nevrolog sam, za MT pa se skupaj odločita nevrolog in interventni nevrolog, ki izvaja poseg. Oba načina zdravljenja imata svoje prednosti in slabosti. Uspešnost kakršne koli oblike reperfuzijskega zdravljenja je močno odvisna od časa, ki preteče od nastanka simptomov IMK do začetka zdravljenja. Čim krajši je ta čas, tem manjšo smrtnost in invalidnost bolnikov lahko pričakujemo, zato stremimo k čim hitrejšemu ukrepanju. Ko smo soočeni z bolnikom, ki ima akutno IMK, zdravljenje začnemo v čim krajšem možnem času (9, 10).

### **Intravenska tromboliza**

Bolnike s klinično sliko IMK v večini primerov zdravimo z IVT znotraj 4,5 ure od začetka simptomov. Pri tem je treba natančno opredeliti začetek težav in izključiti nekatere druge kontraindikacije. V okviru kliničnih kontraindikacij preverimo, ali bolnik prejema AKZ in ali je v zadnjem času prestal večje operacije, utrpel poškodbe ali možganske kapi (tabela 4.2) (9).

Laboratorijska kontraindikacija za IVT je  $INR > 1,7$ . Pri bolnikih z znano trombocitopenijo je treba pred izvedbo IVT preveriti število trombocitov; pri ostalih bolnikih lahko z IVT začnemo, in če je vrednost  $< 100.000/mm^3$ , IVT prekinemo. Izključevanje hipoglikemije  $< 3,5 mmol/l$  je v praksi še v uporabi, čeprav ni več del evropskih smernic; hipoglikemija namreč ni kontraindikacija za izvedbo IVT (9).

Pred IVT je nujen nevroradiološki prikaz možganovine in žilja. Pri tem sta obvezni preiskavi nativni CT glave za izključitev že demarkiranega infarkta, krvavitve ali druge patologije, ki bi povzročila enako simptomatiko (npr. tumor). Po izključitvi druge patologije ob sumu na akutno IMK opravimo še CT-angiografijo vratnih in možganskih arterij. Opravimo lahko še CT-perfuzijo glave za okvirno oceno penumbre. Ta preiskava je koristna, če je začetek težav neopredeljen in/ali smo v dvomih glede zdravljenja. Nedavne

**Tabela 4.2.** Pogoji za izvedbo intravenske trombolize. NOAK – novi oralni antikoagulanti, INR – delni tromboloplastinski čas z mednarodnim umerjenim razmerjem (angl. *international normalized ratio*) (9).

<b>Klinični podatki</b>	<ul style="list-style-type: none"> <li>• jasen žariščni nevrološki izpad, ki bolnika funkcionalno oškoduje</li> <li>• začetek simptomov znotraj 4,5 ure (okno se lahko razširi na 9 ur, če imamo na voljo razširjeno slikovno diagnostiko)</li> <li>• ni imel večje operacije ali poškodbe v zadnjem mesecu</li> <li>• ne prejema antikoagulacijskih zdravil; izjeme so bolniki, ki: <ul style="list-style-type: none"> <li>• prejemajo varfarin in imajo INR &lt; 1,7,</li> <li>• v zadnjih 48 urah niso vzeli NOAK in</li> <li>• imajo z laboratorijskimi izvidi potrjeno neaktivnost NOAK</li> </ul> </li> <li>• pri starosti &lt; 18 let je potrebno pisno soglasje staršev ali skrbnikov</li> </ul>
<b>Nevroradiološke preiskave</b>	<ul style="list-style-type: none"> <li>• nativni CT glave ne pokaže krvavitve ali sveže ishemije</li> <li>• če je bolnik v oknu 4,5–9 ur po pojavu simptomov, moramo opraviti še dodatne preiskave (MR ali CT-perfuzija)</li> </ul>
<b>Laboratorijski izvidi</b>	<ul style="list-style-type: none"> <li>• krvni tlak &lt; 185/110 mmHg</li> <li>• INR &lt; 1,7</li> <li>• trombociti &gt; 100.000/mm<sup>3</sup></li> <li>• glukoza &gt; 3,5 mmol/l</li> </ul>

raziskave kažejo, da lahko na podlagi CT-perfuzije (ali MR možganov) omogočimo varno izvedbo IVT vse do 9 ur po pojavu simptomov (9).

Za IVT se uporablja tkivni aktivator plazminogena v odmerku 0,9 mg/kg telesne teže, do največ 90 mg. Pričnemo z 10 % celotnega odmerka v obliki bolusa, ki mu sledi 60-minutna infuzija preostalih 90 % odmerka. Prednost zdravljenja z IVT je enostaven in hiter vnos zdravila v periferno veno, ki je mogoč tudi v perifernih bolnišnicah. IVT je edini možen način zdravljenja zapor manjših arterij. Slabost zdravljenja z IVT je povečanje tveganja za sistemske in možganske krvavitve. Učinkovitost IVT je sorazmerno nizka pri zapori velikih arterij (9, 11).

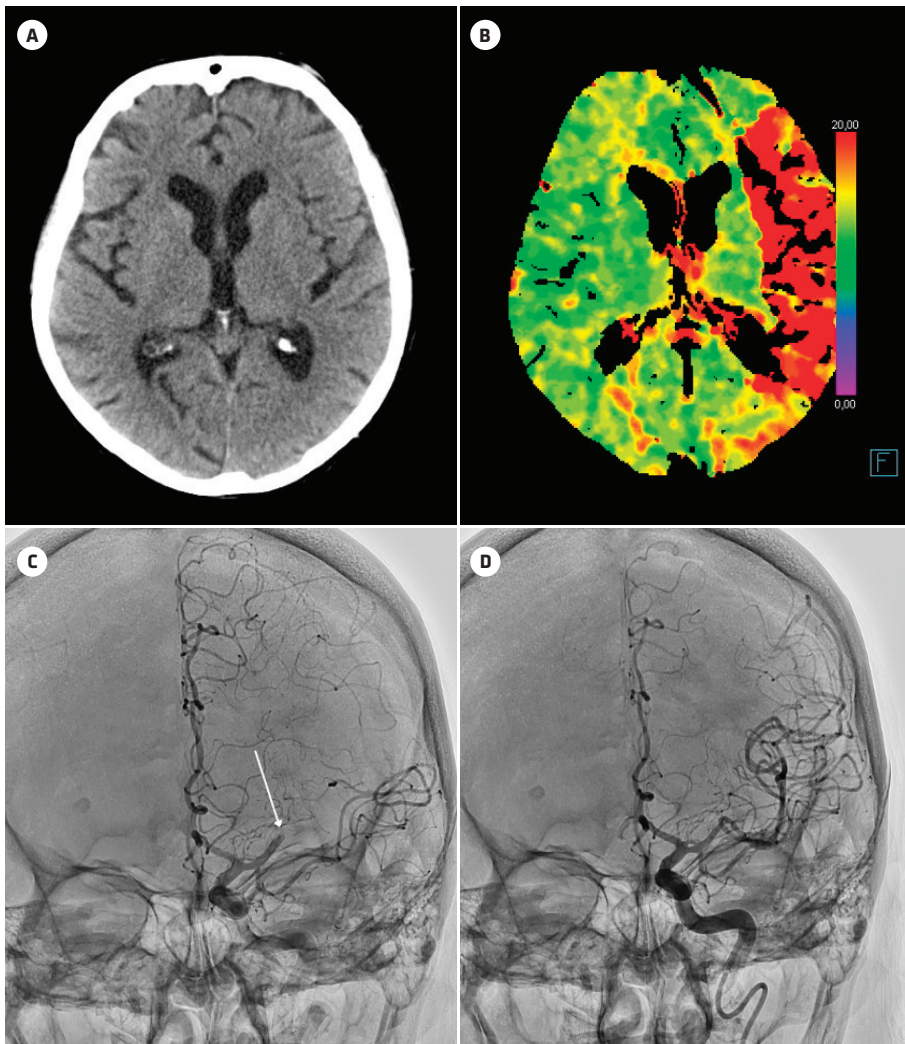
## Mehanska endovaskularna trombektomija

MT se je pri zapori velikih arterij izkazala za uspešnejšo od IVT. Če pri bolniku z akutno IMK CT-angiografija pokaže zaporo velike arterije (notranja karotidna arterija, začetni del srednje možganske arterije, bazilarna arterija), se posvetujemo z interventnim radiologom in razmišljamo o morebitni MT. V primeru, da ni možna takojšnja izvedba MT, bolnik najprej dobi IVT (10).

MT je mogoče izvesti do 6 ur po akutnem nastanku simptomov IMK. Časovno okno je mogoče razširiti celo do 24 ur po začetku simptomov, če pred tem izvedene preiskave (MR oz. CT glave in CT-perfuzija) pokažejo, da spremembe niso nepovratne (slika 4.4) (10).

Leta 2015 je pet neodvisnih randomiziranih raziskav primerjalo izid zdravljenja z MT in IVT pri bolnikih z akutno zaporo velikih možganskih arterij v sprednjem povirju. Ugotovili so pomembno boljši izid in enako število zapletov po MT v primerjavi z IVT. Prednost MT pri akutni IMK je njena visoka učinkovitost v primerjavi z IVT, ob čemer je manjša možnost nastanka sistemske krvavitve. Slabost MT je predvsem zapletenost posega, ki ga opravljajo le v specializiranih bolnišnicah (v Sloveniji sta to Univerzitetna klinična centra v Ljubljani in Mariboru). Poseg se namreč izvaja v anesteziji, potrebna je stalna

pripravljenost visoko specializiranega tima – žilnega nevrologa, interventnega radiologa in anesteziologa. Priprava na poseg je običajno dolgotrajnejša kot pri IVT. Poleg tega je MT invazivni endovaskularni poseg z možnimi zapleti. Za razliko od IVT MT ne omogoča rekanalizacije manjših žil (10).



**Slika 4.4.** Akutna ishemična možganska kap; zdravljenje z mehansko revaskularizacijo ob neznanem časovnem oknu. Nativni CT glave ob sprejemu (A) ni prikazal sveže demarkirane ishemije ali krvavitve. Likvorski prostori so primerno široki, brez pomikov možganovine. Zaradi neznanega trajanja simptomov je bila opravljena še CT-perfuzija (B), ki prikazuje obsežno področje penumbre (obarvano rdeče). Opravljeni sta bili intravenska tromboliza in mehanska trombektomija. Pred revaskularizacijo je na digitalni subtrakcijski angiografiji (DSA) (C) vidna zapora srednje možganske arterije v osrednjem segmentu M1 z razvitimi kolateralami (puščica). Po revaskularizaciji se je pretok popolno vzpostavil (D). Tudi kontrolni nativni CT glave po 24 urah ni pokazal znakov demarkirane ishemije.

## SUBAKUTNA ISHEMIČNA MOŽGANSKA KAP

Po IVT ali MT je bolnika priporočljivo namestiti v enoto za možgansko kap, kjer visoko specializirana večdisciplinarna ekipa skrbi za preprečevanje ponovnih IMK in drugih zapletov ter hitro rehabilitacijo bolnikov (glej poglavje Univerzalni pristop k obravnavi bolnika z možgansko kapjo). To obdobje imenujemo subakutna IMK.

### Nadzor bolnika v subakutnem obdobju

Za boljši izid zdravljenja je bistveno ohranjanje optimalnega pretoka skozi zožene možganske arterije in kolaterale. V ta namen je potrebno vzdrževanje optimalne hidracije oz. euvolemije, dovolj visokega krvnega tlaka in ležanje na vodoravni podlagi. Poleg tega je nujno zdravljenje hipo- ali hiperglikemije, uvedba antiagregacijskega zdravljenja in zdravljenje morebitne hipertermije (12).

Morebitno arterijsko hipotenzijo zdravimo z nadomeščanjem tekočin. Največkrat za to uporabimo fiziološko raztopino. Bolnik naj bi v akutni fazi IMK večino časa ležal na vodoravni podlagi – izjemo predstavlja hranjenje, predvsem če ima bolnik disfagijo (12).

Arterijske hipertenzije v akutni fazi IMK praviloma ne zdravimo. Raziskave so namreč pokazale škodljiv učinek na izid zdravljenja ob zmanjšanju krvnega tlaka v prvih 24 urah po nastopu IMK. Arterijski tlak v akutni fazi znižujemo le ob revaskularizacijskem zdravljenju. V prvih 24 urah po IVT je tako priporočeno vzdrževanje tlaka < 180/105 mmHg, po uspešni MT pa vzdrževanje sistoličnih vrednosti krvnega tlaka v območju 140–160 mmHg. Nižanje krvnega tlaka se priporoča tudi, če ima bolnik akutno organsko odpoved zaradi hipertenzije (kongestivna srčna odpoved, miokardni infarkt, hipertenzivna encefalopatija, disekantna aortna anevrizma itd.). V akutni fazi IMK so za natančno zniževanje krvnega tlaka najbolj primerna zdravila s kratko razpolovno dobo (npr. urapidil (intravensko), kaptopril (sublingvalno)) (12).

Razlog za nadziranje krvnega tlaka po revaskularizaciji je možnost hemoragične transformacije ishemičnega infarkta. Po odprtju arterije (z IVT ali MT) priteče v delno nekrotično možgansko tkivo kri in ob zvišanem krvnem tlaku je verjetnost krvavitve v ta predel velika. Če pa arterija ostane zaprta, znižanje tlaka lahko ogrozi preživetje penumbre.

Antihipertenzivno zdravljenje lahko počasi začnemo titrirati do želenih vrednosti krvnega tlaka šele nekaj dni po akutni fazi oz. po tem, ko se nevrološko stanje stabilizira. V subakutnem obdobju je koristno povprečno znižanje krvnega tlaka; sistolične vrednosti za približno 10 mmHg in diastolične vrednosti za približno 5 mmHg. Pri bolnikih, ki so pred nastopom IMK prejeli antihipertenzivna zdravila, priporočamo ponovno uvedbo nekaj dni po nastopu IMK (12).

V akutni fazi IMK je za boljši izid bolezni bistveno tudi vzdrževanje normoglikemije in normalne telesne temperature. Ti in ostali ukrepi so podrobneje opisani v poglavju Univerzalni pristop k bolniku z možgansko kapjo.

Že v akutni fazi IMK se običajno odločimo za uvedbo antiagregacijske zaščite. Klasična antiagregacijska zaščita po IMK je acetilsalicilna kislina (aspirin). (Več o antiagregacijski zaščiti po akutni možganski kapi je napisano v poglavju Sekundarna preventiva ishemične možganske kapi.) Raziskave kažejo, da uvajanje AKZ v akutni fazi IMK večinoma ni priporočljivo.

### SEKUNDARNA PREVENTIVA ISHEMIČNE MOŽGANSKE KAPI

Kot že navedeno, se najprej trudimo najti vzrok za nastanek IMK glede na TOAST-klasifikacijo in bolnika usmerjeno zdraviti, kot je prikazano v tabeli 4.3. Ob tem je nujna tudi sekundarna preventiva ateroskleroze, kjer je potrebno bistveno močnejše zdravljenje ateroskleroze, saj bolnik po IMK spada v skupino najbolj ogroženih.

**Tabela 4.3.** Prikaz usmerjene sekundarne preventive glede na vzrok ishemične možganske kapi (13).

Vzrok ishemične možganske kapi	Glavne oblike zdravljenja
Ateroskleroza velikih arterij	revaskularizacija karotidnih arterij in nespecifična sekundarna preventiva
Kardioembolizem	antikoagulacijska zaščita in nespecifična sekundarna preventiva
Bolezni malih arterij	nespecifična sekundarna preventiva
Ostali določeni vzroki	specifično zdravljenje vzroka (npr. vaskulitisa, trombofilije, genetsko svetovanje itd.)
Nedoločen vzrok oz. kriptogena ishemična možganska kap	nespecifična sekundarna preventiva

### Nespecifična sekundarna preventiva

Poleg usmerjenega zdravljenja vzroka IMK je treba poskrbeti za preventivo aterosklerotične bolezni oz. mikroangiopatije. Bolniki po IMK/TIA spadajo v skupino z najvišjim tveganjem za ponovni možganskožilni kot tudi srčno-žilni dogodek, zaradi česar so njihove tarčne vrednosti krvnega tlaka in holesterola bistveno drugačne kot pred IMK (tabela 4.4) (13).

Trenutne smernice Ameriškega združenja za srce (American Heart Association, AHA) priporočajo ciljni sistolični krvni tlak < 130 mmHg in diastolični < 80 mmHg, ki pa jih poskušamo doseči šele po obdobju akutne ishemije. Obseg znižanja krvnega tlaka je pri preprečevanju pomembnejši kot izbrana skupina antihipertenzivnih zdravil. Bolnikom

**Tabela 4.4.** Ocena tveganja za nastanek srčno-žilnega dogodka. SCORE – 10-letna ocena tveganja za srčno-žilni dogodek (priloga 8) (13, 14). GFR – glomerulna filtracija (angl. *glomerular filtration rate*), LDL – lipo-protein nizke gostote (angl. *low-density lipoprotein*)

Ocenjeno tveganje	Merila	Ciljna vrednost holesterola LDL
Zelo visoko tveganje	Posamezniki: <ul style="list-style-type: none"> <li>• s predhodno možgansko kapjo,</li> <li>• s sladkorno boleznijo tipa 2 s pridruženno okvaro tarčnega organa,</li> <li>• s pridruženim pomembnim dejavnikom tveganja ali</li> <li>• hudim ledvičnim popuščanjem; GFR &lt; 30 ml/min/1,73 m<sup>2</sup></li> <li>• SCORE ≥ 10 %</li> </ul>	< 1,4 mmol/l
Visoko tveganje	Posamezniki: <ul style="list-style-type: none"> <li>• z opazno povišanim posameznim dejavnikom tveganja, predvsem povišan celokupni holesterol (&gt; 8 mmol/l) ali visok krvni tlak (&gt; 180/110 mmHg),</li> <li>• z zmernim kroničnim ledvičnim popuščanjem (GFR 30–59 ml/min/1,73 m<sup>2</sup>) ali</li> <li>• večina ljudi s sladkorno boleznijo (razen mladi ljudje s sladkorno boleznijo tipa 1 brez drugih dejavnikov tveganja)</li> <li>• SCORE ≥ 5 % in &lt; 10 % za 10 let</li> </ul>	< 1,8 mmol/l
Zmerno tveganje	<ul style="list-style-type: none"> <li>• SCORE ≥ 1 % in &lt; 5 % za 10 let</li> </ul>	< 2,6 mmol/l
Nizko tveganje	<ul style="list-style-type: none"> <li>• SCORE &lt; 1 %</li> </ul>	< 3,0 mmol/l

po IMK je treba glede na izhodiščno vrednost prepoloviti koncentracijo holesterola v lipoproteinih nizke gostote (angl. *low-density lipoproteins*, LDL) in ga znižati pod 1,4 mmol/l. V ta namen se uporabljajo visokopotentni statini (rosuvastatin, atorvastatin) in po potrebi ezetimib. Če to zdravljenje ne zadošča, se poslužujemo tudi bioloških zdravil – inhibitorjev encima PCSK9 (angl. *proprotein convertase subtilisin/kexin type 9*). Kontraindicirano je hormonsko nadomestno zdravljenje (13, 14).

Pri sekundarni preventivi je treba upoštevati tudi načela primarne preventive.

### **Antiagregacijska in antikoagulacijska zaščita**

Pri bolnikih z nekardioembolično IMK je večinoma priporočena uvedba antiagregacijske zaščite. Običajna antiagregacijska zaščita po IMK je aspirin, možni so tudi klopidoget, tiklopidin in kombinacija dolgodelujočega dipirimola z aspirinom (13, 14).

Kombinacija aspirina in klopidogeta je dokazano učinkovita pri bolnikih po manjši IMK ali TIA, še posebej če klinična slika niha. Kombinacijo predpišemo le za krajše obdobje – običajno tri tedne (manj kot do tri mesece), saj je na dolgi rok tveganje za hemoragično transformacijo IMK večje. Dvojna antiagregacijska zaščita v trajanju do treh mesecev je priporočljiva tudi pri bolnikih s simptomatsko znotrajlobanjsko stenozo ali po vstavitvi žilne opornice v vratne ali znotrajlobanjske arterije. Pomembno pa je, da po treh mesecih spet nadaljujemo z enojno antiagregacijsko zaščito (13, 14).

Pri bolnikih z AF, ki so ogroženi za ponovno IMK, se za uvajanje AKZ odločamo glede na velikost same lezije. Strogih pravil tu ni, večinoma uvedemo AKZ med 1–14 dni po IMK. Upoštevamo t. i. Dienerjevo izkustveno pravilo: AKZ uvajamo 1 dan po TIA, 3 dni po manj obsežni IMK, 6 dni po srednje obsežni IMK in 12 dni po obsežni IMK. Pri srednje obsežni ali obsežni IMK je nujen nadzorni CT glave pred uvajanjem AKZ. Pri bolnikih z drugimi vzroki kardioembolične IMK se za čas uvedbe AKZ odločimo glede na ogroženost za ponovno IMK (npr. pri bolnikih z umetnimi srčnimi zaklopkami AKZ uvedemo praktično takoj po IMK) (13, 14).

Od oralnih AKZ prihajajo v poštev antagonisti vitamina K, najpogosteje je to varfarin. Metabolizem varfarina je zapleten in nanj vplivajo hrana in zdravila. Potreben je reden nadzor hemostaze z uporabo delnega tromboplastinskega časa z mednarodno umerjenim razmerjem (angl. *international normalized ratio*, INR). Ciljne vrednosti INR za bolnike z AF znašajo 2–3, pri bolnikih z mehanskimi srčnimi zaklopkami pa najpogosteje 2,5–3,5. Vrednosti INR nad 4 zelo povečajo tveganje za krvavitev, zato je INR treba redno spremljati in paziti, da zaradi raznolikih interakcij ne pride do prekoračitve ali prenizke vrednosti INR (12, 13).

Protiučinkovina za varfarin je vitamin K, ki pa deluje relativno počasi. Normalizacijo hemostaze lahko dosežemo tudi z uporabo sveže zmrznjene plazme ali protrombinskega kompleksa, ki delujeta hitro, vendar imata prokoagulabilen učinek (12, 13).

V zadnjem desetletju se kot oralna AKZ uporablja v glavnem nova oralna antikoagulacijska zdravila (NOAK), mednje sodijo dabigatran, rivaroksaban, apiksaban in edoksaban. Dabigatran deluje kot neposredni inhibitor trombina, ostali trije NOAK pa kot inhibitorji faktorja Xa. Predpisujemo jih pri bolnikih z AF in globoko vensko trombozo, pri ostalih indikacijah za AKZ (umetne srčne zaklopke, muralni trombi, miokardni infarkt itd.) pa za zdaj še vedno predpisujemo antagoniste vitamina K.

NOAK so sicer varnejša zdravila kot varfarin, ob čemer pa so enako ali bolj učinkovita pri preprečevanju ishemičnih dogodkov. Idarucizumab je monoklonsko protitelo, ki v nekaj minutah izniči učinek dabigatrana in ob tem nima protrombogenih učinkov. Za

ostale NOAK (rivaroksaban, apiksaban in edoksaban) je v uporabi protrombinski kompleks, vse bolj pa se uveljavlja tudi specifična protitrombinska andexanet alfa (13). Tako protrombinski kompleks kot andexanet alfa imata protrombogene lastnosti.

## ZAKLJUČEK

Ishemična možganska kap je pogost vzrok smrtnosti in najpogostejši vzrok invalidnosti v svetu. Z ukrepanjem kmalu po nastopu IMK lahko preprečimo leta invalidnosti. Možnost trombolitičnega zdravljenja v dokaj ozkem terapevtskem oknu kot tudi razvoj intervencijnih posegov so spremenili obravnavo akutne IMK, ki jo vse pogosteje lahko učinkovito zdravimo. Nič manj pomembna pa ni sekundarna preventiva IMK, ki na dolgi rok zmanjša incidenco ponovnih IMK.

## POUDARKI POGlavJA

- IMK je najpogostejši podtip možganske kapi.
- Vzroki IMK so najpogosteje arterio-arterijska embolizacija iz aterosklerotično spremenjenih arterij v vratu, kardioembolizem in *in situ* tromboza.
- Pri tretjini primerov IMK ne uspemo odkriti vzroka, takrat govorimo o kriptogeni IMK.
- Že po morfološkem izgledu lahko sklepamo na etiologijo IMK.
- Embolične kapi so klinaste oblike in zajemajo možgansko skorjo, medtem ko *in situ* tromboze običajno povzročijo manjši infarkt globljih delov možganov.
- IMK se klinično pokaže kot nenaden nevrološki izpad, ki ustreza povirju posamezne arterije.
- TIA se v 24 urah razreši spontano. Je napovedni kazalec za IMK v prihodnosti.
- Prva slikovna preiskava pri sumu na IMK je nativni CT glave, ki omogoča izključitev znotrajlobanjske krvavitve in demarkirane ishemije.
- Za prikaz zapore večjih arterij poleg nativnega CT v akutni fazi uporabljamo še CT-angiografijo.
- Za razrešitev ishemije uporabljamo IVT in MT.
- MT je učinkovitejša in varnejša metoda, prav tako pa omogoča vzročno zdravljenje v daljšem časovnem oknu, vendar pride v poštev le ob zapori velike arterije, poleg tega pa je na voljo zgolj v večjih specializiranih bolnišnicah.
- Za boljši izid zdravljenja je bistveno ohranjanje optimalnega pretoka skozi zožene možganske arterije in kolaterale.
- V akutni in subakutni fazi IMK je potrebno vzdrževanje euvolemije, dovolj visokega krvnega tlaka, ležanje na vodoravni podlagi, zdravljenje hipo- ali hiperglikemije in morebitne hipertermije.
- Izid zdravljenja je odvisen od številnih dejavnikov, med katerimi so najpomembnejši velikost in mesto IMK, starost, stanje pred IMK, čas do IVT ali MT in zdravljenje v enoti za možgansko kap.



## LITERATURA

1. Sacco RL, Kasner SE, Broderick JP, et al. An updated definition of stroke for the 21st century: A statement for healthcare professionals from the American Heart Association/American Stroke Association. *Stroke*. 2013; 44 (7): 2064–89.
2. Chugh C. Acute ischemic stroke: Management approach. *Indian J Crit Care Med*. 2019; 23 (2): 140–6.
3. Chen PH, Gao S, Wang YJ, et al. Classifying ischemic stroke, from TOAST to CISS. *CNS Neurosci Ther*. 2012; 18 (6): 452–6.
4. Adams HP Jr, Bendixen BH, Kappelle LJ, et al. Classification of subtype of acute ischemic stroke. Definitions for use in a multicenter clinical trial. TOAST. Trial of Org 10172 in Acute Stroke Treatment. *Stroke*. 1993; 24 (1): 35–41.
5. Smith AG, Rowland Hill C. Imaging assessment of acute ischaemic stroke: A review of radiological methods. *Br J Radiol*. 2018; 91 (1083): 20170573.
6. Latchaw RE, Alberts MJ, Lev MH, et al. Recommendations for imaging of acute ischemic stroke: A scientific statement from the American Heart Association. *Stroke*. 2009; 40 (11): 3646–78.
7. Mohammaden MH, Haussen DC, Al-Bayati AR, et al. Stenting and angioplasty in neurothrombectomy: Matched analysis of rescue intracranial stenting versus failed thrombectomy. *Stroke*. 2022; 53 (9): 2779–88.
8. Fonseca AC, Merwick Á, Dennis M, et al. European Stroke Organisation (ESO) guidelines on management of transient ischaemic attack. *Eur Stroke J*. 2021; 6 (2): CLXIII–CLXXXVI.
9. Berge E, Whiteley W, Audebert H, et al. European Stroke Organisation (ESO) guidelines on intravenous thrombolysis for acute ischaemic stroke. *Eur Stroke J*. 2021; 6 (1): I–LXII.
10. Turc G, Bhogal P, Fischer U, et al. European Stroke Organisation (ESO) - European Society for Minimally Invasive Neurological Therapy (ESMINT) guidelines on mechanical thrombectomy in acute ischaemic stroke endorsed by Stroke Alliance for Europe (SAFE). *Eur Stroke J*. 2019; 4 (1): 6–12.
11. Alamowitch S, Turc G, Palaiodimou L, et al. European Stroke Organisation (ESO) expedited recommendation on tenecteplase for acute ischaemic stroke. *Eur Stroke J*. 2023; 8 (1): 8–54.
12. Sandset EC, Anderson CS, Bath PM, et al. European Stroke Organisation (ESO) guidelines on blood pressure management in acute ischaemic stroke and intracerebral haemorrhage. *Eur Stroke J*. 2021; 6 (2): II.
13. Kleindorfer DO, Towfighi A, Chaturvedi S, et al. 2021 Guideline for the prevention of stroke in patients with stroke and transient ischemic attack: A guideline from the American Heart Association/American Stroke Association. *Stroke*. 2021; 52 (7): e364–467.
14. Dawson J, Béjot Y, Christensen LM, et al. European Stroke Organisation (ESO) guideline on pharmacological interventions for long-term secondary prevention after ischaemic stroke or transient ischaemic attack. *Eur Stroke J*. 2022; 7 (3): I–II.



Hana Rakuša<sup>1</sup>, Janja Pretnar Oblak<sup>2</sup>

# Znotrajmožganska krvavitev

## *Intracerebral Haemorrhage*

### IZVLEČEK

KLJUČNE BESEDE: znotrajmožganska krvavitev, arterijska hipertenzija, žariščni nevrološki izpad, povišan znotrajlobanjski tlak, trajne nevrološke okvare

Znotrajmožganska krvavitev pomeni krvavitev v možganski parenhim, do katere največkrat pride zaradi razpoka bolezensko spremenjenih žil. Najpogostejša dejavnika tveganja za nastanek primarne znotrajmožganske krvavitve sta arterijska hipertenzija in možganska amiloidna angiopatija. Primarne krvavitve nastanejo na tipičnih mestih. Manj pogoste so sekundarne krvavitve, ki so posledica drugih bolezni in lahko nastanejo kjerkoli v možganovini. Prvi simptom ponavadi ni bolečina, ampak žariščni nevrološki izpad. Pri večjih krvavitvah so lahko pridruženi glavobol in ostali znaki povišanega znotrajlobanjskega tlaka. Za postavitve diagnoze običajno zadošča CT glave, ob sumu na sekundarno znotrajmožgansko krvavitev pa je nujna dodatna diagnostika. V akutni fazi je zdravljenje usmerjeno v preprečevanje povečevanja krvavitve (uravnavanje krvnega tlaka, normalizacija koagulacije itd.) in zniževanje znotrajlobanjskega tlaka. Vse več bolnikov zdravimo s kirurško odstranitvijo krvavitve. Praviloma je pri vseh bolnikih treba vsaj 48 ur izvajati vse, tudi najagresivnejše ukrepe za izboljšanje stanja. V enem mesecu po dogodku umre do 40 % bolnikov, pri preživelih so pogoste trajne nevrološke okvare. Z ustrežno preventivo, tj. zdravljenjem arterijske hipertenzije, prilagoditvijo antikoagulacijskega zdravljenja in odkrivanjem ter zdravljenjem sekundarnih vzrokov, lahko zmanjšamo delež ponovnih znotrajmožganskih krvavitve.

### ABSTRACT

KEY WORDS: intracerebral haemorrhage, arterial hypertension, focal neurological deficit, raised intracranial pressure, permanent neurological deficit

Intracerebral haemorrhage refers to the bleeding in the brain parenchyma. It is caused by a rupture of pathologically changed vessel walls. The most common risk factors are arterial hypertension and cerebral amyloid angiopathy. Primary haemorrhages have a typical location. Secondary haemorrhages are caused by other underlying pathologies and can occur anywhere in the brain. The first symptom is usually not pain but rather focal neurological deficit. Larger haemorrhages can cause headaches and other symptoms of raised intracranial pressure. A head CT is needed to confirm the diagnosis. When secondary causes for a haemorrhage are suspected, additional diagnostic tools are needed. In the acute phase of treatment, the main emphasis is placed on the prevention of hematoma growth and raised intracranial pressure. The surgical evacuation of hematoma is

<sup>1</sup> Hana Rakuša, štud. med., Medicinska fakulteta, Univerza v Ljubljani, Vrazov trg 2, 1000 Ljubljana

<sup>2</sup> Prof. dr. Janja Pretnar Oblak, dr. med., Nevrološka klinika, Univerzitetni klinični center Ljubljana, Zaloška cesta 2, 1000 Ljubljana; Katedra za nevrologijo, Medicinska fakulteta, Univerza v Ljubljani, Zaloška cesta 2, 1000 Ljubljana; janja.pretnar@kclj.si

a viable option for a growing number of patients. In the first 48 hours after the initial bleeding, it is important to maintain aggressive measures of treatment despite a possible progression of the clinical picture. Within a month after the event, up to 40% of patients die, while permanent disabilities are frequently present in others. With adequate prevention, treatment of arterial hypertension, adjustments of anticoagulation therapy and treatment of secondary causes, the percent of recurring haemorrhages can be reduced.

## OPREDELITEV

Pojem znotrajmožganska krvavitev (ZMK) se nanaša na spontano krvavitev v možganski parenhim, do katere največkrat pride zaradi spremenjenosti manjših arterij, možni pa so tudi drugi vzroki. Spada v kategorijo hemoragične možganske kapi (HMK), ki poleg ZMK obsega tudi spontano subarahnoidno krvavitev (SAK) (1).

## EPIDEMIOLOGIJA

Po pogostosti je ZMK drugi najpogostejši podtip možganske kapi v razvitem svetu. V Evropi, vključno z Republiko Slovenijo, predstavlja ZMK 10 % vseh možganskih kap. Incidenca ZMK v Evropi in Ameriki znaša 10–30/100.000 prebivalcev. V letu 2019 je ZMK, na račun držav v razvoju, predstavljal skoraj četrtino vseh možganskih kap na svetovni ravni. ZMK se lahko pojavi v vseh starostnih obdobjih, incidenca s starostjo strmo narašča, vendar je povprečna starost obolelih nižja kot pri ishemični možganski kapi (IMK) (1–3).

## ETIOLOGIJA IN PATOFIZIOLOGIJA

### Primarna znotrajmožganska krvavitev

ZMK najpogosteje nastane zaradi razpoka bolezensko spremenjenih znotrajmožganskih arteriol; takrat jo imenujemo primarna ZMK. Glavna vzroka za njen nastanek sta arterijska hipertenzija (AH) in možganska amiloidna angiopatija (angl. *cerebral amyloid angiopathy*, CAA). V obeh primerih se ZMK pojavi na zanju tipičnih mestih (tabela 5.1). Primarne ZMK skupaj predstavljajo 80–90 % vseh ZMK (1, 3, 4).

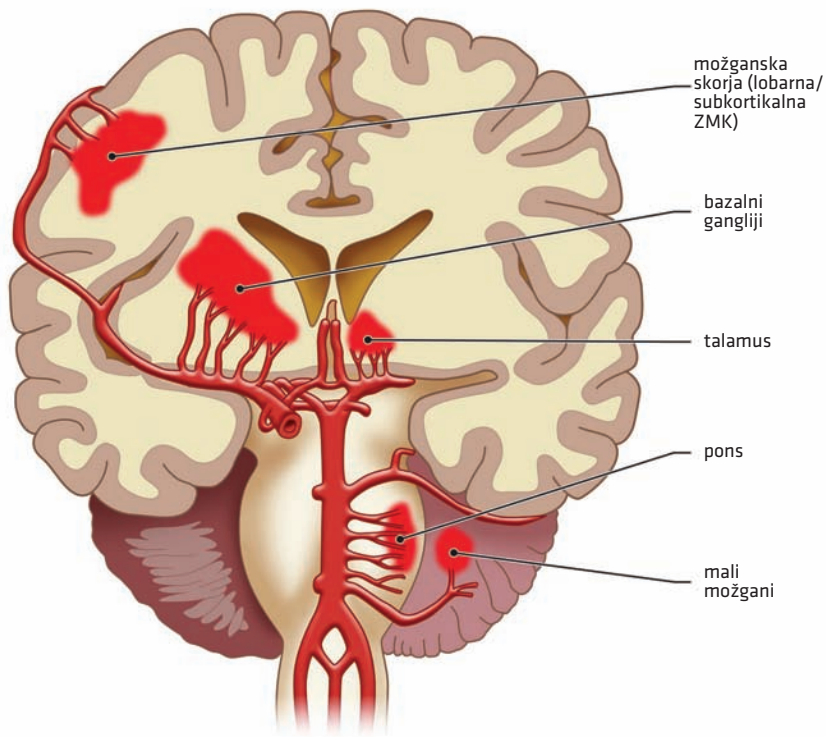
### Arterijska hipertenzija

Najpomembnejši vzrok za nastanek primarne ZMK je AH, ki prizadene manjše penetrantne arterije, ki so končne veje večjih možganskih arterij. Kronična AH zaradi večjih strižnih sil in turbulentnega toka krvi vodi v hipertrofijo žilne stene, kar otežuje preskrbo žilnega tkiva s kisikom. Zaradi hipoksije sčasoma nastane skleroza srednje mišične plasti (lat. *tunica media*), v končni fazi pa pride do hialinizacije in odlaganja lipidnih depozitov, tj. hipertenzivne lipohialinoze. Slednja povzroči zmanjšanje strukturne integritete žilne stene in nastanek t. i. Charcot-Bouchardovih mikroanevrizem, ki pogosto počijo in povzročijo ZMK. Lipohialinoza in mikroanevrizme tipično nastanejo na naslednjih končnih arterijah (1, 4):

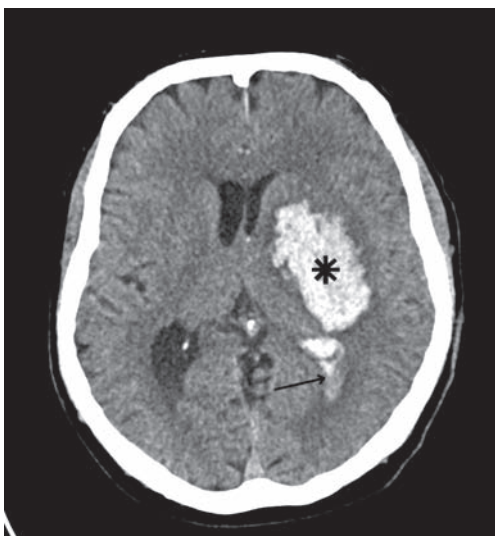- lentikulostriatne arterije (končne veje srednje možganske arterije),
- pontine arterije (končne veje bazilarne arterije) in
- končne veje malomožganskih arterij.

Naštete veje arterij so obdane z globokimi možganskimi strukturami, ki so manj podajne kot možganska belina; nastale mikroanevrizme so zato bolj podvržene nihanju krvnega tlaka in pogosteje počijo. Tudi ob zdravljenju AH pri bolnikih po ZMK je verjetnost ponovitve krvavitve dokaj visoka in znaša okrog 2 % letno (1, 4, 5).

## Predilekcijska mesta za nastanek ZMK



**Slika 5.1.** Predilekcijska mesta za nastanek hipertenzivne znotrajmožganske krvavitve. Slika služi shematskemu in ne topografskemu prikazu predilekcijskih mest krvavitve in žilja, saj Willisovega kroga in vseh predilekcijskih mest ni mogoče korektno prikazati zgolj na enem prerezu. ZMK - znotrajmožganska krvavitve.



**Slika 5.2.** Hipertenzivna znotrajmožganska krvavitve. Na nativnem CT je viden hiperdenzni hematoma levo v predelu kapsule interne in globusa palidusa (zvezdica). Glede na lokacijo gre najverjetneje za hipertenzivno etiologijo. Viden je še edem možganovine ob hematomu in prodor krvi v okcipitalni rog stranskega ventrikla (puščica).

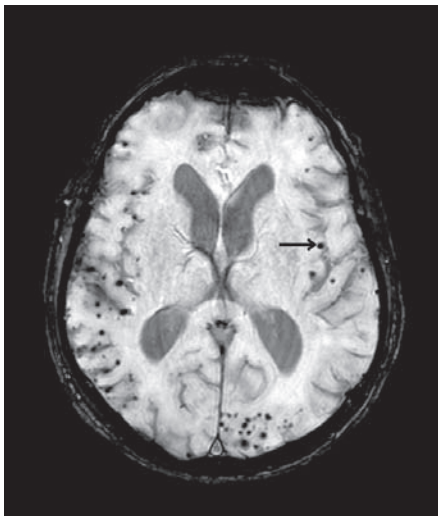
Glede na lokalizacijo naštetih lipohialinotično spremenjenih končnih arterij se hipertenzivna ZMK pojavlja na značilnih mestih (slika 5.1) (1, 4):

- v putamnu (40 %) (slika 5.2),
- talamusu (15 %),
- kavdatnem jedru (8 %),
- malih možganih (8 %) in možganskem deblu (8 %) ali kot
- lobarna krvavitev (20 %).

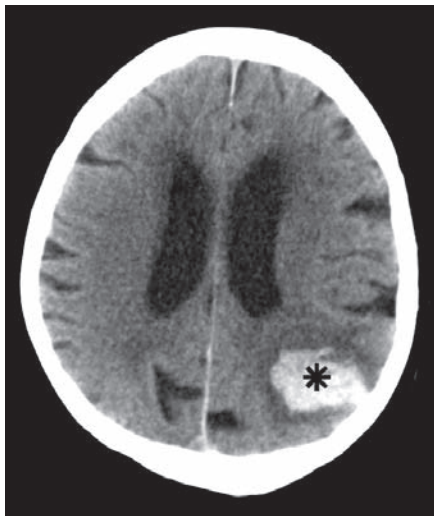
### Možganska amiloidna angiopatija

CAA je posledica odlaganja  $\beta$ -amiloida v žilni steni malih možganskih arteriol. Zaporedje patofizioloških mehanizmov je podobno kot pri AH. Nalaganje  $\beta$ -amiloida v žilni steni vodi do hipoksije in fibrinoidne nekroze ter nastanka mikroanevrizem. Zaradi razpoka mikroanevrizem pride do ZMK, ki se zelo pogosto ponavljajo. Največkrat so prizadete leptomeningealne ali kortikalne arterije, kar vodi v t. i. lobarno ZMK, ki je lahko kortikalna ali subkortikalna (slika 5.3, slika 5.4) (1, 4).

ZMK zaradi CAA tipično nastane okcipitalno ali okcipitoparietalno. V veliki večini se pojavlja pri starejših bolnikih, občasno pa tudi pri mladih. Nagnjenost k CAA imajo posamezniki z genotipom ApoE4 (angl. *apolipoprotein E4*). Opisani so primeri družinske monogeneske CAA, sporadično CAA pri mlajših bolnikih pa povezujejo tudi z vaskulitidom ali nevrokirurško operacijo v mladosti (1, 6).



**Slika 5.3.** Mikrokrvavitve zaradi možganske amiloidne angiopatije. Na MR so vidna številna drobna kroglasta področja izpada signala, obojestransko kortikosubkortikalno v vseh režnjih. Gre za depozite hemosiderina po kortikalnih mikrokrvavitvah zaradi možganske amiloidne angiopatije. Uporabljeno je bilo dovzetno poudarjeno slikanje (angl. *susceptible weighted imaging, SWI*), ki omogoča prikaz hemosiderina.



**Slika 5.4.** Znotrajmožganska krvavitev zaradi možganske amiloidne angiopatije. Na nativnem CT je vidna hiperdenzna znotrajmožganska delno koagulirana krvavitev levo parietalno (zvezdica). Obdaja jo manjši možganski edem.

## Sekundarna znotrajmožganska krvavitev

Sekundarne ZMK so manj pogoste (10–20 % vseh ZMK) kot primarne. Nastanejo kot posledica žilnih nepravilnosti (arteriovenske malformacije, arteriovenske duralne fistule, anevrizme idr.), tumorjev, prirojenih in pridobljenih koagulopatij, zlorabe drog in drugih redkejših vzrokov. Ker vključujejo tudi prirojene dejavnike, so sekundarne ZMK manj povezane s starostjo in se pogosteje pojavijo pri mlajših bolnikih. Lokalizacija je poljubna in pogosto ne sovпада z lokalizacijo pri primarnih vzrokih (tabela 5.1) (1, 4).

**Tabela 5.1.** Etiologija in predilekcijska mesta primarne in sekundarne ZMK. ZMK – znotrajmožganska krvavitev.

	<b>Etiologija</b>	<b>Predilekcijska mesta</b>
Primarna ZMK	<ul style="list-style-type: none"> <li>• hipertenzivna lipohialinoza</li> <li>• možganska amiloidna angiopatija</li> </ul>	<ul style="list-style-type: none"> <li>• globoka jedra, mali možgani, pons</li> <li>• lobarno (okcipitalni in parietalni reženi)</li> </ul>
Sekundarna ZMK	<ul style="list-style-type: none"> <li>• žilne malformacije</li> <li>• možganski tumorji</li> <li>• motnje koagulacije</li> <li>• zloraba drog</li> </ul>	<ul style="list-style-type: none"> <li>• poljubna lokacija, pogosto neznajčilna za primarne vzroke</li> </ul>

### Žilne malformacije

Na žilne malformacije pomislimo, če se ZMK pojavi pri bolniku brez dejavnikov tveganja za žilne bolezni, še posebej, če nastane na netipičnem mestu in gre za mlajšega bolnika. Med žilne malformacije prištevamo arterio-venske malformacije (AVM), arteriovenske duralne fistule, anevrizme, kavernoze malformacije, venske angiome in kapilarne teleangektazije. Podrobneje so opisane v poglavju Možganskožilne anomalije. Za postavitev diagnoze je večinoma treba opraviti CT-angiografijo in/ali MR glave. Letno tveganje za krvavitev se razlikuje glede na tip žilne malformacije in pri AVM, kjer so tveganja najvišja, letno znaša povprečno 4 %. Če je v preteklosti že prišlo do razpoka AVM, lahko letno tveganje znaša do 15 % (7, 8).

### Možganski tumorji

Nezrele tumorske žile so bolj krhke in prepustne ter posledično bolj nagnjene h krvavitvam. Tumorskega tkiva na začetnem CT glave pogosto ne vidimo, saj ga zakrivata kri in edem. Na prisotnost tumorja posumimo, če ne gre za tipično primarno ZMK, še posebej če je bila že pred nastankom ZMK prisotna napredujoča žariščna nevrološka simptomatika, in seveda ob podatku o maligni bolezni v preteklosti. Ob sumu na prisotnost tumorja je treba ponoviti slikovno diagnostiko, ko se kri resorbira (9, 10).

### Zloraba drog

Pogost, a velikokrat neprepoznan vzrok za nastanek ZMK, zlasti pri mladih, je tudi zloraba drog, še posebno amfetaminov, kokaina in drugih simpatikomimetikov. Možnih je več mehanizmov; med drugim uporaba omenjenih drog zvišuje krvni tlak, povzroča vazokonstriktorski sindrom, najverjetneje lahko povzroča tudi vaskulitis majhnih in srednje velikih možganskih žil ter vodi v nastanek anevrizem (11).

## Motnje koagulacije

### *Pridobljene motnje koagulacije*

Motnje koagulacije so najpogostejše posledica načrtno uporabe antikoagulacijskih zdravil (AKZ), lahko pa tudi boleznijeter (npr. alkoholna jetrna ciroza). Bolnikom z velikim tveganjem za kardioembolične dogodke (z atrijsko fibrilacijo (AF), z mehanskimi umetnimi zaklopkami) ali globoko vensko trombozo (GVT) namreč načrtno predpisujemo oralna AKZ. Ob pravih indikacijah in doziranju je zdravljenje z AKZ smiselno, saj je tveganje za krvavitev manjše od tveganja za pojav ishemičnih zapletov, do katerih bi prišlo brez zdravljenja (1, 12, 13). Vseeno pa je pri vseh bolnikih z AKZ treba posebno previdnost nameniti prepoznavanju s krvavitvami povezanih zapletov.

### *Prirajene motnje koagulacije*

Prirajene motnje koagulacije so zelo redek vzrok za nastanek ZMK. Ob pojavu ZMK bolnika zdravimo z nadomeščanjem manjkajočih faktorjev strjevanja krvi (12, 14).

## KLINIČNA SLIKA

Prvi simptom ZMK običajno ni huda bolečina, saj možganski parenhim ne vsebuje bolečinskih živčnih vlaken. Pritisk krvi na možganovino najprej povzroči žariščni nevrološki izpad, če je krvavitev obsežna, pa tudi povišanje znotrajlobanjskega tlaka, herniacije in celo smrt. Začetek je nenaden, simptomi se nato zaradi rasti hematoma in možganskega edema tipično dodatno poslabšajo v nekaj minutah do nekaj urah, kasneje se stanje stabilizira (1, 4, 15).

Ob povečanju hematoma prvotni žariščni nevrološki izpadi napredujejo, spremljajo jih glavobol, slabost, bruhanje, motnje zavesti in običajno povišan krvni tlak. Tvrstno postopno napredovanje klinične slike je prisotno pri polovici bolnikov z ZMK, pri tretjini bolnikov z ZMK pa je klinična slika dokončno razvita že ob samem nastopu krvavitve (4, 15).

Žariščni znaki in simptomi so odvisni od mesta krvavitve, lahko so povsem podobni znakom in simptomom IMK, zato ju klinično ni mogoče ločiti. Pogosti so hemiplegija, motnja govora, sindrom zanemarjanja (angl. *neglect*) ali različni znaki prizadetosti možganskega debla. Če se ZMK nahaja kortikalno, se lahko pojavijo epileptični napadi (1, 16).

Glavobol se pojavi le pri okoli 40 % bolnikov z ZMK, povezan je s povišanim znotrajlobanjskim tlakom, je tiščoč in običajno ni najhujši v življenju. Glavobol je pogostejši pri obsežnejših ZMK, še posebej če se nahajajo v zadnji kotanji, pri manjših hematomih pa je pogosto odsoten.

S povišanim znotrajlobanjskim tlakom je povezano še bruhanje, ki je prisotno pri približno polovici bolnikov. Več kot 90 % bolnikov z ZMK ima povišan krvni tlak, pogosta je tudi refleksna bradikardija. Pri več kot 50 % bolnikov že zgodaj v poteku bolezni pride do kvantitativne motnje zavesti. Ob herniaciji lahko pride do prizadetosti okulomotoričnega živca (lat. *nervus oculomotorius*) (takrat pri bolniku opazimo široke, nereaktivne zenice) in pritiska na možgansko deblo, ki lahko vodi do motenj dihanja (1, 16).

## OBRAVNAVA BOLNIKA Z ZNOTRAJMOŽGANSKO KRVAVITVIJO

### **Obravnavav urgentni ambulanti**

Pri bolniku z nenadnim žariščnim nevrološkim izpadom predpostavimo, da gre za žilni dogodek, dokler ne dokažemo drugače. Načela obravnave so podrobneje opisana v poglavju Univerzalni pristop k obravnavi bolnika z možgansko kapjo, tu pa so navedene zgolj posebnosti pri pristopu ob sumu na ZMK.



Za oceno nevrološke prizadetosti podobno kot pri IMK tudi pri bolnikih z ZMK uporabljamo Lestvico nacionalnega zdravstvenega inštituta za možgansko kap (National Institutes of Health Stroke Scale, NIHSS) (priloga 4). Zaradi pogoste motnje zavesti poleg tega uporabljamo tudi Glasgowsko lestvico zavesti (Glasgow Coma Scale, GCS) (priloga 3). Če poleg GCS upoštevamo še starost bolnika, prostornino hematoma, mesto krvavitve (supra/infratentorialno) in prodor krvi v ventrikle, pridobimo t. i. ICH-oceno (Intracerebral Hemorrhage Score) (priloga 9). ICH-ocena ima večjo prognostično napovedno vrednost kot GCS (17).

## Nevroradiološke preiskave

Nativni CT glave omogoča postavitev diagnoze ZMK. Pri bolniku z akutno nastalo žariščno nevrološko simptomatiko ugotovimo, ali gre za svežo krvavitve, ki je na posnetku hiperdenzna, ali ishemijsko, ki je hipodenzna (ali pa je v akutni fazi še ne vidimo). CT glave poleg tega omogoča natančno lokalizacijo mesta in velikosti ZMK. Pri primarnih ZMK, torej predvsem pri starejših bolnikih z anamnezo povišanega krvnega tlaka in s krvavitvijo v tipičnih področjih, dodatna diagnostika večinoma ni potrebna (18).

Razširjeno diagnostiko je treba izvesti pri mlajših bolnikih oz. v primeru suma na sekundarno ZMK. Žilne nepravilnosti odkrijemo z angiografijo (CT- ali MR-angiografija ali digitalna subtrakcijska angiografija (DSA)) in občasno tudi z MR glave. Ker je ZMK lahko posledica krvavitve v tumor, je ob sumu na prisotnost tumorja treba slikovno diagnostiko ponoviti po resorpciji krvi. Občutljivost CT glave za prikaz tumorjev povečamo z uporabo kontrastnega sredstva, še bolj občutljiva pa je MR glave (18).

CT glave je pomembno orodje za spremljanje zapletov ZMK, kot so krvavitve v ventrikle, obsežen možganski edem in herniacija. V primeru povišanega znotrajlobanjskega tlaka lahko pride do herniacije na različnih tipičnih mestih, kar je opisano v poglavju Univerzalni pristop k obravnavi bolnika z možgansko kapjo.

## Zapleti znotrajmožganske krvavitve

Relativno pogost zaplet so epileptični napadi, ki se pojavijo pri 5–14 % bolnikov po ZMK, večinoma pri kortikalnih krvavitvah. Ker gre za simptomatski epileptični napad, se lahko že po prvem napadu uvede antiepileptična zdravila, pogosto pa je smiselna tudi diagnostika z EEG za potrditev epileptiformne aktivnosti (20).

Pri bolnikih po ZMK je tveganje za razvoj GVT in pljučno embolijo štirikrat večje kot pri bolnikih po IMK (21). Zelo pogoste so tudi disfagija, aspiracije in drugi zapleti.

## Akutno zdravljenje

Glede na priporočila Ameriškega združenja za kap (American Stroke Association, ASA) in Ameriškega združenja za srce (American Heart Association, AHA) je vsaj 48 ur nujno aktivno, usmerjeno zdravljenje vseh bolnikov z ZMK, odločitev o opustitvi zdravljenja je možno sprejeti šele pozneje. Ob širjenju hematoma, nastanku možganskega edema ali hidrocefalusa se klinično stanje bolnika namreč lahko zelo poslabša, stanje pa je še vedno reverzibilno in ustrezni ukrepi lahko močno spremenijo končni izid bolezni (10).

Začetno zdravljenje je usmerjeno v zagotavljanje proste dihalne poti in dihanja ter stabilnega krvnega obtoka. Pri hujših motnjah zavesti (GCS < 8) je treba bolnika intubirati in umetno predihavati, če je samostojno dihanje nezadostno. Da bi preprečili aspiracijo želodčne vsebine, je pogosto nujno vstaviti nazogastrično sondo. Vsem bolnikom nastavimo tudi periferni intravenski kanal. Podrobnejši opis pristopa se nahaja v poglavju Univerzalni pristop k obravnavi bolnika z možgansko kapjo (10). Akutno zdravljenje lahko delimo na nekirurško in kirurško.

### **Nekirurško zdravljenje**

V akutni fazi preprečujemo povečanje krvavitve in pojav nepopravljive okvare možganovine. Poskrbimo za protibolečinsko zdravljenje, zdravljenje slabosti in bruhanja ter uravnavanje krvnega tlaka. Bolečina in bruhanje lahko namreč dodatno povišata znotrajlobanjski tlak ter posledično negativno vplivata na izid zdravljenja (10).

Uravnavanju krvnega tlaka je treba nameniti posebno pozornost. Krvnega tlaka nikoli ne znižujemo, dokler ni opravljena slikovna diagnostika, saj zgolj na podlagi klinične slike ni mogoče zanesljivo razlikovati med IMK in ZMK. Visok krvni tlak pri bolniku z ZMK sicer lahko povzroči povečanje hematoma, ki je povezano s slabšim izidom zdravljenja, po drugi strani pa je pri bolniku z IMK koristen za ohranjanje perfuzije tkiva skozi žilne kolaterale.

Po postavitvi diagnoze ZMK je glede na večino ameriških in evropskih priporočil treba vrednosti sistoličnega krvnega tlaka vzdrževati med 130–150 mmHg. Priporočena je uporaba intravenskih antihipertenzivnih zdravil. Izjemo predstavlja močno povišan znotrajlobanjski tlak s herniacijo možganovine, kjer je povišan sistemski krvni tlak včasih edina možnost za ohranjanje ustrezne perfuzije možganov (23).

Za preprečevanje povečanja krvavitve je bistveno poskrbeti za normalizacijo hemostaze pri bolnikih, ki jemljejo AKZ. Poleg tega rutinsko pri vseh bolnikih z znaki akutne možganske kapi določamo delni trombotoplastinski čas z mednarodno umerjenim razmerjem (angl. *international normalized ratio*, INR). Motnje koagulacije je možno normalizirati z uporabo specifičnih (antagonisti vitamina K – vitamin K, dabigatran – idarucizumab itd.) in nespecifičnih učinkovin (protrombinski kompleks itd.) (10).

V primeru povišanega znotrajlobanjskega tlaka in herniacije se poslužujemo tudi osmoterapije z 20-% manitolom, ob tem pa že razmišljamo tudi o drugih možnih ukrepih (10).

### **Kirurško zdravljenje**

Posvetovanje glede kirurškega zdravljenja je nujno pri bolnikih, ki imajo znake povišanega znotrajlobanjskega krvnega tlaka.

Pri večini bolnikov z zvišanim znotrajlobanjskim tlakom in prodorom krvi v ventrikle s posledičnim hidrocefalusom se odločimo za vstavev zunanje ventrikularne drenaže. Ob krvavitvi v ventrikle pogosto prihaja do zaprtja drena s krvnimi strdki. V posameznih primerih je pri tem mogoče lokalno uporabiti nizke doze fibrinolitika (10).

Priporočila AHA/ASA predvidevajo evakuacijo hematoma, če volumen ZMK znaša več kot 30 ml in se hematom nahaja manj kot 1 cm pod površino, ter pri ZMK v malih možganih, kjer pride do poslabšanja klinične slike z motnjo zavesti. Smernice so precej ohlapne. Tehnike kirurškega zdravljenja vse bolj napredujejo in kirurškega zdravljenja z minimalno invazivnimi metodami se poslužujemo vse pogosteje (10).

Zelo pomembna možnost zdravljenja je tudi dekompresivna kraniotomija oz. kirurška odstranitev dela lobanjskega svoda, ki jo uporabimo, če odstranitev ZMK ne zadošča in je edem prevelik za vzpostavitev normalnega znotrajlobanjskega tlaka (tj. pri bolnikih z znaki herniacije možganovine ali GCS < 8). Lobanjsko kost bolniku vrnejo šele z nekajtedenskim zamikom, v primeru dekompresije zadnje kotanje pa vrnitev kosti v večini primerov ni potrebna, saj zadošča zaščita z mišičnino (10).

### **Subakutno zdravljenje**

Pri vseh bolnikih po možganski kapi preprečujemo aspiracije, srčno-žilne zaplete in elektrolitske motnje, kar opisujemo v poglavju Univerzalni pristop k obravnavi bolnika

z možgansko kapjo. Pri bolnikih po ZMK je treba dodatno pozornost nameniti še preprečevanju epileptičnih napadov in trombomboličnih zapletov.

Antiepileptike po možganski kapi predpišemo po prvem epileptičnem napadu. Profilaktično zdravljenje ni priporočljivo, saj antiepileptiki poslabšajo izid zdravljenja (10, 20).

Smernice AHA za preprečevanje trombomboličnih zapletov narekujejo uporabo intermitentne pnevmatske kompresije ven na nogah ali nizkomolekularnega heparina. Slednjega uvedemo 1–4 dni po prenehanju aktivne krvavitve v parenhim (10, 21).

## SEKUNDARNA PREVENTIVA

Za ponovno krvavitev so najbolj ogroženi bolniki s CAA, pri katerih se ZMK po prvem letu ponovi pri do 10 % bolnikov. Za zdaj ne poznamo učinkovitih vzročnih možnosti zdravljenja, zato smo pri preprečevanju precej omejeni (27).

Najpomembnejši dejavnik tveganja, na katerega lahko vplivamo, je AH, sploh predhodno nezdravljena. AH je izjemno pomemben dejavnik pri bolnikih, mlajših od 60 let. Optimalne vrednosti krvnega tlaka za bolnike po ZMK znašajo pod 130/80 mmHg (10).

Tveganje za ponovitev je večje tudi pri sekundarnih ZMK, zato je pri takšnih bolnikih treba vzrok aktivno iskati in ga odpraviti (10).

Pri bolnikih, ki so utrpeli spontano ZMK ob AKZ, AKZ večinoma opustimo, vendar je vedno treba ubrati pristop s presojanjem koristi in tveganja pri posameznem bolniku (10).

Tudi pri antiagregacijskih zdravilih je tveganje za ZMK povečano, vendar je absolutna korist preprečevanja IMK večja. Nižji odmerki aspirina in kombinacija aspirina ter dipiridamola tveganja za ZMK praviloma ne povečajo. Kombinacija klopidogrela in aspirina ni priporočena, saj bistveno poveča tveganje za ZMK (10, 28).

Odsvetovani so tudi nadaljnja zloraba drog, uživanje alkohola, kajenje in uvajanje visokih odmerkov statinov (10).

Zdraviti je treba tudi druge sekundarne vzroke: tumorje in žilne malformacije. Pri zdravljenju slednjih je možno uporabiti endovaskularni ali nevrokirurški pristop. Uporabno je tudi zdravljenje z  $\gamma$ -nožem, ki z usmerjenimi žarki visoke energije povzroči zaprtje žilnih malformacij (8, 10).

## PROGNOZA

Pri napovedi izida zdravljenja je zelo uporabna ICH-ocena, ki upošteva klinično prizadetost bolnika ob začetku (GCS), starost bolnika, mesto in prostornino krvavitve ter prisotnost krvavitve v ventrikle. Skupno je bolniku možno dodeliti šest točk, višji skupni seštevek točk pomeni slabši izid in višjo smrtnost (priloga 9) (17).

V grobem prognozo po ZMK delimo na tretjine; približno tretjina bolnikov umre pred prihodom v bolnišnico, tretjina jih umre v bolnišnici ali pa imajo hude posledice, tretjina jih je odpuščenih brez znakov ali simptomov oz. imajo minimalne spremembe. Smrtnost po ZMK (v enem mesecu umre do 40 % bolnikov) je višja kot po IMK (v enem mesecu umre 15 % bolnikov). Najvišja je v nerazvitih državah, kjer sta intenzivno zdravljenje in nadaljnja oskrba težje dostopna (16. 24–26).

## NEVROREHABILITACIJA

Bolniki po ZMK so v povprečju mlajši kot bolniki po IMK, poškodbe možganske skorje pa so v povprečju manjše kot pri IMK, zato je dolgoročna rehabilitacija pri enaki stopnji začetne prizadetosti praviloma uspešnejša pri ZMK kot pri IMK.

## ZAKLJUČEK

ZMK je pomemben vzrok umrljivosti in trajne invalidnosti. Zaradi staranja prebivalstva, vse pogostejše AH in razširjene uporabe AKZ se incidenca ZMK v zadnjih desetletjih povečuje. Treba je prepoznati posameznike s povečanim tveganjem za ZMK in preventivno spremljati dejavnike tveganja. Pri bolnikih, ki so doživeli ZMK, so pri omejevanju smrtnosti, preprečevanju dolgoročnih posledic in ponovitve ZMK nujni agresivno zdravljenje, sekundarni preventivni ukrepi in večdisciplinarna nevrorehabilitacija.

## POUDARKI POGlavJA

- Po pogostnosti je ZMK drugi najpogostejši podtip možganske kapi.
- Smrtnost po ZMK je višja kot pri IMK.
- Najpomembnejši vzrok za nastanek primarne ZMK je AH, pri starejših tudi CAA.
- Sekundarne ZMK nastanejo zaradi žilnih malformacij, tumorjev, prirojenih in pridobljenih koagulopatij, zlorabe drog in drugih redkejših vzrokov.
- Tipična mesta primarne hipertenzivne ZMK so majhne perforantne arterije – terminalne veje možganskih, pontinih ali malomožganskih arterij.
- Krvavitve zaradi CAA so pogosto lobarne.
- Sekundarne krvavitve nimajo tipične lokacije.
- Pritisk krvi na možganovino najprej povzroči žariščni nevrološki izpad, ki se lahko zaradi povečanja hematoma poslabša, spremljajo ga lahko glavobol in znaki povišanega znotrajlobanjskega tlaka.
- Bolnike ogroža povišan znotrajlobanjski tlak, pogostejši so tudi epileptični napadi in trombembolični zapleti.
- V akutni fazi farmakološko zdravimo bolečino, slabost in bruhanje ter povišan arterijski tlak, pri slednjem je treba zdravljenje prilagoditi glede na znotrajlobanjski tlak.
- Kirurško večinoma evakuiramo večje hematome, ki ležijo blizu možganske skorje ali v malih možganih.
- Sekundarna preventiva obsega zdravljenje AH, prilagoditev antiagregacijskega zdravljenja in AKZ. Zdraviti je treba tudi sekundarne vzroke.
- Zgodnja nevrorehabilitacija je nujna, vendar mora biti prilagojena zmožnostim posameznika. Dolgoročna nevrorehabilitacija je uspešnejša kot pri IMK.

## LITERATURA

1. Unnithan AKA, M Das J, Mehta P. Hemorrhagic stroke [internet]. Treasure Island, Florida: StatPearls Publishing. 2022 [posodobljeno 2022 May 15; citirano 2022 Jul 5]. Dostopno na: <https://www.ncbi.nlm.nih.gov/books/NBK559173/>
2. GBD 2019 Stroke Collaborators. Global, regional, and national burden of stroke and its risk factors, 1990-2019: A systematic analysis for the global burden of disease study 2019. *Lancet Neurol.* 2021; 20 (10): 795-820.
3. Švigelj V. Fibrinolitično zdravljenje pri ishemični možganski kapi in novosti pri možganski krvavitvi. Strokovni seminar Predbolnišnična obravnava urgentnega nevrološkega bolnika 2004 Nov 19; Laško, Slovenija: Zbornica zdravstvene in babiške nege Slovenije; 2004.
4. Magid-Bernstein J, Girard R, Polster S, et al. Cerebral hemorrhage: Pathophysiology, treatment, and future directions. *Circ Res.* 2022; 130 (8): 1204-29.
5. Rodríguez-Torres A, Murphy M, Kourkoulis C, et al. Hypertension and intracerebral hemorrhage recurrence among white, black, and Hispanic individuals. *Neurology.* 2018; 91 (1): e37-44.
6. Nathoo N, Chetty R, van Dellen JR, et al. Genetic vulnerability following traumatic brain injury: The role of apolipoprotein E. *Mol Pathol.* 2003; 56 (3): 132-6.
7. Sahni R, Weinberger J. Management of intracerebral hemorrhage. *Vasc Health Risk Manag.* 2007; 3 (5): 701-9.
8. Gross BA, Du R. Diagnosis and treatment of vascular malformations of the brain. *Curr Treat Options Neurol.* 2014; 16 (1): 279.
9. Navi BB, Reichman JS, Berlin D, et al. Intracerebral and subarachnoid hemorrhage in patients with cancer. *Neurology.* 2010; 74 (6): 494-501.
10. Hemphill JC 3rd, Greenberg SM, Anderson CS, et al. Guidelines for the management of spontaneous intracerebral hemorrhage: A guideline for healthcare professionals from the American Heart Association/American Stroke Association. *Stroke.* 2015; 46 (7): 2032-60.
11. Martin-Schild S, Albright KC, Halleivi H, et al. Intracerebral hemorrhage in cocaine users. *Stroke.* 2010; 41 (4): 680-4.
12. Steiner T, Rosand J, Diringer M. Intracerebral hemorrhage associated with oral anticoagulant therapy: Current practices and unresolved questions. *Stroke.* 2006; 37 (1): 256-62.
13. Andrea Morotti, Joshua N. Goldstein. Anticoagulant-associated intracerebral hemorrhage. *Brain Hemorrhages.* 2020; 1 (1): 89-94.
14. Stieltjes N, Calvez T, Demiguel V, et al. Intracranial haemorrhages in French haemophilia patients (1991-2001): Clinical presentation, management and prognosis factors for death. *Haemophilia.* 2005; 11 (5): 452-8.
15. Brouwers HB, Greenberg SM. Hematoma expansion following acute intracerebral hemorrhage. *Cerebrovasc Dis.* 2013; 35 (3): 195-201.
16. An SJ, Kim TJ, Yoon BW. Epidemiology, risk factors, and clinical features of intracerebral hemorrhage: An update. *J Stroke.* 2017; 19 (1): 3-10
17. Hemphill JC 3rd, Bonovich DC, Besmertis L, et al. The ICH score: A simple, reliable grading scale for intracerebral hemorrhage. *Stroke.* 2001; 32 (4): 891-7.
18. Macellari F, Paciaroni M, Agnelli G, Caso V. Neuroimaging in intracerebral hemorrhage. *Stroke.* 2014; 45 (3): 903-8.
19. Ho ML, Rojas R, Eisenberg RL. Cerebral edema. *AJR Am J Roentgenol.* 2012; 199 (3): W258-73.
20. Haapaniemi E, Strbian D, Rossi C, et al. The CAVE score for predicting late seizures after intracerebral hemorrhage. *Stroke.* 2014; 45 (7): 1971-6.
21. Prabhakaran S, Herbers P, Khoury J, et al. Is prophylactic anticoagulation for deep venous thrombosis common practice after intracerebral hemorrhage? *Stroke.* 2015; 46 (2): 369-75.
22. Hemphill JC 3rd, Greenberg SM, Anderson CS, et al. Guidelines for the management of spontaneous intracerebral hemorrhage: A guideline for healthcare professionals from the American Heart Association/American Stroke Association. *Stroke.* 2015; 46 (7): 2032-60.
23. Williams B, Mancia G, Spiering W, et al. 2018 ESC/ESH Guidelines for the management of arterial hypertension. *Eur Heart J.* 2018; 39 (33): 3021-104.
24. Feigin VL, Lawes CM, Bennett DA, et al. Worldwide stroke incidence and early case fatality reported in 56 population-based studies: A systematic review. *Lancet Neurol.* 2009; 8 (4): 355-69.
25. Apostolaki-Hansson T, Ullberg T, Pihlsgård M, et al. Prognosis of intracerebral hemorrhage related to antithrombotic use: An observational study from the Swedish stroke register (riksstroke). *Stroke.* 2021; 52 (3): 966-74.
26. Zhang R, Wang Y, Fang J, et al. Worldwide 1-month case fatality of ischaemic stroke and the temporal trend. *Stroke Vasc Neurol.* 2020; 5 (4): 353-60.

27. Pinho J, Araújo JM, Costa AS, et al. Intracerebral hemorrhage recurrence in patients with and without cerebral amyloid angiopathy. *Cerebrovasc Dis Extra*. 2021; 11 (1): 15–21.
28. Tillman H, Johnston SC, Farrant M, et al. risk for major hemorrhages in patients receiving clopidogrel and aspirin compared with aspirin alone after transient ischemic attack or minor ischemic stroke: A secondary analysis of the POINT randomized clinical trial. *JAMA Neurol*. 2019; 76 (7): 774–82.
29. Bhalla A, Wang Y, Rudd A, et al. Differences in outcome and predictors between ischemic and intracerebral hemorrhage: The South London Stroke Register. *Stroke*. 2013; 44 (8): 2174–81.

Gašper Tonin<sup>1</sup>, Katja Pavšič<sup>2</sup>

# Subarahnoidna krvavitev

## *Subarachnoid Haemorrhage*

### IZVLEČEK

KLJUČNE BESEDE: anevrizemska subarahnoidna krvavitev, anevrizma, nevihtni glavobol, perimezencefalna krvavitev

Subarahnoidna krvavitev je krvavitev v subarahnoidni prostor, ki je prostor med dvema možganskima ovojnicama; arahnoido in pio mater. Spontana subarahnoidna krvavitev je lahko posledica različnih vzrokov, najpogosteje pa je posledica razpoka anevrizme (85%). Drugi vzroki (15%) za njen nastanek so raznoliki in obsegajo perimezencefalno krvavitev, razpok arteriovenske malformacije, arteriovensko duralno fistulo, intrakranialno disekcijo itd. Klinični znaki so lahko zelo različni in nastanejo predvsem zaradi draženja mening z razlito krvjo in zaradi učinka mase. Subarahnoidna krvavitev se lahko kaže z nevihtnim glavobolom, slabostjo, bruhanjem, zmedenostjo in drugimi motnjami zavesti. Za postavitev diagnoze se uporabljajo različne slikovne preiskave, vključno s CT, CT-angiografijo in digitalno subtrakcijsko angiografijo. Zdravljenje je odvisno od vzroka krvavitve in največkrat vključuje izključitev anevrizme iz krvnega obtoka z endovaskularnim zdravljenjem s platinastimi zankami ali kirurškim posegom s kovinskimi sponkami. Po subarahnoidni krvavitvi smo pozorni tudi na zaplete, kot so ponovna krvavitev, hidrocefalus in vazospazem.

### ABSTRACT

KEY WORDS: aneurysmal subarachnoid haemorrhage, aneurysm, storm headache, perimesencephalic haemorrhage

A subarachnoid haemorrhage is a haemorrhage into the subarachnoid space, which is the space between the arachnoid and the pia mater. It can be caused by a variety of causes, but most commonly by the rupture of an aneurysm (85%). Other causes (15%) are diverse and include perimesencephalic haemorrhage, arteriovenous malformation rupture, arteriovenous dural fistula, intracranial dissection, etc. The clinical manifestations of sub-arachnoid haemorrhage can vary widely and are mainly due to blood irritation and the effect of the mass. It may present with a thunderclap headache, nausea, vomiting, confusion, and impaired consciousness. A variety of imaging tests are used for the diagnosis, including CT, CT-angiography, and digital subtraction angiography. The treatment depends on the cause of the bleeding and most commonly involves the exclusion of the aneurysm from the circulation by endovascular treatment with platinum loops or surgery with metal clips. After the subarachnoid haemorrhage, we also look out for complications such as rebleeding, hydrocephalus, and vasospasm.

<sup>1</sup> Gašper Tonin, dr. med., dipl. slov. in lit. komp., Medicinska fakulteta, Univerza v Ljubljani, Vrazov trg 2, 1000 Ljubljana; Filozofska fakulteta, Univerza v Ljubljani, Aškerčeva cesta 2

<sup>2</sup> Dr. Katja Pavšič, dr. med., Nevrološka klinika, Univerzitetni klinični center Ljubljana, Zaloška cesta 2, 1000 Ljubljana; katja.pavsic@gmail.com

## OPREDELITEV

Subarahnoidna krvavitev (SAK) pomeni krvavitev v subarahnoidni prostor (prostor med arahnoido in pio mater), ki tesno ovija možgansko tkivo. Delimo jo na spontano in travmatsko SAK. V tem poglavju se bomo posvetili le spontani SAK, ki jo obravnavamo v okviru možganskih kapi. V nadaljevanju bomo kratico SAK tako uporabljali izključno za slednjo (1).

Etiološko spontano SAK delimo na anevrizemsko (85 %) in neanevrizemsko (15 %). Vzrok anevrizemske SAK je razpok možganske anevrizme (MA), neanevrizemske SAK pa so etiološko zelo raznolike. Večino neanevrizemskih SAK predstavlja perimezencefalna SAK (10 % vseh SAK), preostali vzroki so redkejši (5 % vseh SAK) (2).

## EPIDEMIOLOGIJA

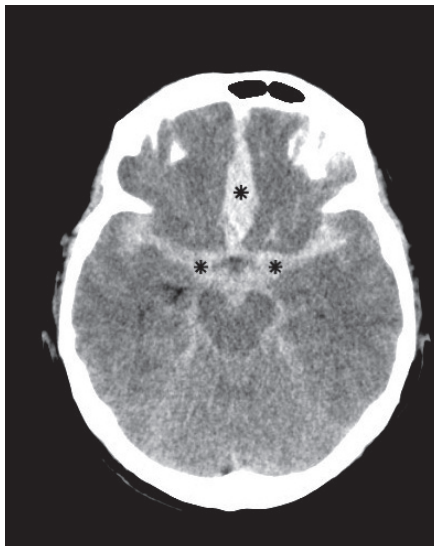
Letna incidenca SAK je 2–16/100.000 prebivalcev, predstavlja pa le približno 5 % vseh možganskih kapi. Smrtnost ob SAK je zelo visoka in znaša 40–50 %, če zajamemo tudi bolnike, ki umrejo še pred oskrbo (takih je 12–15 %) (3, 4). Povprečna starost bolnika s SAK je 60 let, največ spontanih razpokov anevrizme pa se zgodi po 50. letu. Za razliko od drugih vrst možganskih kapi je SAK pogostejša pri ženskah (razmerje 3 : 2) (2, 5).

## ETIOLOGIJA S PATOFIZIOLOGIJO

### Možganske anevrizme

Žilna anevrizma je patološko izbočenje vseh treh plasti žilne stene. MA so pridobljene in ne prirojene, izbočenje žilne stene pa se pojavi na mestu, kjer je ta oslabljena (npr. zaradi bolezni veziva, največkrat pa zaradi sporadične šibkosti žilne stene). Rast MA se lahko ustavi ali pa MA zaradi vplivov različnih dejavnikov raste (velik prispevek k temu ima tudi hemodinamski stres, ki pojasni značilno mesto anevrizem ob razvejiščih arterij).

Večina MA v času življenja ostane asimptomatskih (incidenca razpoka je 1/200–400 asimptomatskih MA). Razpok MA se zgodi ob sprožilnem dejavniku, ki je največkrat neznan,



**Slika 6.1.** Obsežna subarahnoidna krvavitev. Nativni CT prikazuje obojestransko obsežno subarahnoidno krvavitev, ki jo vidimo kot interhemisferična hiperdenzna področja (zvezdice). Brazde so zaradi učinka mase in možganskega edema obojestransko difuzno stisnjene.



lahko pa je povezan z akutnim zvišanjem krvnega pritiska (fizični napor, uživanje psihoaktivnih substanc, ki zvišajo krvni tlak (npr. kokain) itd.). K razpoku so bolj nagnjene večje in po obliki sakularne oz. jagodičaste MA (slednje so vzrok za nastanek 80 % spontanih SAK (slika 6.1)) (6). Nastanek in patogenezo anevrizem podrobneje predstavljamo v poglavju Možganskožilne anomalije.

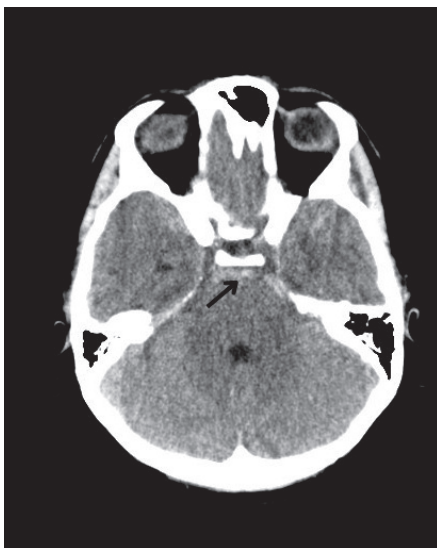
## Neanevrizemski vzroki

Najpogostejši razlog za SAK je razpok MA, redkeje gre za neanevrizemsko SAK, med katerimi je najpogostejša perimezencefalna SAK (slika 6.2), občasno gre še za nekatere druge patologije (14, 15). Na neanevrizemsko SAK pomislimo, če s slikovnimi preiskavami ne odkrijemo izvora krvavitve. Vzroke neanevrizemske SAK ločimo glede na vzorec krvavitve in pripadajočo klinično sliko (16, 17).

Perimezencefalna SAK je poimenovana po značilni razporeditvi krvi v perimezencefalnih cisternah pred možganskim deblom, ob čemer s CT-angiografijo ne najdemo MA ali druge patologije, ki bi pojasnila nastanek SAK. Perimezencefalna SAK je sicer diagnoza, do katere pridemo z izključevanjem druge patologije, izvor krvavitve pa je najverjetneje venski. Bistveno je, da ima boljšo prognozo kot anevrizemska SAK in da so ponovitve redke.

Redkejši vzroki (5 % vseh SAK) za neanevrizemsko SAK so še (18–20):

- Arteriovenske malformacije – najpogosteje pride do razpoka anevrizme na venskem delu malformacije zaradi oslABLJENE žilne stene.
- Arteriovenske duralne fistule – občasno jih s CT-angiografijo ne prikažemo.
- Znotrajlobanjska disekcija – redko dokazana in najverjetneje velikokrat spregledana diagnoza, saj CT-angiografija ali digitalna subtraksijska angiografija (DSA) ne prikažeta žilne stene.
- Razpok septične/mikotične anevrizme – redka patologija, ki nastane kot posledica bakteriemije, septičnih embolusov ob infekcijskem endokarditisu ali ob aspergilozi.



**Slika 6.2.** Perimezencefalna subarahnoidna krvavitve. Na nativnem CT glave je razvidno, da so cisterne na možganski bazi izpolnjene s svežo, hiperdenzno krvjo (puščica). Na CT-angiografiji ni bilo vidne anevrizme.

## DEJAVNIKI TVEGANJA ZA NASTANEK SUBARAHNOIDNE KRVAVITVE

Dejavnike tveganja lahko delimo na dejavnike tveganja za nastanek anevrizme (opisani v poglavju Možganskožilne anomalije), rast anevrizme in SAK. Ti se med seboj lahko tudi prekrivajo. Poudariti je treba, da dejavniki tveganja za nastanek anevrizme niso nujno tudi dejavniki tveganja za SAK.

Dejavnike tveganja, ki vodijo do SAK, lahko delimo tudi glede na to, ali nanje lahko vplivamo (kajenje, povišan krvni tlak, čezmerno uživanje alkohola) ali ne (starost, genetska osnova, spol).

Vloga genetskih dejavnikov v razvoju SAK je nesporna. Čeprav se mutacije, ki slabiyo žilno steno, največkrat pojavljajo sporadično, je SAK povezana z nekaterimi dednimi obolenji – vezivnotkivnimi (Marfanov sindrom in Ehlers-Danlosov sindrom) in drugimi boleznimi (npr. policistično boleznijo ledvic ter dednim hiperaldosteronizmom). Večje tveganje zanjo imajo tudi nekatere družine, pri katerih ne odkrijemo neposrednega genetskega vzroka (7, 8). Tveganje za SAK se povečuje s starostjo, dejavnik tveganja za SAK pa je tudi ženski spol (2, 9, 12).

Med dejavnike tveganja, na katere lahko vplivamo in s tem zmanjšamo verjetnost SAK, spadajo (8, 10–13):

- kajenje (tveganje za SAK se povečuje s številom pokajenih cigaret),
- povišan krvni tlak (ki vpliva tudi na hemodinamski stres in rast anevrizme) in
- čezmerno uživanje alkohola.

## PATOFIZIOLOGIJA

Klinična slika SAK je posledica različnih patofizioloških mehanizmov. Akutne mehanizme, ki so odgovorni za takojšnjo klinično sliko, lahko delimo na tiste, ki so povezani z draženjem z razlito krvjo, in tiste, ki so povezani z učinkom mase.

Ob razpoku se arterijska kri razlije v slabo omejen subarahnoidni prostor in draži možganske ovojnice, kar povzroči takojšen močan glavobol (t. i. nevihtni glavobol). Zaradi draženja možganske skorje lahko pride tudi do epileptičnega napada in motenj zavesti.

Kri v subarahnoidnem prostoru lahko ustvari tudi učinek mase in povzroči povišanje notrajlobanjskega tlaka, kar zniža možganski perfuzijski tlak in povzroči globalno ishemijo možganov, zaradi česar nastajajo mikrotromboze, poleg tega pa je pospešeno nastajanje kisikovih reaktivnih zvrsti. Zaradi učinka mase in edema je pogosto oviran tudi pretok likvorja, kar lahko vodi v nastanek hidrocefalusa. Našteto sinergistično pogloblja poškodbo možganov. Povečanje notrajlobanjskega tlaka je prav tako lahko dodaten vzrok slabosti, bruhanja in motenj zavesti (2, 21, 22).

## KLINIČNI ZNAKI

SAK se v 90 % kaže z nenadnim, hudim glavobolom, ki ga večina opiše kot najhujši glavobol v življenju. Pravimo mu tudi nevihtni glavobol (angl. *thunderclap headache*). Pogosto ga spremljajo slabost, bruhanje, fotofobija, bolečina v vratu, motnja zavesti ali epileptični napad. Ob izgubi zavesti ali epileptičnem napadu bolnik pogosto ni zmožen omeniti glavobola, kar lahko zabriše klinično sliko. 30–40 % bolnikov s SAK ima nekaj tednov (6–20 dni) pred dogodkom opozorilni glavobol (angl. *sentinel headache*), ki je najverjetneje posledica predhodne krvavitve v steno MA ali v subarahnoidni prostor (23, 24).

Z nevrološkim pregledom večinoma odkrijemo znake draženja možganskih ovojnic (meningealni znaki). Žariščnih nevroloških izpadov največkrat ni, lahko pa se pojavijo ob neposrednem pritisku MA na možganske strukture, krvavitvi v možganovino ali herniaciji.

Sindromi zaradi pritiska na priležne strukture so natančneje opisani v poglavju Možganskožilne anomalije. Težo klinične slike, ki nam nekaj pove tudi o prognozi SAK, lahko ocenjujemo s Hunt-Hessovo lestvico, ki jo podrobneje opisujemo v prilogi 10.

## ZAPLETI

Najpogostejši in najnevarnejši zapleti SAK so ponovna krvavitev, hidrocefalus in vazospazem. Poleg naštetih smo pozorni na različne srčno-žilne zaplete (aritmije, pljučni edem) in globoko vensko trombozo, ki pa so pogosti tudi pri drugih možganskožilnih boleznih in jih opisujemo v poglavju Univerzalni pristop k obravnavi bolnika z možgansko kapjo (25).

## Ponovna krvavitev

Do ponovne krvavitve ob nezdravljeni SAK pride pri približno 5–15% bolnikov v prvih 24 urah, v prvih šestih mesecih pa je tveganje zanjo 50%. Preprečujemo jo z izključitvijo MA iz krvnega obtoka.

## Hidrocefalus

Hidrocefalus se pojavi pri 20–30% bolnikov s SAK. Neposredno po krvavitvi se lahko razvije obstruktivni hidrocefalus zaradi učinka mase in edema, pozneje pa neobstruktivni hidrocefalus zaradi slabše absorpcije likvorja (razpadni produkti krvi zamašijo arahnoidne granulacije in otežijo absorpcijo likvorja) (2, 21, 22). Diagnosticiramo ga s CT glave (razširjeni sprednji rogovi lateralnih ventriklov ustvarijo t. i. znak »Miki Miške«, opazimo pa lahko tudi periventrikularno lucenco). Hidrocefalus moramo razrešiti, saj lahko drugače vodi v herniacijo in smrt. Temelj zdravljenja je odvajanje presežka likvorja in s tem zagotavljanje primerne znotrajlobanjskega tlaka. Za akutno zdravljenje uporabljamo zunanjo ventrikularno drenažo, po akutnem obdobju pa se po potrebi poslužujemo predvsem ventrikuloperitonealne drenaže (26).

## Vazospazem

Vazospazem nastane 3–7 dni po SAK in v večini primerov traja do 21 dni. Nastane zaradi več različnih patofizioloških mehanizmov (vazoaktivnih snovi v ekstravazirani krvi in drugih zapletenejših in še ne povsem znanih mehanizmov) (2, 21, 22). Lahko vodi do ishemične kapi (povzroča hipoperfuzijo in posledično ishemijo), poveča pa tudi tveganje za hidrocefalus (25, 27, 28). Bolnike klinično spremljamo, pri čemer smo pozorni na znake žariščne ishemije, glavobol in motnje zavesti. Poleg tega je potrebno redno spremljanje s transkranijskim doplersonskim UZ. Če ta ni dosegljiv ali izvedljiv, diagnozo potrdimo s CT-angiografijo in CT-perfuzijo. Vazospazem preprečujemo in lajšamo z dobro hidracijo in ležanjem. Bolnikom rutinsko predpisujemo zaviralec kalcijevih kanalčkov nimodipin, ki pa glede na zadnje izsledke nima neposrednega učinka na vazospazem, a zaradi še nejasnih mehanizmov izboljša splošno prognozo. Ob vztrajajočem vazospazmu lahko uporabimo druge metode zdravljenja: predpis intravenskega inhibitorja fosfodiesteraze 3 (milrinon), zaviranje simpatičnega živčnega sistema (stelatni ganglij) ali endovaskularno oz. angioplastično širjenje zožene arterije z balonom (25, 29).

## DIAGNOSTIKA

Ob sumu na SAK je zaradi možnih hudih posledic treba hitro in odločno diagnostično ukrepati (priloga 2).

Ob sumu na SAK na podlagi značilne klinične slike opravimo urgentni CT glave, občutljivost katerega je v prvih šestih urah skoraj 100 %, pozneje pa se znižuje in je po treh dneh okrog 80 %. Če s CT glave SAK nismo dokazali in klinični sum ostaja, opravimo še lumbalno punkcijo (te ne opravljamo brez predhodnega CT, s katerim izključimo nevarnost herniacije). Če makroskopsko opazimo krvav likvor, tega odzamemo v tri epruvete. Pri travmatski punkciji (ob punkciji smo nehoti prebodli manjšo veno) bo likvor v naslednjih epruvetah bolj bister, pri SAK pa bo v vseh enakomerno krvav oz. ksantokromen (25). Nekaj minut po nastopu SAK pride do razpada eritrocitov in likvor po centrifugiranju postane ksantokromen oz. rumenkast (30). Ksantokromija je v likvorju prisotna še vsaj nekaj dni po SAK.

Če pri bolniku dokažemo SAK, obvezno opravimo angiografsko preiskavo možganskih arterij; v večini primerov CT-angiografijo (mogoča je tudi MR-angiografija). Če z njo prikažemo MA, je potrebna čimprejšnja DSA, ki jo opravi interventni nevroradiolog in s katero natančno prikažemo obliko in velikost MA ter kolateralni obtok. DSA je invazivna preiskava in jo uporabljamo le za načrtovanje invazivnega zdravljenja (25).

Po opravljeni DSA se skliče urgentni nevrološko-nevroradiološko-nevrokirurški konzilij, ki se glede na velikost, lokacijo in morfolgijo MA ter klinično oceno bolnika odloči o načinu zdravljenja (31).

## ZDRAVLJENJE

Zdravljenje bolnika se mora začeti čim prej, oskrbo pa lahko delimo na simptomatsko zdravljenje, vzročno zdravljenje in zdravljenje zapletov. Vzročno zdravljenje anevrizemskih SAK predstavlja le popolna izključitev MA iz krvnega obtoka.

### Simptomatsko zdravljenje

Bolnik po SAK je življenjsko ogrožen, zato ga najprej poskušamo kardiorespiratorno stabilizirati, pri čemer sledimo ustaljenemu algoritmu ABCDE (angl. *airway, breathing, circulation, disability, exposure*). Če je potrebno, zagotovimo tudi hemodinamsko podporo.

Pomembno je, da ob slabosti in bruhanju uporabimo tudi intravenske antiemetike, saj lahko povišanje intraabdominalnega tlaka ob bruhanju poslabša krvavitev ali povzroči ponovno krvavitev.

### Vzročno zdravljenje

V večini primerov se ob razpoku MA odločimo za čimprejšnjo izključitev MA iz krvnega obtoka. Pri tem uporabljamo kirurško ali endovaskularno zdravljenje.

### Endovaskularno zdravljenje

V večini primerov endovaskularnega zdravljenja v MA vstavimo platinaste zanke, zaradi česar MA trombozira in je s tem izključena iz obtoka. Tak postopek je primeren predvsem za jagodičaste anevrizme z ozkim vratom. Tehnike zdravljenja se nenehno izboljšujejo, poleg vstavitve platinastih zank pa pri zdravljenju lahko uporabimo še žilne opornice, preusmerjevalce pretoka ali tekoča embolizacijska sredstva (32).

Pri večini MA ima endovaskularno zdravljenje prednost pred mikrokirurškim zaradi manjše invazivnosti (25). Slabost endovaskularnega zdravljenja je dokaj pogost pojav delne rekanalizacije MA, ki se lahko pojavi od nekaj tednov pa do nekaj let po endovaskularni oskrbi. Zaradi tega bolnike spremljamo z rednimi kontrolnimi pregledi in po potrebi uvedemo dodatno zdravljenje.

### **Kirurško zdravljenje**

Kirurško zdravljenje MA je pomembno predvsem pri bolnikih z MA na srednji možganski arteriji, saj iz anevrizemske vreče na tem mestu pogosto izhajajo pomembne distalne veje, ki morajo ostati prehodne. Poleg tega je MA na tem mestu dokaj dobro kirurško dostopna.

Dostop do MA običajno zahteva odprto kraniektomijo. Za izključitev MA iz obtoka se na vrat MA večinoma postavi kovinsko sponko. Pri zdravljenju bolj zapletenih MA se lahko uporabi tudi druge metode, kot sta okluzija z obvodom ali ovijanje MA z umetnim materialom (32).

Kirurško zdravljenje je nujno tudi, če ob SAK nastane hidrocefalus. Kirurg običajno bolniku v enega od stranskih ventriklov vstavi zunanjo ventrikularno drenažo. Tudi v primerih, ko SAK spremlja velika parenhimska krvavitev, je kirurško zdravljenje s kraniektomijo in odstranitvijo hematoma včasih edina možnost za zmanjšanje znotrajlobanjskega tlaka in preprečitev herniacije (25).

### **DIFERENCIALNA DIAGNOZA**

Ob diferencialni diagnozi moramo pomisliti tudi na druge vzroke nastanka hudega glavobola ali motnje zavesti (2, 33). Diferencialno diagnostično je treba pomisliti na travmatski vzrok SAK, saj bolniki ob nastopu pogosto izgubijo zavest in padejo. Običajno imajo ti bolniki znake poškodbe mehkih tkiv in s slikovno diagnostiko prikažemo le lokalno SAK. Ob hudem glavobolu moramo diferencialno diagnostično pomisliti še na migreno, velikocelični arteritis, trombozo venskih sinusov oz. na druge vzroke zvišanega znotrajlobanjskega tlaka. Ob pozitivnih meningealnih znakih in bruhanju pomislimo tudi na meningitis. V naštetih primerih nastop glavobola običajno ni nenaden, pri pregledu smo pozorni tudi na povišano temperaturo, sistemsko prizadetost itd. Bistveno je, da ob sumu na SAK vedno opravimo vso potrebno diagnostiko in to patologijo zanesljivo izključimo ali potrdimo.

### **ZAKLJUČEK**

SAK je krvavitev v prostor med arahnoido in pio mater (subarahnoidni prostor). Lahko je posledica raznolikih vzrokov, največkrat pa je posledica razpoka MA. Klinična slika SAK nastane zaradi draženja z razlito krvjo in učinka mase – SAK se lahko kaže z nevihtnim glavobolom, slabostjo, bruhanjem, zmedenostjo in drugimi motnjami zavesti ter meningealnimi znaki. Za potrditev diagnoze SAK uporabljamo različne slikovne metode (npr. CT, CT-angiografija, DSA) ter po potrebi lumbalno punkcijo. Zdravljenje SAK je odvisno od vzroka krvavitve. Če je SAK posledica razpoka MA, je edina metoda vzročnega zdravljenja izključitev anevrizme iz obtoka (endovaskularno ali kirurško). Pri bolnikih, ki so preboleli SAK, smo pozorni na zaplete (ponovna krvavitev, hidrocefalus, vazospazem).

### **POUDARKI POGLAVJA:**

- SAK je krvavitev v subarahnoidni prostor, ki je prostor med dvema možganskima ovojnica – arahnoido in pio mater.
- SAK delimo na anevrizemsko (85 %) in neanevrizemsko (15 %), večino neanevrizemskih predstavlja perimezencefalna SAK, preostali vzroki so redkejši.
- SAK predstavlja le 5 % vseh možganskih kapi, njena smrtnost pa je zelo visoka. Njena incidenca narašča s starostjo (povprečna starost bolnika s SAK je 60 let).

- Dejavnike tveganja lahko delimo na dejavnike tveganja za nastanek anevrizme, rast anevrizme in SAK. Ti so med seboj lahko tudi prekrivni. Med dejavnike tveganja, na katere lahko vplivamo, spadajo kajenje, povišan krvni tlak in čezmerno uživanje alkohola.
- Klinična slika SAK je posledica različnih patofizioloških mehanizmov, za akutno klinično sliko pa sta najpomembnejša draženje z razlito krvjo in učinek mase.
- SAK se v 90 % kaže z nenadnim, hudim glavobolom, ki ga večina opiše kot najhujši glavobol v življenju (nevihtni glavobol). Pogosto ga spremljajo slabost, bruhanje, fotofobija, bolečina v vratu, motnja zavesti ali epileptični napad.
- Najpogostejši in najnevarnejši zapleti SAK so ponovna krvavitev, hidrocefalus in vazospazem.
- Ob kliničnem sumu na SAK opravimo urgentni CT glave, pri diagnostiki pa si lahko pomagamo z lumbalno punkcijo in ob potrditvi diagnoze tudi z angiografskimi preiskavami žilja (CT-angiografija, MR-angiografija).
- Zdravljenje SAK delimo na simptomatsko zdravljenje, vzročno zdravljenje in zdravljenje zapletov. Pri vzročnem zdravljenju uporabljamo kirurško ali endovaskularno zdravljenje.
- Diferencialno diagnostično moramo ob spontani SAK pomisliti tudi na travmatsko SAK in druge vzroke za motnje zavesti ali nastanek hudega glavobola.

## LITERATURA

1. Lee JJ, Segar DJ, Asaad WF. Comprehensive assessment of isolated traumatic subarachnoid hemorrhage. *J Neurotrauma*. 2014; 31 (7): 595–609.
2. Ziu E, Mesfin FB. Subarachnoid Hemorrhage. V: StatPearls [internet]. Treasure Island (FL): StatPearls Publishing; 2022 [citirano 2022 Jul 18]. Dostopno na: <http://www.ncbi.nlm.nih.gov/books/NBK441958/>
3. Thrift AG, Dewey HM, Macdonell RA, et al. Incidence of the major stroke subtypes: Initial findings from the North East Melbourne stroke incidence study (NEMESIS). *Stroke*. 2001; 32 (8): 1732–8.
4. Schievink WI, Wijdicks EF, Parisi JE, et al. Sudden death from aneurysmal subarachnoid hemorrhage. *Neurology*. 1995; 45 (5): 871–4.
5. Neifert SN, Chapman EK, Martini ML, et al. Aneurysmal subarachnoid hemorrhage: The last decade. *Transl Stroke Res*. 2021; 12 (3): 428–46.
6. Thompson BG, Brown RD, Amin-Hanjani S, et al. Guidelines for the management of patients with unruptured intracranial aneurysms: A guideline for healthcare professionals from the American Heart Association/American Stroke Association. *Stroke*. 2015; 46 (8): 2368–400.
7. Teasdale GM, Wardlaw JM, White PM, et al. The familial risk of subarachnoid haemorrhage. *Brain*. 2005; 128 (Pt 7): 1677–85.
8. Steiner T, Juvela S, Unterberg A, et al. European Stroke Organization guidelines for the management of intracranial aneurysms and subarachnoid haemorrhage. *Cerebrovasc Dis*. 2013; 35 (2): 93–112.
9. Longstreth WT, Nelson LM, Koepsell TD, et al. Subarachnoid hemorrhage and hormonal factors in women. A population-based case-control study. *Ann Intern Med*. 1994; 121 (3): 168–73.
10. Etminan N, Chang HS, Hackenberg K, et al. Worldwide incidence of aneurysmal subarachnoid hemorrhage according to region, time period, blood pressure, and smoking prevalence in the population: A systematic review and meta-analysis. *JAMA Neurology*. 2019; 76 (5): 588–97.
11. Vlak MHM, Rinkel GJE, Greebe P, et al. Independent risk factors for intracranial aneurysms and their joint effect: A case-control study. *Stroke*. 2013; 44 (4): 984–7.
12. Jung KH. New Pathophysiological considerations on cerebral aneurysms. *Neurointervention*. 2018; 13 (2): 73–83.
13. Chang TR, Kowalski RG, Caserta F, et al. Impact of acute cocaine use on aneurysmal subarachnoid hemorrhage. *Stroke*. 2013; 44 (7): 1825–9.
14. Schwartz TH, Solomon RA. Perimesencephalic nonaneurysmal subarachnoid hemorrhage: Review of the literature. *Neurosurgery*. 1996; 39 (3): 433–40; discussion 440.
15. Flaherty ML, Haverbusch M, Kissela B, et al. Perimesencephalic subarachnoid hemorrhage: Incidence, risk factors, and outcome. *J Stroke Cerebrovasc Dis*. 2005; 14 (6): 267–71.
16. Whiting J, Reavey-Cantwell J, Velat G, et al. Clinical course of nontraumatic, nonaneurysmal subarachnoid hemorrhage: A single-institution experience. *Neurosurgical Focus*. 2009; 26 (5): E21.
17. Mohan M, Islim AI, Rasul FT, et al. Subarachnoid haemorrhage with negative initial neurovascular imaging: A systematic review and meta-analysis. *Acta Neurochir*. 2019; 161 (10): 2013–26.
18. Konczalla J, Platz J, Schuss P, et al. Non-aneurysmal non-traumatic subarachnoid hemorrhage: Patient characteristics, clinical outcome and prognostic factors based on a single-center experience in 125 patients. *BMC Neurol*. 2014; 14: 140.
19. Rinkel GJ, van Gijn J, Wijdicks EF. Subarachnoid hemorrhage without detectable aneurysm. A review of the causes. *Stroke*. 1993; 24 (9): 1403–9.
20. van Gijn J, Rinkel GJE. Subarachnoid haemorrhage: Diagnosis, causes and management. *Brain*. 2001; 124 (2): 249–78.
21. De Oliveira Manoel A, Goffi A, Marotta T, et al. The critical care management of poor-grade subarachnoid haemorrhage. *Critical Care*. 2015; 20: 21.
22. Terpolilli NA, Brem C, Bühler D, et al. Are we barking up the wrong vessels? *Stroke*. 2015; 46 (10): 3014–9.
23. Gorelick PB, Hier DB, Caplan LR, et al. Headache in acute cerebrovascular disease. *Neurology*. 1986; 36 (11): 1445–50.
24. Muehlschlegel S. Subarachnoid hemorrhage. *Continuum (Minneapolis)*. 2018; 24 (6): 1623–57.
25. Connolly ES, Rabinstein AA, Carhuapoma JR, et al. Guidelines for the management of aneurysmal subarachnoid hemorrhage: A guideline for healthcare professionals from the American Heart Association/American Stroke Association. *Stroke*. 2012; 43 (6): 1711–37.

26. Koleva M, De Jesus O. Hydrocephalus. V: StatPearls [internet]. Treasure Island (FL): StatPearls Publishing; 2022 [citirano 2022 Aug 25]. Dostopno na: <http://www.ncbi.nlm.nih.gov/books/NBK560875/>
27. Chalouhi N, Hoh BL, Hasan D. Review of cerebral aneurysm formation, growth, and rupture. *Stroke*. 2013; 44 (12): 3613–22.
28. Mitchell P, Wilkinson ID, Hoggard N, et al. Detection of subarachnoid haemorrhage with magnetic resonance imaging. *J Neurol Neurosurg Psychiatry*. 2001; 70 (2): 205–11.
29. Bauer AM, Rasmussen PA. Treatment of intracranial vasospasm following subarachnoid hemorrhage. *Front Neurol*. 2014; 5: 72.
30. Macdonald RL, Schweizer TA. Spontaneous subarachnoid haemorrhage. *The Lancet*. 2017; 389 (10069): 655–66.
31. Zhao J, Lin H, Summers R, et al. Current treatment strategies for intracranial aneurysms: An overview. *Angiology*. 2018; 69 (1): 17–30.
32. Williams LN, Brown RD. Management of unruptured intracranial aneurysms. *Neurol Clin Pract*. 2013; 3 (2): 99–108.
33. Long B, Koyfman A, Runyon MS. Subarachnoid hemorrhage: Updates in diagnosis and management. *Emerg Med Clin North Am*. 2017; 35 (4): 803–24.
34. Armin SS, Colohan ART, Zhang JH. Traumatic subarachnoid hemorrhage: Our current understanding and its evolution over the past half century. *Neurol Res*. 2006; 28 (4): 445–52.
35. Patel H, Hutchinson P, Pickard J. Traumatic subarachnoid haemorrhage. *Hosp Med*. 1999; 60 (7): 497–9.



Gašper Tonin<sup>1</sup>, Katja Pavšič<sup>2</sup>

# Možganskožilne anomalije

## *Cerebrovascular Anomalies*

### IZVLEČEK

KLJUČNE BESEDE: anevrizma, asimptomatska anevrizma, arteriovenska malformacija, arteriovenska duralna fistula, kavernom, venski angiom

V tem poglavju predstavljamo klinično pomembne možganskožilne anomalije, ki predstavljajo povečano tveganje za znotrajlobanjsko krvavitev, manj pogosto pa so lahko tudi vzrok za nastanek žariščne nevrološke simptomatike ali epilepsije. V članku so opisane različne vrste možganskih anevrizem, njihova epidemiologija, patogeneza in možnosti za presejanje. Poleg anevrizem opisujemo tudi možganskožilne malformacije, med drugim tudi arteriovenske malformacije, arteriovenska duralna fistula, kavernome in venske angiome. Pri diagnozi možganskih anomalij si pomagamo s slikovnimi metodami, najpogosteje s CT in MR. Zdravljenje možganskih anomalij je odvisno od vrste in velikosti anomalije ter od bolnikovega zdravstvenega stanja. Pri večini anomalij izbiramo med kirurškim, endovaskularnim ali konzervativnim zdravljenjem.

### ABSTRACT

KEY WORDS: aneurysm, asymptomatic aneurysm, arteriovenous malformation, arteriovenous dural fistula, cavernoma, venous angioma

In this chapter, we present clinically important cerebrovascular anomalies anomalies, which pose an increased risk of intracranial haemorrhage and, less commonly, may also be the cause of focal neurological symptoms or epilepsy. This article describes the different types of cerebral aneurysms, their epidemiology, pathogenesis, and screening options. In addition to aneurysms, we also describe cerebrovascular malformations, including arteriovenous malformations, arteriovenous dural fistulas, cavernomas and venous angiomas. Imaging methods such as CT and MRI are used to help diagnose brain anomalies. The treatment of brain anomalies depends on the type and size of the anomaly and the patient's medical condition. Surgical, endovascular or conservative treatment are the treatment options for most cerebrovascular anomalies.

<sup>1</sup> Gašper Tonin, dr. med., dipl. slov. in lit. komp., Medicinska fakulteta, Univerza v Ljubljani, Vrazov trg 2, 1000 Ljubljana; Filozofska fakulteta, Univerza v Ljubljani, Aškerčeva cesta 2, 1000 Ljubljana

<sup>2</sup> Dr. Katja Pavšič, dr. med., Nevrološka klinika, Univerzitetni klinični center Ljubljana, Zaloška cesta 2, 1000 Ljubljana; katja.pavsic@gmail.com

## UVOD

V tem poglavju predstavljamo nekaj klinično pomembnih možganskožilnih anomalij, kot so možganske anevrizme (MA) in možganskožilne malformacije v širšem smislu. Gre za anomalije, ki predstavljajo povečano tveganje za znotrajlobanjsko krvavitev, manj pogosto pa so lahko tudi vzrok za nastanek žariščne nevrološke simptomatike ali epilepsije. V poglavju se osredotočamo na klinični pomen anomalij, preden povzročijo krvavitve.

## NERAZPOČENE MOŽGANSKE ANEVRIZME

### Opredelitev

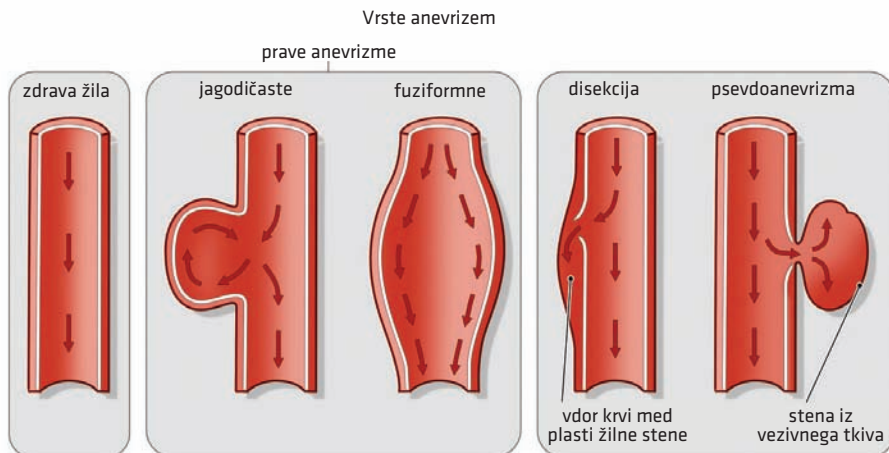
Prava anevrizma predstavlja patološko izbočenje vseh treh plasti žilne stene (slika 7.1). Ločiti jo moramo od sicer precej manj pogoste disekcije (razslojitev žilnih plasti z vdorom krvi v novonastali lumen) in psevdonevriizme (hematom ima povezavo z lumnom žile).

MA lahko delimo na (1–3):

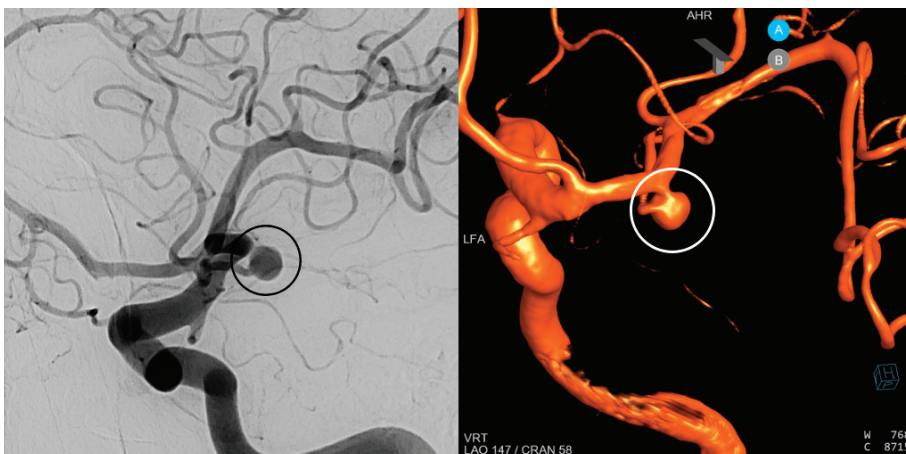- jagodičaste anevrizme (kroglasta izbočenja s tanko steno) (slika 7.2),
- fuziformne anevrizme (vretenasta razširitev celotnega primera žile) in
- mikotične anevrizme (posledica okužbe, npr. bakteriemije ali septičnih embolusov ob infekcijskem endokarditisu).

V primeru Charcot-Bouchardovih anevrizem ne gre za MA v ožjem smislu, temveč za mikroanevrizme, ki jih s prostim očesom oz. angiografijo ne vidimo in niso vzrok za nastanek subarahnoidne krvavitve (SAK). Nastanejo na malih penetrantnih arterijah bolnikov s kronično hipertenzijo in so pogost vzrok nastanka znotrajmožganske krvavitve (ZMK).

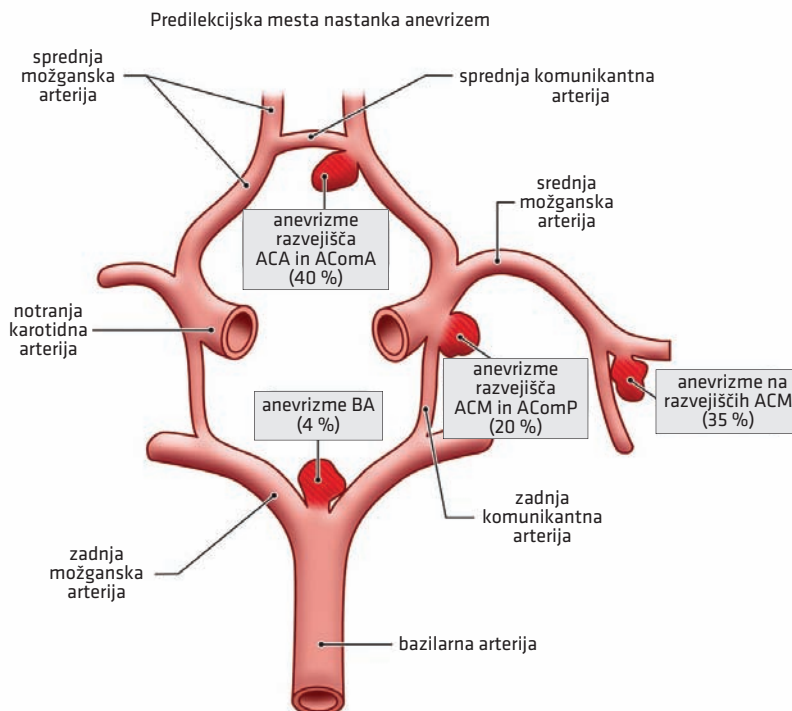
MA se večinoma pojavljajo na razvejiščih možganskih arterij, pogosto kar na Willisovem krogu. Glede na lokacijo jih lahko delimo na MA sprednjega (85 %) in zadajšnjega (15 %) povirja (slika 7.3). V sprednjem povirju je eno takih mest razvejišče sprednje komunikantne arterije in sprednje možganske arterije, v zadajšnjem pa razvejišče med bazilarno arterijo in zadnjo spodnjo malomožgansko arterijo (angl. *posterior inferior cerebellar artery*, PICA) in sprednjo spodnjo malomožgansko arterijo (angl. *anterior inferior cerebellar artery*, AICA) oz. na vrhu bazilarne arterije (4).



**Slika 7.1.** Različne oblike anevrizem.



**Slika 7.2.** Jagodičasta anevrizma desne srednje možganske arterije. Na digitalni subtrakcijski angiografiji (DSA) (levo) in na DSA 3D-rekonstrukciji (desno) je vidno, da se iz M1-segmenta desne srednje možganske arterije boči vrečasta, do 5 mm velika anevrizma. Iz vratu anevrizme izhaja arterija za frontalni oz. temporalni reženj.



**Slika 7.3.** Najpogostejša mesta nastanka možganskih anevrizem. ACA – sprednja možganska arterija (*arteria cerebri anterior*), AComA – sprednja komunikantna arterija (*arteria communicans anterior*), ACM – srednja možganska arterija (*arteria cerebri media*), AComP – zadnja komunikantna arterija (*arteria communicans posterior*), BA – bazilarna arterija.

## Epidemiologija

Prevalenca MA je 3,2%, pri čemer ima 20–30% oseb hkrati prisotnih več anevrizem. Pogosteje se pojavljajo pri ženskah (2 : 1). Letna incidenca razpoka asimptomatske MA je 2,5–5/1000 MA in se precej razlikuje glede na lokacijo, velikost in obliko MA (opisano v nadaljevanju) (5–8).

## Dejavniki tveganja za nastanek

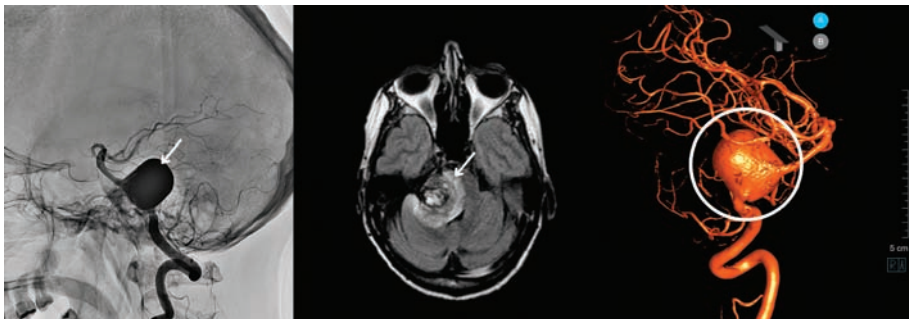
Z večjo možnostjo za nastanek MA povezujemo dedne bolezni veziva, kot sta Ehlers-Danlosov in Marfanov sindrom, in policistično bolezen ledvic (9–11). Poleg tega so k nastanku MA nagnjene tudi nekatere družine brez znanih dednih sindromov (7, 12, 13).

## Patogeneza

MA so praviloma pridobljene in ne prirojene. Patogeneza MA vključuje več dejavnikov. Zaradi sporadične oslabiljenosti žilne stene ali bolezni veziva lahko na mestih večjega hemodinamskega stresa pride do izbočenja (3, 14–17). MA sicer nastanejo v kratkem času (nekaj urah, dnevih ali tednih), ko se oslabiljena žilna stena izboči. V nekaterih primerih lahko pride do razpoka novonastale MA, lahko pa MA ostane stabilna, njena stena pa spremeni sestavo in otrdi zaradi okrepitve s kolagenom. Po začetnem obdobju verjetnost za razpok MA upade, če ta nima velikega premera (po Laplaceovem zakonu namreč napetost v žilni steni narašča s polmerom anevrizme). Pri večjih anevrizmah je verjetnost, da bodo v prihodnosti zopet začele rasti ali da bodo počile, večja (slika 7.4) (14, 18–20). Raziskave kažejo, da je kritična velikost MA, pri kateri se verjetnost za razpok klinično pomembno poveča, 7 mm. Vlogo pri rasti MA naj bi imeli tudi procesi vnetja in spremembe sestave izbočene žilne stene (3, 14–17).

## Klinična slika

Največ MA je asimptomatičnih in jih odkrijemo naključno. Simptomi/znaki, ki jih povzročajo, so posledica učinka mase oz. pritiska na okolne strukture in obsegajo motnje vida, okvare možganskih živcev, obrazno bolečino/nevralgijo trigeminusa in tudi okvare dolgih



**Slika 7.4.** Gigantska anevrizma bazilarne arterije. 42-letna bolnica je zbolela s postopnim nastankom debelne simptomatike (miadriaza in ptoza veke levo, dvojne slike ob pogledu v desno – pareza okulomotoričnega živca (lat. *nervus oculomotorius*), senzibilitetni izpad po desni strani obraza, povešen levi ustni kot in blažja levostranska hemipareza. Plantarni odgovor je bil obojestransko v ekstenziji. Na digitalni subtrakcijski angiografiji (DSA) (levo) in na CT-angiografiji s 3D-rekonstrukcijo (desno) je vidna 2 cm velika anevrizma začetnega dela bazilarne arterije s širokim vratom (puščica oz. obkroženo). MR (sredina) je prikazala edem v ponsu in mezencefalonu kot posledico pritiska na možgansko deblo (puščica). Zaradi velikosti in simptomatike anevrizme je bila nevarnost za razpok izrazito povečana. Razpok bi predstavljal smrtno nevarno stanje, zato so anevrizmo kljub neugodni obliki izključili iz krvnega obtoka s preusmerjevalcem pretoka.

prog (21, 22). Nekaj značilnih kliničnih znakov zaradi učinka mase anevrizem na določeni lokaciji predstavljamo v tabeli 7.1. Običajno simptomi zaradi učinka mase po invazivnem zdravljenju minejo.

**Tabela 7.1.** Značilni simptomi in klinični znaki zaradi učinka mase anevrizem.

Povirje	Žila	Mehanizem	Klinična slika
<b>Sprednje možgansko povirje</b>	Sprednja komunikantna arterija	pritisk na optični živec (lat. <i>nervus opticus</i> ) in optično kiazmo	izguba vidne ostrine, bitemporalna hemianopsija itd.
<b>Zadajšnje možgansko povirje</b>	Zadnja komunikantna arterija	pritisk na okulomotorični živec (lat. <i>nervus oculomotorius</i> )	midriaza; pozneje lahko tudi ptoza in oftalmoplegija (zaradi razporeditve nevronov v okulomotoričnem možganskem živcu)

Znotraj velikih MA se zaradi turbulentnega in upočasnjenega toka krvi ter poškodbe žilne stene lahko tvorijo tudi embolusi, ki povzročijo ishemične možganske kapi (IMK) (21, 22).

MA, ki so nestabilne in rastejo, so lahko vzrok za nastanek nenadnega hudega, do nekaj ur trajajočega glavobola (angl. *sentinel headache*), ki je posledica krvavitve v žilno steno. Tovrstni glavobol je opozorilo za nastanek SAK, ki lahko sledi v nekaj dneh do tednih.

## Slikovna diagnostika

Metodi izbora za diagnostiko nerazpočenih MA sta MR-angiografija ali CT-angiografija, s katerima zanesljivo odkrijemo MA, večje od 5 mm, manjše pa z nekoliko manjšo občutljivostjo. Digitalna subtraksijska angiografija (DSA) je metoda, ki nam natančneje pokaže tudi manjše anevrizme, a je bolj invazivna in ima večje tveganje za zaplete, zato je za rutinsko diagnostiko asimptomatskih MA običajno ne uporabljamo (25–29).

## Presejanje bolnikov

Odkritje asimptomatske MA je v večini primerov naključno, občasno pa načrtovano, npr. ob spremljanju sorodnikov bolnikov po SAK in bolnikov z genetskim nagnjenjem za razvoj MA. Presejanje je smiselno pri osebah s pozitivno družinsko anamnezo (dva sorodnika v prvem kolenu z MA ali SAK), avtosomno dominantno policistično boleznijo ledvic, nekaterimi boleznimi veziva in kombinacijo dejavnikov tveganja. Presejanje opravimo z manj invazivno metodo (CT-angiografija ali MR-angiografija) (30, 31).

## Tveganje za razpok možganske anevrizme

Na tveganje za razpok odkrite asimptomatske MA vpliva več dejavnikov. Najpogosteje zakrvavijo jagodičaste MA, poleg oblike pa sta najpomembnejša dejavnika velikost in lokacija MA. Nevarnejše so MA zadajšnjega možganskega povirja in tiste, ki so večje od 7 mm. Poleg tega na nevarnost za razpok vplivajo družinska ogroženost, predhodne SAK, arterijska hipertenzija, starost in geografska regija posameznika (14, 32). Za določitev tveganja za razpok anevrizme obstajajo različne lestvice. Ena takih je npr. lestvica PHASES (Population, Hypertension, Age, Size of aneurysm, Earlier subarachnoid hemorrhage from another aneurysm, Site of aneurysm). Po drugi strani ocenjujemo verjetnost zapletov ob invazivnem zdravljenju anevrizme – taka lestvica je lestvica UIATS (The Unruptured Intracranial Aneurysm Treatment Score) (33, 34).

## Zdravljenje

Zdravljenje nerazpočenih MA je še vedno predmet številnih raziskav. Pri odločanju je potrebna večdisciplinarna obravnava, prilagojena posamezniku. Izbira oblike zdravljenja (konzervativno ali invazivno) je odvisna od ocene tveganja za razpok MA, prisotnosti morebitne simptomatike zaradi učinka mase in tveganja za zaplet ob invazivnem posegu. Pri tem si lahko pomagamo z lestvicami za oceno tveganja, v vseh primerih pa je odločitev o zdravljenju nerazpočenih MA prilagojena posameznikovim značilnostim. Nekatere indikacije, ki nas usmerijo k invazivnemu zdravljenju, so (33):

- mlad bolnik (večje kumulativno tveganje za razpok in manjše tveganje za zaplete ob invazivnem zdravljenju),
- večja anevrizma (> 7 mm),
- rast MA,
- lokacija MA v zadajšnjem možganskem povirju in
- pretekla SAK v anamnezi.

Možnosti zdravljenja vključujejo kirurško, endovaskularno ali konzervativno zdravljenje (34). Kirurško in endovaskularno zdravljenje sta opisana v poglavju Subarahnoidna krvavitev.

### Konzervativno zdravljenje in radiološko sledenje

Za konzervativno zdravljenje se odločimo pri bolnikih z manjšimi asimptomatskimi MA in pri drugih bolnikih, ki niso primerni za invazivno zdravljenje. Konzervativno zdravljenje zajema ureditev dejavnikov tveganja za srčno-žilne bolezni, odsvetovanje kajenja, prekomernega uživanja alkohola, stimulirajočih snovi in izogibanje težkim fizičnim naporom (33, 34).

Bolnike redno klinično spremljamo s slikovno diagnostiko s CT- ali MR-angiografijo. V prvih 2–3 letih CT- ali MR-angiografijo opravimo vsako leto, nato pa ob stabilnem stanju na vsakih 2–5 let. Ob novoodkritih večjih asimptomatskih MA je smiselno prvo kontrolno slikanje opraviti že po šestih mesecih, saj vemo, da je tveganje za razpok MA v takih primerih večje (20).

## MOŽGANSKOŽILNE MALFORMACIJE

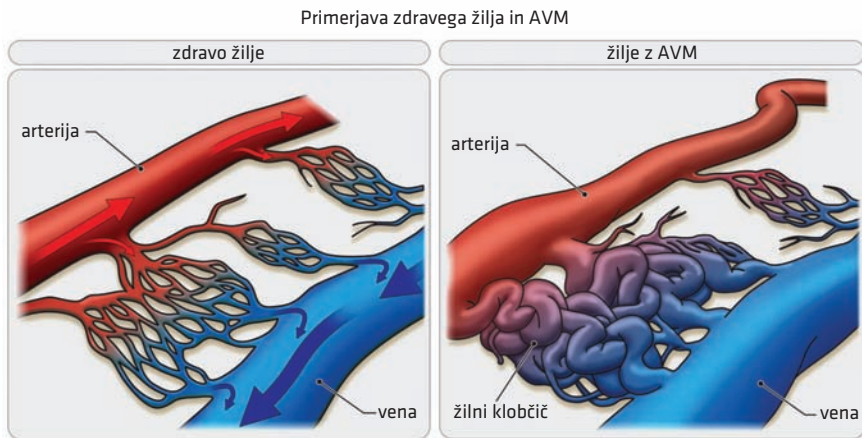
Poznamo več različnih vrst in klasifikacij žilnih malformacij. Mednje prištevamo arteriovenske malformacije, arteriovenske fistule, kavernome, venske angiome in druge.

Znotrajlobanjske žilne anomalije se lahko pojavljajo sporadično ali v sklopu različnih dednih sindromov. Celokupno prizadenejo okoli 3 % populacije (36). Čeprav so redke in pogosto tudi asimptomatske, so nekatere med njimi za bolnike lahko zelo nevarne. Pri diagnozi si pomagamo s slikovnimi metodami, pri zdravljenju pa izbiramo med kirurškim, endovaskularnim in stereotaktično radiokirurškim zdravljenjem ter njihovimi kombinacijami. Pri nekaterih bolnikih se odločimo tudi za konzervativno zdravljenje oz. spremljanje.

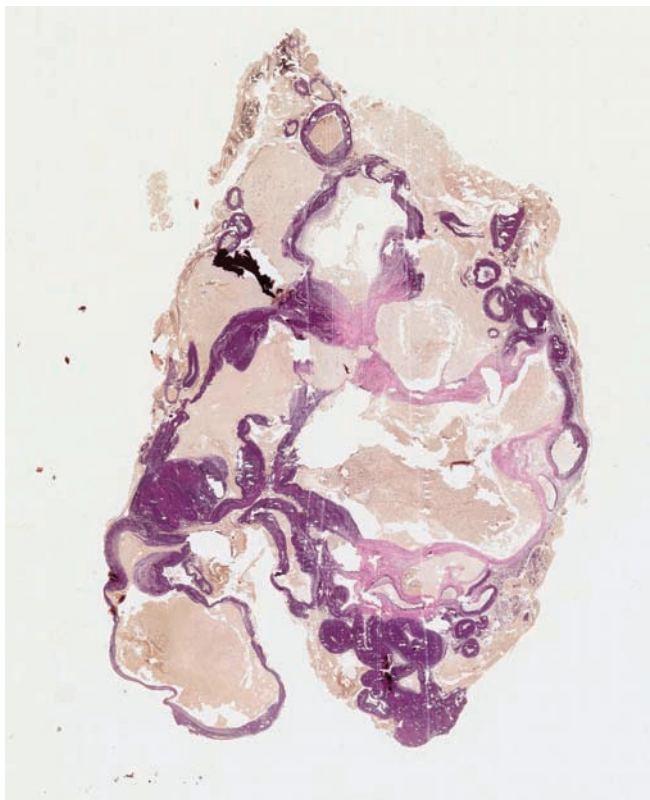
### Arteriovenske malformacije

Možganska arteriovenska malformacija (AVM) je patološka povezava med možganskimi arterijami in venami brez vmesnih kapilar, sestavljena iz displastičnih žil, ki tvorijo vmesni žilni klobčič (slika 7.5, slika 7.6).

Vseživljenjska incidenca možganskih AVM naj bi bila okoli 1–1,5/100.000. Čeprav so včasih mislili, da so AVM predvsem prirojene, je več primerov pokazalo, da se lahko pojavijo tudi pozneje v življenju. Nastanek je lahko povezan z družinsko obremenjenostjo in dedno hemoragično telangiektazijo (38, 39).

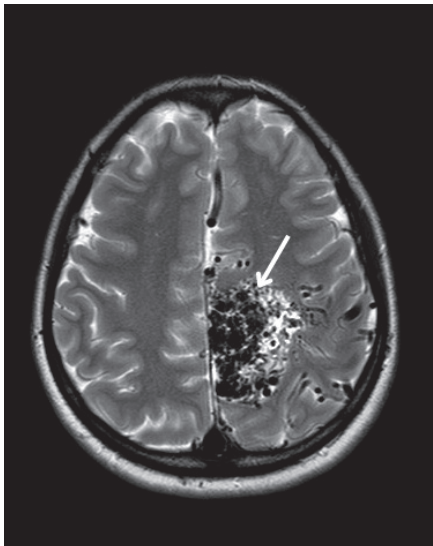


**Slika 7.5.** Možganska arteriovenska malformacija. AVM – arteriovenska malformacija.



**Slika 7.6.** Mikroskopski preparat arteriovenske malformacije. Specialno barvanje po van Gieson-Weigertu prikaže vezivo in elastična vlakna. Vidni so številni žilni prostori arterijskega in venskega tipa različnih velikosti.

**Slika 7.7.** Arteriovenska malformacija. Bolnica je pri 22 letih doživela prvi epileptični napad. V okviru slikovne diagnostike so odkrili arteriovensko malformacijo. Bolnica je bila zdravljena z endovaskularnim posegom, ob čemer je utrpela znotrajmožgansko krvavitev s posledično motorično disfazijo in desnostransko hemiparezo. Klinična slika se je po resorbiciji hematoma izboljšala. Malformacija je bila kasneje dodatno zdravljena endovaskularno in z obsevanjem, vendar ni bila v celoti odstranjena iz krvnega obtoka. MR prikazuje stanje po endovaskularnem zapiranjju arteriovenske malformacije levo parietalno (puščica). V osrednjem delu je viden skupek žil – nidus, velikosti 50 × 55 × 45 mmm. V drugi projekciji je bila vidna tudi večja drenažna vena.



Letno tveganje asimptomatske možganske AVM za krvavitev je 1–3 %, predhodna krvavitev pa tveganje za ponovitev zelo poveča. Najpogostejša klinična slika AVM je znotrajlobanjska krvavitev s smrtnostjo okoli 10 %. Redkeje se AVM kaže z epileptičnim napadom, IMK, glavoboli, hidrocefalusom ali žariščnim nevrološkim izpadom (37, 38).

Diagnozo lahko postavimo s pomočjo slikovnih metod. Postavitev diagnoze je mogoča že na podlagi CT ali MR, za natančen prikaz pa je potrebna DSA možganskega žilja (37, 40).

Možnosti zdravljenja vključujejo konzervativno zdravljenje, kirurško resekcijo, endovaskularno embolizacijo, stereotaktično radiokirurško zdravljenje ali kombinacijo teh. Cilj zdravljenja je izključitev AVM iz krvnega obtoka, česar pa pogosto ni mogoče v celoti doseči (slika 7.7) (38, 40).

### Arteriovenske duralne fistule

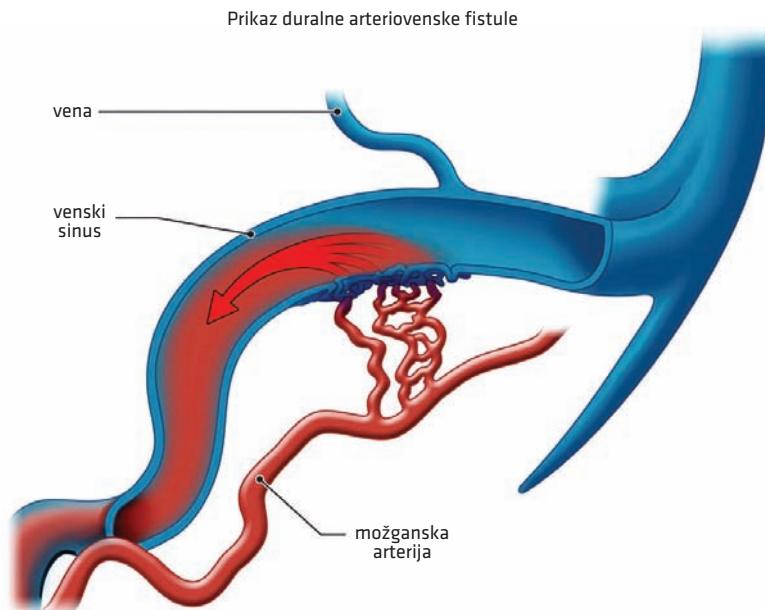
Možganska arteriovenska duralna fistula (AVdF) je patološka povezava med možganskimi arterijami in venami brez vmesnih kapilar in brez vmesnega prepleta žil (nidusa) (slika 7.8). Za AVdF je torej značilna neposredna povezava med arterijo in veno, v znotrajlobanjskem prostoru najpogosteje med arterijami dure in venskimi sinusi (37, 41, 42). AVdF so za razliko od AVM večinoma pridobljene. Pojavijo se lahko po poškodbi, okužbi, trombozi venskih sinusov in operaciji, največkrat pa vzroka ne najdemo (42, 43). Predstavljajo 10–15 % vseh možganskih žilnih malformacij.

AVdF so najpogosteje asimptomatske in se lahko tudi spontano zaprejo s trombozo (37). Lahko so vzrok za nastanek pulzatilnega tinitusa, ZMK ali SAK (44). AVdF, ki zajemajo kavernozi sinus (karotikokavernozna fistula), se lahko kažejo tudi s prizadetostjo orbite (hemoza, proptoza, oftalmoplegija, zmanjšana vidna ostrina).

Preiskava izbora za dokaz AVdF je DSA. Sum nanjo lahko postavimo že z nativnim CT ali MR in CT-angiografijo ali MR-angiografijo, vendar jo zaradi odsotnosti žilnega klobčiča lahko tudi spregledamo in jo prikaže šele klasična angiografska preiskava (37).

Za zdravljenje AVdF lahko uporabimo endovaskularno embolizacijo, kirurško zdravljenje ali redkeje stereotaktično radiokirurško zdravljenje (37).



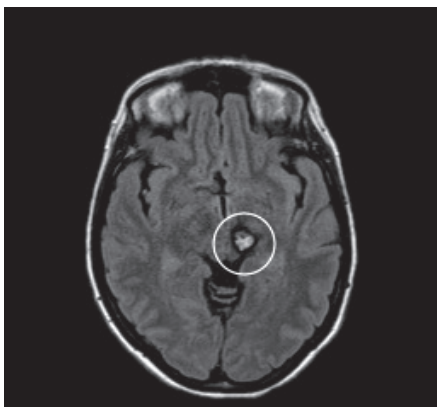


**Slika 7.8.** Arteriovenska duralna fistula.

## Kavernomi

Kavernomi (tudi kavernoze malformacije ali kavernozi hemangiomi) so benigni, dobro omejeni hamartomi z debelim sinusoidnim žiljem brez arterij, kapilarnih postelj ali ven. Običajno so napolnjeni s krvjo ali trombom (37, 42, 45). Večinoma so prirojeni, lahko pa vzniknejo tudi *de novo*. Sčasoma se lahko krčijo ali rastejo (37).

Prevalenca kavernomov je okoli 1 %. Najpogosteje so sporadični (70 %), družinske oblike so redkejše (10–30 %). Sporadični se običajno pojavljajo osamljeno, pri družinskih oblikah pa so številni in se pogosto pojavljajo tudi v drugih delih telesa (37).



**Slika 7.9.** Znotrajmožganska krvavitev iz kaverno-  
ma. S sekvenco zasičenja signala iz tekočine (angl.  
*fluid-attenuated inversion recovery*, FLAIR) je viden  
kavernom, ki ima v osrednjem delu hiperintenziven  
signal s značilnim hipointenzivnim hemosiderinskim  
robom (obkroženo).

Najpogosteje se kažejo z ZMK (druga najpogostejša žilna malformacija, ki povzroča ZMK) ali pa zaradi lokalnega draženja povzročajo epileptične napade (37, 42). Letna verjetnost krvavitve je 0,5–1 %, vnovične krvavitve pa 4,5 %.

Diagnosticiramo jih lahko z MR ali CT (običajno le ob krvavitvi ali zaradi kalcifikacij, ki pa so nespecifične), na angiogramu pa jih težje opazimo, saj ne tvorijo povezav z venami ali arterijami (37, 42).

Običajno zdravimo le simptomatske kavernome ali tiste, ki se hitro povečujejo. Zdravljenje je mikrokirurško (slika 7.9) (42).

## ZAKLJUČEK

Možganskožilne anomalije predstavljajo predvsem povečano tveganje za ZMK, manj pogosto pa lahko z direktnim pritiskom povzročijo tudi žariščno nevrološko simptomatiko ali epileptične napade. Najpogostejše možganskožilne anomalije so MA, ki so redko simptomatske, največkrat pa povzročajo SAK. Za diagnostiko MA uporabljamo CT-angiografijo ali MR-angiografijo, presejamo pa jih pri osebah s specifičnimi dejavniki tveganja. Obravnava MA je večdisciplinarna in prilagojena posamezniku. Poleg MA poznamo tudi več drugih različnih možganskožilnih anomalij, kot so AVM, AVdF, kavernomi, venski angiomi itd. Ti se lahko pojavljajo sporadično ali v sklopu različnih sindromov, pri njihovem diagnosticiranju pa si pomagamo z različnimi slikovnimi metodami. Zdravljenje možganskožilnih anomalij je raznoliko, večdisciplinarno in prilagojeno posamezniku.

## POUDARKI POGLAVJA:

- Anevrizma je izbočenje vseh treh plasti žilne stene. Prevalenca asimptomatskih MA je 3 %.
- Nastanek MA je povezan z nekaterimi dednimi sindromi (Ehlers-Danlosov in Marfanov sindrom ter policistična bolezen ledvic). Poleg tega so kljub odsotnosti dedne bolezni bolj ogroženi tudi bolniki z družinsko obremenjenostjo. Tveganje za razvoj je povečano ob prisotnosti arterijske hipertenzije in kajenja.
- MA so simptomatske v manj kot 0,01 %, najpogosteje pa povzročajo SAK ali redkeje simptome zaradi učinka mase. Največ asimptomatskih MA odkrijemo naključno.
- Kot diagnostiko MA uporabljamo CT-angiografijo ali MR-angiografijo.
- Presejanje za MA smiselno pri osebah s pozitivno družinsko anamnezo (dva sorodnika v prvem kolenu z MA ali SAK), avtosomno dominantno policistično boleznijo ledvic, nekaterimi boleznimi veziva in kombinacijo dejavnikov tveganja.
- Za način zdravljenja asimptomatskih MA (kirurško, endovaskularno ali konzervativno) se odločimo glede na oceno tveganja za razpok in tveganje za zaplete ob invazivnem posegu (lestvice).
- Poznamo več različnih vrst in klasifikacij žilnih malformacij. Mednje prištevamo AVM, AVdF, kavernome, venske angiome in druge.
- Znotrajlobanjske žilne anomalije se lahko pojavljajo sporadično ali v sklopu različnih dednih sindromov. Pri diagnozi si pomagamo s slikovnimi metodami, možnosti zdravljenja pri večini možganskožilnih anomalij pa predstavljajo kirurško, endovaskularno ali stereotaktično radiokirurško zdravljenje.

## LITERATURA

1. Deipolyi AR, Rho J, Khademhosseini A, et al. Diagnosis and management of mycotic aneurysms. *Clin Imaging*. 2016; 40 (2): 256–62.
2. Moon S, Pakhomov S, Liu N, et al. A sense inventory for clinical abbreviations and acronyms created using clinical notes and medical dictionary resources. *J Am Med Inform Assoc*. 2014; 21 (2): 299–307.
3. Chalouhi N, Hoh BL, Hasan D. Review of cerebral aneurysm formation, growth, and rupture. *Stroke*. 2013; 44 (12): 3613–22.
4. Schievink WI. Intracranial aneurysms. *N Engl J Med*. 1997; 336 (1): 28–40.
5. Etrminan N, Chang HS, Hackenberg K, et al. Worldwide incidence of aneurysmal subarachnoid hemorrhage according to region, time period, blood pressure, and smoking prevalence in the population: A systematic review and meta-analysis. *JAMA Neurol*. 2019; 76 (5): 588–97.
6. Vernooij MW, Ikram MA, Tanghe HL, et al. Incidental findings on brain MRI in the general population. *N Engl J Med*. 2007; 357 (18): 1821–8.
7. Vlak MH, Algra A, Brandenburg R, et al. Prevalence of unruptured intracranial aneurysms, with emphasis on sex, age, comorbidity, country, and time period: A systematic review and meta-analysis. *Lancet Neurol*. 2011; 10 (7): 626–36.
8. Stehbens WE. Aneurysms and anatomical variation of cerebral arteries. *Arch Pathol*. 1963; 75: 45–64.
9. Neil-Dwyer G, Bartlett JR, Nicholls AC, et al. Collagen deficiency and ruptured cerebral aneurysms. A clinical and biochemical study. *J Neurosurg*. 1983; 59 (1): 16–20.
10. Pepin M, Schwarze U, Superti-Furga A, et al. Clinical and genetic features of Ehlers-Danlos syndrome type IV, the vascular type. *N Engl J Med*. 2000; 342 (10): 673–80.
11. Chalhoub V, Abi-Rafeh L, Hachem K, et al. Intracranial aneurysm and recessive polycystic kidney disease: The third reported case. *JAMA Neurol*. 2013; 70 (1): 114–6.
12. Ronkainen A, Hernesniemi J, Puranen M, et al. Familial intracranial aneurysms. *Lancet*. 1997; 349 (9049): 380–4.
13. Bromberg JE, Rinkel GJ, Algra A, et al. Familial subarachnoid hemorrhage: Distinctive features and patterns of inheritance. *Ann Neurol*. 1995; 38 (6): 929–34.
14. Wiebers DO, Whisnant JP, Huston J, et al. Unruptured intracranial aneurysms: Natural history, clinical outcome, and risks of surgical and endovascular treatment. *Lancet*. 2003; 362 (9378): 103–10.
15. Starke RM, Chalouhi N, Ali MS, et al. The role of oxidative stress in cerebral aneurysm formation and rupture. *Curr Neurovasc Res*. 2013; 10 (3): 247–55.
16. Aoki T, Nishimura M. Targeting chronic inflammation in cerebral aneurysms: Focusing on NF-kappaB as a putative target of medical therapy. *Expert Opin Ther Targets*. 2010; 14 (3): 265–73.
17. Chalouhi N, Ali MS, Starke RM, et al. Cigarette smoke and inflammation: Role in cerebral aneurysm formation and rupture. *Mediators Inflamm*. 2012; 2012: 271582.
18. Wiebers DO, Whisnant JP, Sundt TM, et al. The significance of unruptured intracranial saccular aneurysms. *J Neurosurg*. 1987; 66 (1): 23–9.
19. Sato K, Yoshimoto Y. Risk profile of intracranial aneurysms: Rupture rate is not constant after formation. *Stroke*. 2011; 42 (12): 3376–81.
20. Wiebers DO, Piepgras DG, Meyer FB, et al. Pathogenesis, natural history, and treatment of unruptured intracranial aneurysms. *Mayo Clin Proc*. 2004; 79(12):1572–83.
21. Friedman JA, Piepgras DG, Pichelmann MA, et al. Small cerebral aneurysms presenting with symptoms other than rupture. *Neurology*. 2001; 57 (7): 1212–6.
22. Raps EC, Rogers JD, Galetta SL, et al. The clinical spectrum of unruptured intracranial aneurysms. *Arch Neurol*. 1993; 50 (3): 265–8.
23. Lee JJ, Segar DJ, Asaad WF. Comprehensive assessment of isolated traumatic subarachnoid hemorrhage. *J Neurotrauma*. 2014; 31 (7): 595–609.
24. Ziu E, Mesfin FB. Subarachnoid Hemorrhage. V: StatPearls [internet]. Treasure Island (FL): StatPearls Publishing; 2022 [citirano 2022 jul 18]. Dostopno na: <http://www.ncbi.nlm.nih.gov/books/NBK441958/>
25. Huston J, Nichols DA, Luetmer PH, et al. Blinded prospective evaluation of sensitivity of MR angiography to known intracranial aneurysms: Importance of aneurysm size. *Am J Neuroradiol*. 1994; 15 (9): 1607–14.
26. Schwartz RB, Tice HM, Hooten SM, et al. Evaluation of cerebral aneurysms with helical CT: Correlation with conventional angiography and MR angiography. *Radiology*. 1994; 192 (3): 717–22.

27. White PM, Teadsale E, Wardlaw JM, et al. What is the most sensitive non-invasive imaging strategy for the diagnosis of intracranial aneurysms? *J Neurol Neurosurg Psychiatry*. 2001; 71 (3): 322–8.
28. van Gelder JM. Computed tomographic angiography for detecting cerebral aneurysms: Implications of aneurysm size distribution for the sensitivity, specificity, and likelihood ratios. *Neurosurgery*. 2003; 53 (3): 597–605; discussion 605–6.
29. Menke J, Larsen J, Kallenberg K. Diagnosing cerebral aneurysms by computed tomographic angiography: Meta-analysis. *Ann Neurol*. 2011; 69 (4): 646–54.
30. Gorelick PB, Hier DB, Caplan LR, et al. Headache in acute cerebrovascular disease. *Neurology*. 1986; 36 (11): 1445–50.
31. D'Souza S. Aneurysmal Subarachnoid Hemorrhage. *J Neurosurg Anesthesiol*. 2015; 27 (3): 222–40.
32. UCAS Japan Investigators. The natural course of unruptured cerebral aneurysms in a Japanese cohort. *N Engl J Med*. 2012; 366 (26): 2474–82.
33. Williams LN, Brown RD. Management of unruptured intracranial aneurysms. *Neurol Clin Pract*. 2013; 3 (2): 99–108.
34. Jeong HW, Seo JH, Kim ST, et al. Clinical practice guideline for the management of intracranial aneurysms. *Neurointervention*. 2014; 9 (2): 63–71.
35. Connolly ES, Rabinstein AA, Carhuapoma JR, et al. Guidelines for the management of aneurysmal subarachnoid hemorrhage: A guideline for healthcare professionals from the American Heart Association/American Stroke Association. *Stroke*. 2012; 43 (6): 1711–37.
36. Gault J, Sarin H, Awadallah NA, et al. Pathobiology of human cerebrovascular malformations: Basic mechanisms and clinical relevance. *Neurosurgery*. 2004; 55 (1): 1–16; discussion 16–7.
37. Zafar A, Fiani B, Hadi H, et al. Cerebral vascular malformations and their imaging modalities. *Neurol Sci*. 2020; 41 (9): 2407–21.
38. Chen CJ, Ding D, Derdeyn CP, et al. Brain arteriovenous malformations: A review of natural history, pathology, and interventions. *Neurology*. 2020; 95 (20): 917–27.
39. Barbosa Do Prado L, Han C, Oh SP, et al. Recent advances in basic research for brain arteriovenous malformation. *Int J Mol Sci*. 2019; 20 (21): E5324.
40. Lawton MT, Rutledge WC, Kim H, et al. Brain arteriovenous malformations. *Nat Rev Dis Primers*. 2015; 1: 15008.
41. Jellinger K. Vascular malformations of the central nervous system: A morphological overview. *Neurosurg Rev*. 1986; 9 (3): 177–216.
42. Toulgoat F, Lasjaunias P. Vascular malformations of the brain. V: *Handbook of Clinical Neurology* [internet]. Elsevier; 2013 [citirano 2022 Sep 28]. str. 1043–51. Dostopno na: <https://linkinghub.elsevier.com/retrieve/pii/B9780444529107000222>
43. Gross BA, Du R. The natural history of cerebral dural arteriovenous fistulae. *Neurosurgery*. 2012; 71 (3): 594–603.
44. Alexander MD, Darflinger R, Cooke DL, et al. Cerebral arteriovenous fistulae. *Handb Clin Neurol*. 2021; 176: 179–98.
45. Whitehead KJ, Smith MCP, Li DY. Arteriovenous malformations and other vascular malformation syndromes. *Cold Spring Harb Perspect Med*. 2013; 3 (2): a006635.

Tilen Kristanc<sup>1\*</sup>, Hana Rakuša<sup>2\*</sup>, Janja Pretnar Oblak<sup>3</sup>, Katja Pavšič<sup>4</sup>

# Možganska venska tromboza

## *Cerebral Venous Thrombosis*

### IZVLEČEK

KLJUČNE BESEDE: možganska venska tromboza, prokoagulabilna stanja, glavobol, sindrom kavernoznega sinusa, antikoagulacijsko zdravljenje, D-dimer, slikovna diagnostika

Možganska venska tromboza je redka oblika možganske kapi, ki predstavlja 1 % vseh možganskih kap. Bolniki z možgansko vensko trombozo so predvsem mlajši odrasli s prirojenimi ali pridobljenimi prokoagulabilnimi stanji; najpogosteje so to ženske v poporodnem obdobju in uporabnice oralnih kontraceptivov. Krvni strdek, ki nastane v možganskem venskem sistemu, ovira odtok krvi in povzroča kongestijo ter posledično povišan znotrajlobanjski tlak. Razvoj simptomov je počasnejši kot pri ostalih oblikah možganske kapi; v ospredju je postopno nastal na protibolečinsko terapijo neodziven glavobol, ki je prisoten pri 90 % bolnikov. Posebno pozornost je treba nameniti še simptomom zaradi povišanega znotrajlobanjskega tlaka, žariščnim nevrološkim izpadom in epileptičnim napadom. Sum na možgansko vensko trombozo dodatno podkrepi povišana vrednost D-dimera v krvi, za potrditev diagnoze pa je nujna bodisi MR- bodisi CT-venografija. Najbolj uveljavljeno vzročno zdravljenje je antikoagulacijsko zdravljenje s heparinom in odpravljanje vzrokov hiperkoagulabilnega stanja, če je to mogoče. Prognoza brez zdravljenja ni obetavna, ob pravočasni postavitvi diagnoze in zdravljenju pa je boljša kot pri ostalih oblikah možganske kapi.

### ABSTRACT

KEY WORDS cerebral vein thrombosis, hypercoagulable state, headache, cavernous sinus thrombosis, anticoagulant therapy, D-dimer, diagnostic imaging

Cerebral vein thrombosis is a rare form of stroke that represents 1% of all reported stroke cases. Patients with cerebral vein thrombosis are usually young adults with inherited or acquired procoagulant states; most commonly postpartum females or users of oral contraception. A blood clot that is formed in the cerebral sinuses prevents the blood flow and causes congestion and consequently increased intracranial pressure. The onset of symptoms is gradual and slower compared to other types of stroke. A headache of gradual onset, which is unresponsive to analgetic treatment, occurs in 90% of cases. Additionally, symptoms of raised intracranial pressure, focal neurological deficits and

<sup>1</sup> Tilen Kristanc, dr. med., Zdravstveni dom Kranj, Gosposvetska ulica 10, 4000 Kranj

<sup>2</sup> Hana Rakuša, štud. med., Medicinska fakulteta, Univerza v Ljubljani, Vrazov trg 2, 1000 Ljubljana

<sup>3</sup> Prof. dr. Janja Pretnar Oblak, dr. med., Nevrološka klinika, Univerzitetni klinični center Ljubljana, Zaloška cesta 2, 1000 Ljubljana; Katedra za nevrologijo, Medicinska fakulteta, Univerza v Ljubljani, Zaloška cesta 2, 1000 Ljubljana: janja.pretnar@kclj.si

<sup>4</sup> Dr. Katja Pavšič, dr. med., Nevrološka klinika, Univerzitetni klinični center Ljubljana, Zaloška cesta 2, 1000 Ljubljana: katja.pavsic@gmail.com

\* Avtorja si delita prvo avtorstvo

seizures should be recognized promptly. Elevated levels of D-dimer in the serum support the clinical suspicion of the diagnosis which needs to be confirmed by MR or CT-venography. The established treatment is anticoagulant therapy with heparin, and eliminating the causes of procoagulant states, if possible. Prognosis without proper treatment is grave but with adequate treatment it is significantly better than in other subtypes of stroke.

---

## OPREDELITEV

Možganska venska tromboza (MVT) je redka oblika možganske kapi, saj predstavlja zgolj 1 % vseh primerov. Krvni strdek je pri MVT prisoten v možganskem venskem sistemu in ovira odtok krvi iz možganov. Pogosteje od možganskih ven so prizadeti venski sinusi, zaradi česar se pogosto uporablja tudi sopomenka – tromboza venskih sinusov (1).

## EPIDEMIOLOGIJA

Letna incidenca MVT znaša 1–2/100.000 prebivalcev (2). Novejše raziskave poročajo o incidenci, ki je bližje zgornji meji in je nekoliko višja od prvih poročanj, kar pripisujejo boljši in pogostejši diagnostiki. V primerjavi z arterijskimi vzroki kapi so pogosteje prizadeti mlajši odrasli; povprečna starost bolnikov je 37 let (3). Epidemiološke raziskave kažejo, da je MVT trikrat pogostejša pri ženskah, a zgolj pri ženskah v rodnem obdobju. Pri nosečnicah in ženskah v poporodnem obdobju MVT predstavlja približno eno tretjino možganskih kapi in se pojavi pri 9/100.000 nosečnosti (4).

## ETIOLOGIJA

Ključen dogodek pri MVT je nastanek strdka. Številnim dejavnikom tveganja je skupna prisotnost hiperkoagulabilnega stanja.

Dejavnike tveganja, ki so povzeti v tabeli 8.1, delimo na pridobljene in prirojene. Vsaj enega izmed dejavnikov tveganja najdemo pri 85 % bolnikov (2). Pogostejši so pridobljeni dejavniki, med katerimi so bili včasih v ospredju septični vzroki (okužbe in poškodbe), danes pa gre predvsem za aseptične vzroke, kjer izstopajo nosečnost in puerperij (poporodno obdobje – prvih šest tednov po porodu), uporaba oralnih kontraceptivov, rakava obolenja in debelost (5). V 20–30 % primerov je prisoten prirojen (genetski) dejavnik tveganja, najpogosteje so to trombofilija zaradi leidske mutacije faktorja V, pomanjkanja beljakovine C ali S in pomanjkanja antitrombina (6).

Padec smrtnosti zaradi MVT, ki ga opazujemo v zadnjih desetletjih, lahko v veliki meri pripišemo zmanjšanju incidence septičnih MVT, saj je prognoza aseptičnih MVT zaradi učinkovitejšega zdravljenja precej boljša (7).

## PATOFIZIOLOGIJA

Krvni strdek, ki nastane v možganskih venah ali sinusih, preprečuje odtok venske krvi iz sinusov v notranjo jugularno veno. Zastoj venske krvi vodi v postopno povišanje znotrajlobanjskega tlaka in v možganski edem, ki sta vzrok kliničnim najdbam (1). Za razliko od večine ostalih možganskih kapi, kjer so simptomi nenadni, je razvoj simptomov MVT običajno postopen.

Na povišanje znotrajlobanjskega tlaka vpliva več dejavnikov, npr. zmanjšana absorpcija likvorja. V venskih sinusih se namreč nahajajo arahnoide granulacije, skozi katere

**Tabela 8.1.** Dejavniki tveganja za nastanek možganske venske tromboze. Ločiti je treba predvsem aseptične in septične vzroke, saj je pri slednjih indicirano zdravljenje z antibiotiki (2, 6). SLE – sistemski eritematozni lupus (angl. *systemic lupus erythematosus*), IBS – sindrom razdražljivega črevesja (angl. *irritable bowel syndrome*).

<b>Okužbe</b>	sistemske okužbe (sepsa), znotrajlobanjske okužbe in okužbe glave ter vratu
<b>Trombofilije</b>	leidska mutacija faktorja V, pomanjkanje beljakovin C ali S in antifosfolipidni sindrom
<b>Poškodbe</b>	poškodba glave, endovaskularni posegi, predhodna lumbalna punkcija ali operacija glave
<b>Reproduktivni vzroki</b>	nosečnost in puerperij
<b>Malignomi</b>	zunaj- ali znotrajlobanjski
<b>Zdravila</b>	oralni kontraceptivi, steroidi, nekatera onkološka zdravila
<b>Vnetna stanja</b>	vaskulitisi, SLE, IBS, sarkoidoza
<b>Hematološka stanja</b>	policitemija, anemija zaradi pomanjkanja železa
<b>Endokrini vzroki</b>	hipertiroza
<b>Znotrajlobanjske malformacije</b>	arteriovenske malformacije, arteriovenske duralne fistule, venske anomalije
<b>Drugi sistemski vzroki</b>	dehidracija, sepsa

se v normalnih razmerah absorbira likvor. Arahnoidne granulacije se zamašijo zaradi strdka in staze venske krvi. Zmanjšana absorpcija, do katere pride ob nespremenjeni sintezi likvorja, vodi v nastanek hidrocefalusa. Hidrocefalus in posledično zvišan znotrajlobanjski tlak sta najpogosteje prisotna, ko je prizadet sagitalni sinus, pojavljata pa se tudi pri prizadetosti transverznega ali sigmoidnega sinusa (8). Po drugi strani se zaradi visokega tlaka v venskem sistemu poviša gradient tlakov preko krvno-možganske pregrade, kar omogoči nastanek vazogenega edema s prehodom krvne plazme v možganovino. Pride lahko tudi do razpoka manjših žil in krvavitev v parenhim. Nadaljnje višanje znotrajlobanjskega tlaka privede do nezadostnega perfuzijskega tlaka, zmanjšanja prekrvitve, nastanka citotoksičnega edema in ishemičnih sprememb (2, 9).

## KLINIČNA SLIKA

Najpogostejši simptomi MVT so glavobol, epileptični napad, žariščni nevrološki izpadi in spremenjena zavest. Nastop simptomov je najpogosteje subakuten, približno tretjina bolnikov pa ima relativno akuten nastop. Občasno ob nenadnem hudem glavobolu pomislimo celo na subarahnoidno krvavitev (3).

Pri bolnikih s sumom na MVT je treba biti pozoren na značilne simptome povišanega znotrajlobanjskega tlaka, žariščne nevrološke izpade in encefalopatijo (2). Poznamo tudi sindrome, ki jih povezujeemo z izolirano trombozo enega izmed sinusov ali ven (1).

## Glavobol

Najpogostejši simptom je glavobol, ki se pojavi pri 90 % bolnikov. Najpogosteje je prvi simptom in se pojavi že nekaj dni ali tednov pred preostalimi simptomi. Na MVT pomislimo, če glavobol vztraja, se stopnjuje in poslabša med izvajanjem Valsalvinega manevra oz. je neodziven na protibolečinsko terapijo. Še posebej pozorni smo, če ima oseba ob tem izražene znake povišanega znotrajlobanjskega tlaka in dejavnike tveganja za MVT (1, 10).

## Povišan znotrajlobanjski tlak

Obojestranski papiloedem, poslabšanje vida, slabost, bruhanje in motnje zavesti so simptomi, ki so poleg glavobola povezani s povišanim znotrajlobanjskim tlakom. Motnja zavesti obsega cel spekter kvantitativnih motenj od somnolence pa do kome, lahko pa je tudi kvalitativna. Hujša motnja zavesti je povezana z obsežnejšimi trombozami ali motnjo odтока v globokem venskem drenažnem sistemu (1).

## Epileptični napadi

Epileptični napadi, žariščni ali generalizirani, se pojavijo pri okoli 40 % bolnikov z MVT (1, 11). Preprečevanje je ključno, saj lahko epileptični napadi poslabšajo nevrološko stanje bolnika ali povzročijo celo smrt. Pojavljajo se ob prizadetosti možganske skorje, kar se zgodi predvsem ob zapori superiorne sagitalnega sinusa ali kortikalnih ven (11).

## Žariščni izpadi

Zaradi bogatega kolateralnega venskega odтока so žariščni znaki lahko zelo raznoliki in ne omogočajo ugotavljanja lokacije tromboze (1). Izjemo predstavlja tromboza kavernoznega sinusa, ki povzroča tipični sindrom.

## Sindrom kavernoznega sinusa

Tromboza kavernoznega sinusa je najpogostejše povezana s sepsa ali okužbo, zato so pogosto pridruženi tudi znaki sistemskega vnetja.

Poznavanje anatomije kavernoznega sinusa je pri postavljanju te diagnoze ključno, saj so v primeru tromboze prizadete tudi strukture, ki potekajo skozenj:

- okulomotorični živec (*n. oculomotorius*, n. III),
- trohlearni živec (*n. trochlearis*, n. IV),
- oftalmični živec (*n. ophthalmicus*, n. V<sub>1</sub>),
- maksilarni živec (*n. maxilaris*, n. V<sub>2</sub>),
- abducentni živec (*n. abducens*, n. VI) in
- notranja karotidna arterija.

Okulomotorični, trohlearni in abducentni živec so motorični živci, ki oživčujejo mišice za premikanje zrkla. Okvara teh živcev povzroča ptozo, oftalmoplegijo in bolečino pri premikanju zrkla. Oftalmični in maksilarni živec sta senzorični veji trigeminalnega živca (*n. trigeminus*, n. V), ki oživčujeta zgornji dve tretjini obraza, njuna prizadetost se kaže z obrazno bolečino, parestezijami in hipestezijo (12). Okvaro možganskih živcev spremljata tudi rdečina in oteklina zrkla zaradi venske staze (hemoza, proptoza, eksoftalmus), zaradi prizadetosti simpatičnega nitja ob notranji karotidni arteriji je lahko prisoten Hornerjev sindrom (ob istočasni prizadetosti n. III večinoma neprepoznan).

## OBRAVNAVA BOLNIKA Laboratorijske preiskave

Ob sumu na MVT opravimo osnovne laboratorijske preiskave (elektroliti, hemogram, parametri vnetja), da lahko opredelimo vnetno oz. imunsko dogajanje ali dehidracijo. Pri bolniku s sumom na MVT je v akutni fazi treba določiti še vrednost D-dimera.

D-dimer je beljakovinski fragment, ki nastaja v procesu fibrinolize. Vrednosti so povišane pri bolnikih z venskimi trombozami, vendar je D-dimer povišan tudi pri mnogih drugih stanjih (npr. okužbah) in je nespecifičen, zato povišana vrednost ne zadošča za dokončno



potrditev diagnoze. Verjetnost za potrditev diagnoze je višja ob ustrezni spremljajoči klinični sliki (13).

V splošnem velja, da normalne vrednosti D-dimera z veliko verjetnostjo izključijo prisotnost MVT, ob čemer pa ima do 10 % bolnikov z MVT normalne vrednosti D-dimera. Zgolj na podlagi negativne vrednosti D-dimera MVT torej ne smemo izključiti. Pri izključevanju MVT je v sodobnih urgentnih centrih vse bolj v ospredju slikovna diagnostika.

## Slikovna diagnostika

Pri opredeljevanju nevrološke simptomatike je skoraj vedno treba opraviti radiološke preiskave, saj je z njimi mogoče potrditi diagnozo in pojasniti obseg nevroloških simptomov.

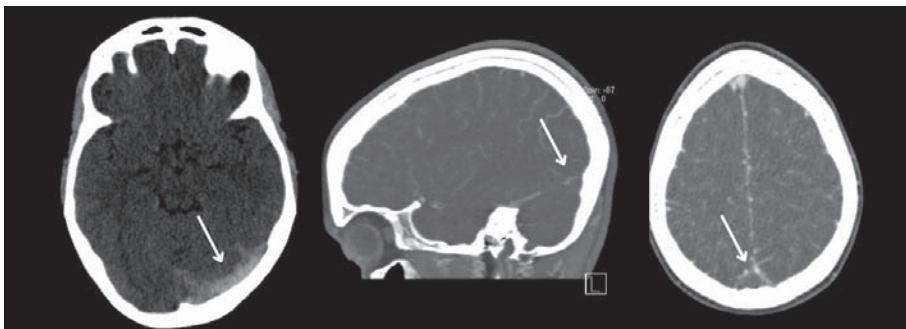
Ob sumu na MVT je običajno prva preiskava CT glave, čeprav neposredne znake za MVT vidimo le pri tretjini bolnikov. Namenjen je tudi izključevanju drugih urgentnih nevroloških stanj, ki povzročajo podobno klinično sliko. Glede na smernice je za potrditev diagnoze MVT nujna CT-venografija (ali MR-venografija). CT-venografija je preiskava z nizko ločljivostjo, ki omogoča prikaz globokih in kortikalnih možganskih ven. Gre za poseben protokol CT s kontrastnim sredstvom. Kontrastno sredstvo vbrizgamo v periferno veno in zajamemo posnetek, ko doseže možganske vene. Preiskava je relativno hitra in specifična, zato jo kljub izpostavljenosti obsevanju in kontrastnemu sredstvu najpogosteje uporabljamo (13).

Ob sumu na MVT je najbolj občutljiva in specifična preiskava MR. Poleg klasičnih sekvenc je nujno opraviti protokol za MR-venografijo. MR-diagnostika nudi višjo ločljivost venografije in boljšo oceno posrednih znakov MVT, npr. možganskega edema, izognemo pa se tudi ionizirajočemu sevanju in uporabi kontrastnega sredstva. Preiskava je daljša in tehnično zahtevnejša, zato je v okviru urgentne obravnave manj pogosta kot CT-venografija (14).

Digitalna subtrakcijska angiografija (DSA) ponuja še večjo anatomsko ločljivost in jo je mogoče uporabiti, če po MR-venografiji diagnoza MVT ostane nepotrjena.

## Radiološke najdbe pri možganski venski trombozi

Pri slikovnih preiskavah iščemo neposredne in posredne znake MVT. Neposredni znaki so tisti, ki nam z veliko verjetnostjo potrjujejo diagnozo MVT, npr. viden strdek v lumnu venskega sinusa. Posredni znaki pa govorijo zgolj v prid diagnozi, a ne prikazujejo neposrednega vzroka teh znakov (slika 8.1). Difuzni edem možganov, kortikalne krvavitve ali IMK, ki ne upošteva arterijskega povirja, so primeri posrednih znakov, saj jih lahko opazujemo tudi pri drugih stanjih (14).



**Slika 8.1.** 19-letna pacientka s trombozo (puščice) levega transversalnega (slika levo) in superiornega sagitalnega sinusa prikazano na nativnem CT glave. Diagnozo so potrdili s CT-venografijo pri sagitalni (sredina) in aksialni (desno) rekonstrukciji, kjer ni bilo vidne polnitve sinusov po dovanju kontrastnega sredstva.

Znaki, ki jih lahko pri MVT opazimo na CT/MR, so (14):

- hiperdenznost venskega sinusa ali globoke vene (pri slikanju brez kontrastnega sredstva so žile praviloma hipodenzne),
- znaki ishemije, ki se ne ujemajo s področjem, ki ga prehranjuje ena arterija,
- parenhimske ali subarahnoidne krvavitve,
- znaki edema in
- znak prazne delte (angl. *empty delta sign*) – kontrastno sredstvo očrta polnitveni defekt.

Pri interpretaciji posnetkov slikovnih preiskav je treba upoštevati, da lahko znake odsotnosti pretoka povzročajo tudi nekatere normalne anatomske variacije; pri atreziji sinusa, hipoplaziji sinusa ali asimetrični drenaži sinusov bi ob hitrem pregledu posnetkov slikovnih preiskav lahko napačno postavili diagnozo MVT.

## **Etiološka opredelitev**

Pri bolniku z MVT je treba sistematično preiskati dejavnike tveganja za njen nastanek, saj je na nekatere dejavnike mogoče vplivati in prilagoditi zdravljenje. Prvi korak predstavlja anamneza o dejavnih tveganja iz tabele 8.1.

Pri mladih ženskah s sumom na MVT je treba najprej izključiti nosečnost oz. anamnezo jemanja oralnih kontraceptivov, ki jih je treba takoj ukiniti. Z laboratorijskimi preiskavami pri vseh bolnikih preiskujemo prisotnost vnetja, policitemije ali dehidracije. Pri večini, nuno pa pri tistih, kjer je prisoten anamnestični podatek, sumljiv za maligno bolezen, izvedemo tudi preiskave, s katerimi poskušamo prepoznati najpogostejše oblike raka. Kot presejalne preiskave najpogosteje opravimo RTG prsnih organov, UZ trebuha, preiskavo blata na prikrito krvavitev in ob večjem kliničnem sumu v serumu določamo tumorske označevalce (1, 5, 6).

Pri vseh mlajših bolnikih z MVT, kjer ni znanega dejavnika tveganja, je treba aktivno iskati genetsko ali pridobljeno protrombogeno stanje. V preiskave so zajete vrednosti antitrombina, beljakovine C in S, faktorja V in homocisteina. Pri naštetih preiskavah je treba upoštevati, da na rezultat lahko vplivata akutno protrombogeno stanje ali anti-koagulacijsko zdravljenje (2).

Dejavnika tveganja ne najdemo pri 13 % odraslih bolnikov. Pomembno je, da se diagnostika pri njih ne zaključi, saj gre lahko za stanje, ki ga odkrijemo šele nekaj časa po akutni fazi MVT. Takrat gre pogosto za rakavo obolenje, policitemijo, antifosfolipidni sindrom, trombocitemijo ali vnetno črevesno bolezen (2, 5).

## **ZDRAVLJENJE**

Ukrepe pri bolnikih z MVT lahko delimo na dva dela: specifično zdravljenje protrombogenega stanja ter simptomatsko zdravljenje.

Simptomatsko zdravljenje vključuje zdravljenje zapletov, kot so epileptični napadi, povišan znotrajlobanjski tlak in motnje zavesti; njihovo obvladovanje opisujemo v poglavju Univerzalni pristop k obravnavi bolnika z možgansko kapjo. V poglavju so opisani tudi ostali podporni ukrepi, zato to poglavje zajema samo opis specifičnega zdravljenja. V poglavje prav tako niso vključene smernice za specifično antibiotično zdravljenje zaradi septične MVT.

### **Antikoagulacijsko zdravljenje**

Cilj antikoagulacijskega zdravljenja (AKZ) je vzpostavitev pretoka skozi zaprte vene in sinuse, preprečitev širjenja strdka in preprečitev nadaljnjih zapletov. Randomizirane kon-

trolirane raziskave kažejo, da imajo kljub pogostim možganskim krvavitvam bolniki z MVT, ki se zdravijo z AKZ, boljši izid kot bolniki, ki AKZ ne prejemajo. Po navadi bolniki v akutni fazi bolezni prejemajo nizkomolekularni heparin v terapevtskih odmerkih, kasneje pa varfarin s ciljno vrednostjo delnega tromboplastinskega časa z mednarodno umerjenim razmerjem (angl. *international normalized ratio*, INR) 2,0–3,0. Nekatere raziskave potrjujejo učinkovitost in varnost novih oralnih antikoagulantov. Pri večini bolnikov je po AKZ opazno klinično izboljšanje. Bolniki z znanim odpravljenim dejavnikom tveganja za MVT naj bi AKZ prejemali 6 mesecev, bolniki brez jasno opredeljenega dejavnika 12 mesecev, bolniki s ponavljajočimi se MVT ali neodpravljenimi trombofilijo pa vseživljenjsko (2).

### Revaskularizacijsko in kirurško zdravljenje

Pri manjšini, kjer izboljšanja ni, sta kot možnost opisani intravenska tromboliza (IVT) in mehanska revaskularizacija, ki pa ju v praksi zelo redko izvajajo. Tudi kirurška trombektomija je primerna le za bolnike, kjer so bile izčrpane druge metode zdravljenja. Če zaradi edema ali krvavitve pride do herniacije, je smiselna dekompresivna kraniotomija, ki izboljša izid pri 50 % zdravljenih, vendar je poseg povezan tudi z 20-% smrtnostjo (14).

## SEKUNDARNA PREVENTIVA

Vzročno obvladovanje dejavnikov tveganja je možno predvsem pri bolnikih s pridobljenimi dejavniki tveganja. Pri ženskah po MVT je kontraindicirana estrogenska hormonska terapija.

Nujno je tudi obvladovanje morebitnih pridruženih hematoloških, revmatoloških in onkoloških bolezni in zagotavljanje ciljnega INR (5, 6).

## PROGNOZA

Bolniki po MVT imajo značilno boljšo prognozo kot bolniki z ostalimi tipi možganske kapi. Zaradi boljšega prepoznavanja in napredka v zdravljenju popolno okreva 75 % bolnikov, 20 % bolnikov ostane funkcionalno prizadetih, pri približno 5 % bolnikov je MVT smrtna (14).

## ZAKLJUČEK

Kljub temu da je MVT redka oblika možganske kapi, je nanjo treba pomisliti pri mlajših bolnikih s postopnim nastankom napredujočega glavobola in znaki zvišanega znotrajlobanjskega tlaka. Zgodnje odkrivanje in zdravljenje namreč izboljšata končni izid. Bolnike se zdravi z AKZ, treba pa je pri bolnikih tudi prepoznati dejavnike tveganja za ponovitev MVT in jih poskusiti odpraviti.

## POUDARKI POGLAVJA

- MVT je redka oblika možganske kapi, incidenca znaša 1–2/100.000 prebivalcev, višja je pri ženskah, ki jemljejo oralne kontraceptive, in nosečnicah; pojavi se pri 9/100.000 nosečnosti.
- Povprečna starost bolnikov z MVT je nižja kot pri ostalih podtipih možganske kapi in znaša 37 let.
- Dejavnikom tveganja za MVT je skupna prisotnost hiperkoagulabilnega stanja.
- Dejavniki tveganja so pridobljeni (npr. raba oralnih kontraceptivov, nosečnost) ali prirojeni (npr. leidska mutacija faktorja V).
- Pri 85 % bolnikov je prisoten vsaj en dejavnik tveganja.

- Moten odtok venske krvi vodi v kongestijo, možganski edem in zvišan znotrajlobanjski tlak.
- Klinična slika se v dveh tretjinah bolnikov razvije subakutno.
- V ospredju klinične slike je postopno nastali napredujoč glavobol, ob čemer se pojavijo simptomi povišanega znotrajlobanjskega tlaka, epileptični napadi ali žariščni nevrološki izpadi.
- Vrednost D-dimera je visoko občutljiva in nizko specifična diagnostična metoda, vendar ne zadošča za potrditev diagnoze MVT, zato je nujna CT- ali MR-venografija.
- Bolniki z MVT prejemajo AKZ, ki preprečuje rast strdka in ponovitev dogodka.
- Pri vseh bolnikih z MVT je treba aktivno iskati in odpraviti dejavnike tveganja, če je to mogoče.
- Prognoza po MVT je bistveno boljša kot pri ostalih tipih možganske kapi.

---

## LITERATURA

1. Ulivi L, Squitieri M, Cohen H, et al. Cerebral venous thrombosis: A practical guide. *Pract Neurol*. 2020; 20 (5): 356–67.
2. Aguiar de Sousa D. Cerebral Venous Thrombosis: What's New?. *Hamostaseologie*. 2021; 41 (1): 25–30.
3. Ferro JM, Canhão P, Stam J, et al. FISCVT Investigators. Prognosis of cerebral vein and dural sinus thrombosis: Results of the International Study on Cerebral Vein and Dural Sinus Thrombosis (ISCVT). *Stroke*. 2004; 35 (03): 664–70.
4. Alimohammadi A, Kim DJ, Field TS. Updates in cerebral venous thrombosis. *Curr Cardiol Rep*. 2022; 24 (1): 43–50.
5. Ferro JM, Canhão P. Cerebral venous sinus thrombosis: Update on diagnosis and management. *Curr Cardiol Rep*. 2014; 16 (9): 523.
6. Green M, Styles T, Russell T, et al. Non-genetic and genetic risk factors for adult cerebral venous thrombosis. *Thromb Res*. 2018; 169:15–22.
7. Coutinho JM, Zuurbier SM, Stam J. Declining mortality in cerebral venous thrombosis: A systematic review. *Stroke*. 2014; 45 (5): 1338–41.
8. Wei H, Jiang H, Zhou Y, et al. Intracranial hypertension after cerebral venous thrombosis-Risk factors and outcomes. *CNS Neurosci Ther*. 2023; 29 (9): 2540–7.
9. Stam J. Thrombosis of the cerebral veins and sinuses. *N Engl J Med*. 2005; 352 (17): 1791–8.
10. Aliprandi A, Borelli P, Polonia V, et al. Headache in cerebral venous thrombosis. *Neurol Sci*. 2020; 41 (Suppl 2): 401–6.
11. Ferro JM, Canhão P, Bousser MC, et al. ISCVT Investigators. Early seizures in cerebral vein and dural sinus thrombosis: Risk factors and role of antiepileptics. *Stroke*. 39 (4): 1152–8.
12. Plewa MC, Tadi P, Gupta M. Cavernous Sinus Thrombosis. In: *StatPearls*. Treasure Island (FL): StatPearls Publishing; July 3, 2023.
13. Avsenik J, Oblak JP, Popovic KS. Non-contrast computed tomography in the diagnosis of cerebral venous sinus thrombosis. *Radiol Oncol*. 2016; 50 (3): 263–8.
14. Tadi P, Behgam B, Baruffi S. Cerebral Venous Thrombosis. In: *StatPearls*. Treasure Island (FL): StatPearls Publishing; June 12, 2023.

# **DODATEK**

---



Nastja Medle<sup>1</sup>, Hana Rakuša<sup>2</sup>, Janja Pretnar Oblak<sup>3</sup>

# Anatomija možganskega žilja

## *Neurovascular Anatomy*

### **IZVLEČEK**

KLJUČNE BESEDE: možganske arterije, prehrana možganov, možganske vene, venski sinusi

Arterijsko kri možganom dovajajo veje notranje karotidne in vertebralne arterije, ki potekajo v subarahnoidnem prostoru. Glavne arterije za prehrano možganov so sprednja, srednja in zadnja možganska arterija, ki so med seboj povezane v anastomotski Willisov krog. Ta omogoča nemoten dotok krvi, če je v kateri od dovodnih arterij pretok krvi prekinjen. Ob nenadni zapori možganske arterije distalno od Willisovega kroga se pojavi žariščen nevrološki izpad oz. sindrom, ki ustreza področju prehrane prizadete možganske arterije. Zelo podobno klinično sliko lahko povzroči tudi krvavitev v možganovino. Za lažje razumevanje posameznih sindromov ishemične možganske kapi je potrebno tako znanje o arterijski prehrani posameznih delov možganov kot tudi znanje o funkciji posameznega dela možganov. Najpogostejše mesto ishemične možganske okvare je povirje srednje možganske arterije. Klinična slika pri tem obsega motnje motorike, motnje senzibilitete in motnje višjih možganskih dejavnosti. Venska drenaža možganov se začne s sistemom malih intersticijskih ven, ki se združujejo v večje možganske vene in vodijo v duralne venske sinuse. Končna vena, ki drenira kri iz lobanjske votline, je parna notranja jugularna vena, ki prehaja lobanjo skozi jugularni foramen.

### **ABSTRACT**

KEY WORDS: brain arteries, blood supply, brain veins, vein sinuses

Arterial blood is supplied to the brain by branches of the internal carotid artery and the vertebral artery, which pass in the subarachnoid space. The main arteries for brain nourishment are the medial cerebral artery, anterior cerebral artery, anterior choroidal artery and posterior cerebral artery. The cerebral arteries form the cerebral arterial circle (circle of Willis), which enables collateral blood circulation if the blood supply to any of the cerebral blood vessels is interrupted. In the event of a sudden closure of a cerebral artery or bleeding in an individual part of the brain, a focal neurological deficit or syndrome corresponding to the area of nutrition of the affected cerebral artery occurs. To facilitate the understanding of individual syndromes, both knowledge of the arterial nutrition of individual parts of the brain and knowledge of the function of individual parts of the brain is necessary. The source of the medial cerebral artery is the most common site of ischemic brain damage. The clinical picture includes motor disorders, perception disorders

<sup>1</sup> Nastja Medle, štud. med., Medicinska fakulteta, Univerza v Ljubljani, Vrazov trg 2, 1000 Ljubljana

<sup>2</sup> Hana Rakuša, štud. med., Medicinska fakulteta, Univerza v Ljubljani, Vrazov trg 2, 1000 Ljubljana

<sup>3</sup> Prof. dr. Janja Pretnar Oblak, dr. med., Nevrološka klinika, Univerzitetni klinični center Ljubljana, Zaloška cesta 2, 1000 Ljubljana; Katedra za nevrologijo, Medicinska fakulteta, Univerza v Ljubljani, Zaloška cesta 2, 1000 Ljubljana; janja.pretnar@kclj.si

and disorders of higher brain activities. Venous drainage of the brain begins with a system of small interstitial veins that merge into larger cerebral veins. These then lead into the dural venous sinuses. The final vein that drains blood from the cranial cavity is the internal jugular vein. It begins when the sigmoid sinus passes through the foramen jugularis at the base of the skull.

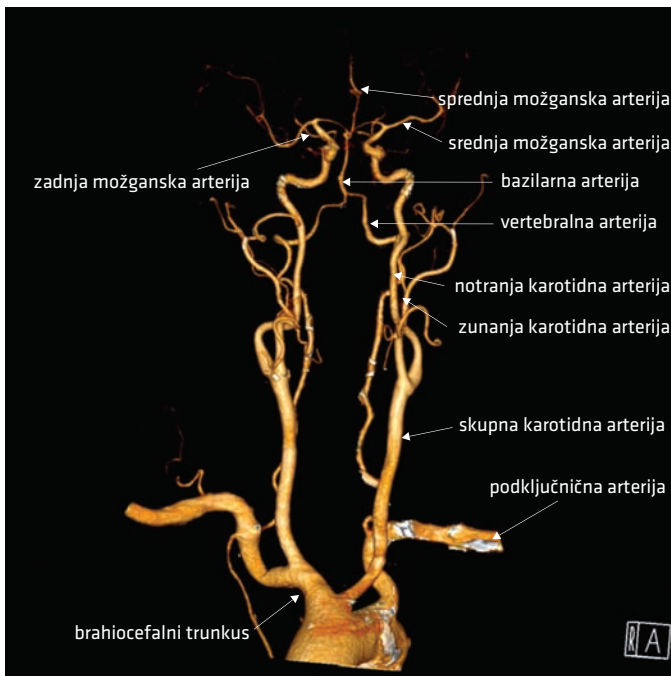
## MOŽGANSKE ARTERIJE

### Potek možganskih arterij

Arterijsko kri možganom dovajajo štiri arterije: dve notranji karotidni arteriji (*arteria carotis interna*, ACI) in dve vertebralni arteriji (*arteria vertebralis*, AV), ki potekajo v subarahnoidnem prostoru (prostor med arahnoidno in pio mater) (slika 9.1).

### Notranja karotidna arterija

ACI se pričinja v predelu vratu; natančneje v karotidnem trikotniku, kjer se odcepi iz skupne karotidne arterije (*arteria carotis communis*, ACC). Tik nad razcepiščem je ACI razširjena v karotidni sinus (*sinus caroticus*), kjer se nahajajo baroreceptorji. Poteka navzgor proti lobanjski bazi, ki jo prestopi skozi karotidni kanal (*canalis caroticus*). Znotraj lobanje vstopi v kavernozi sinus (*sinus cavernosus*) in odda prvo vejo – oftalmično arterijo (*arteria ophthalmica*), ki prehranjuje zrklo in orbito. ACI nato vstopi v subarahnoidni prostor in odda veje za prehrano velikih možganov:



**Slika 9.1.** Rekonstruiran CT-angiografski prikaz poteka arterij, ki dovajajo kri možganom.



- srednjo možgansko arterijo (*arteria cerebri media*, ACM), ki je najmočnejša veja,
- sprednjo možgansko arterijo (*arteria cerebri anterior*, ACA), ki zavije na medialni del možganskih polobel; iz nje izhaja sprednja komunikantna arterija (*arteria communicans anterior*, AComA), ki povezuje desno in levo poloblo,
- sprednjo horoidno arterijo (*arteria choroidea anterior*), ki vstopa v stranski ventrikel, in
- zadnjo komunikantno arterijo (*arteria communicans posterior*, AComP), ki tvori anastomozo z zadnjo možgansko arterijo (*arteria cerebri posterior*, ACP) in povezuje sprednje in zadnje povirje.

## Vertebralna arterija

AV izvira iz podključnične arterije (*arteria subclavia*) in poteka navzgor proti lobanjski bazi skozi transverzalne foramne (*foramina transversaria*) od šestega do prvega vratnega vretenca. V lobanjo vstopi skozi okcipitalni foramen magnum (*foramen occipitale magnum*). Najprej odda veji za prehrano hrbtenjače; sprednjo (*arteria spinalis anterior*) in parno zadnjo spinalno arterijo (*arteria spinalis posterior*) ter vejo za prehrano malih možganov; zadnjo spodnjo malomožgansko arterijo (*arteria cerebelli inferior posterior*; angl. *posterior inferior cerebellar artery*, PICA). (Angleške kratice za poimenovanje malomožganskih arterij so klinično uveljavljene, zato jih v tem poglavju navajamo skupaj z latinskim poimenovanjem).

Na spodnjem robu ponsa se desna in leva AV združita v bazilarno arterijo (*arteria basilaris*, AB). Ta poteka ob ponsu navzgor in odda drobne veje za njegovo prehrano ter sprednjo spodnjo malomožgansko arterijo (*arteria cerebelli inferior anterior*; angl. *anterior inferior cerebellar artery*, AICA) in zgornjo malomožgansko arterijo (*arteria cerebelli superior*; angl. *superior cerebellar artery*, SCA). AB se na zgornjem robu ponsa razdeli v desno in levo ACP.

## Kolateralno žilje v možganih

Povirji ACI in AV sta med seboj povezani z AComP, poleg tega pa AComA povezuje arterijsko preskrbo desne in leve polovice možganov. Te povezave tvorijo arterijski Willisov krog (*circulus arteriosus Willisii*), ki omogoča nemoten dotok krvi v možgane, tudi če je pretok krvi v eni od ACI ali AV prekinjen.

## Povirja možganskih arterij

Glavne možganske arterije oddajajo dve vrsti vej, in sicer tik pod skorjo močnejše *rami corticales* za možgansko skorjo in belo možganovino ter tanjše *rami centrales*, ki oskrbujejo možganska jedra in belo možganovino v notranjosti možganov. V nadaljevanju navajamo zgolj najpogostejša, nekoliko poenostavljena, področja prehrane posameznih arterij, vendar obstaja precej anatomskih variacij, kar je klinično lahko pomembno predvsem pri odstopanjih od standardne simptomatike.

ACM z *rami corticales* prehranjuje:

- večino skorje na konveksni površini možganske poloble, razen v medialnem delu in v predelu okcipitalnega režnja (*lobus occipitalis*), in
- večino skorje na spodnji (orbitalni) površini frontalnega režnja (*lobus frontalis*),

z *rami centrales* pa:

- večino putamna,
- globus palidus,
- telo repatega jedra (*nucleus caudatus*) in
- večji del kapsule interne (*capsula interna*).

ACA z *rami corticales* prehranjuje:

- medialni del na zunanji površini možganske poloble,
- skorjo frontalnega režnja na medialni površini možganske poloble in
- skorjo parietalnega režnja (*lobus parietalis*) na medialni površini možganske poloble,

z *rami centrales* pa:

- sprednji del putamna,
- glavo repatega jedra in
- del sprednjega kraka kapsule interne.

Sprednja horoidna arterija prehranjuje:

- horoidni pletež (*plexus choroideus*) stranskega ventrikla in del skorje v njegovi okolici,
- hipokampus,
- amigdalo,
- rep repatega jedra in
- del zadajšnjega kraka kapsule interne.

ACP z *rami corticales* prehranjuje:

- skorjo okcipitalnega režnja in
- skorjo temporalnega režnja (*lobus temporalis*) na medialni površini možganske poloble,

z *rami centrales* pa:

- talamus in
- hipotalamus.
- del mezencefalona.

SCA prehranjuje:

- zgornji del poloble malih možganov,
- zgornji del vermisa in
- del mezencefalona.

AB prehranjuje pons.

AICA prehranjuje:

- sprednji del polobel malih možganov in
- notranje uho (labirintna arterija; *arteria labyrinthi*).

PICA prehranjuje:

- spodnji del vermisa,
- bazalne dele možganskih polobel,
- nekatera jedra malih možganov,
- del podaljšane hrbtenjače in
- horoidni pletež četrtega prekata.

## Prehrana posameznih delov možganov

Konveksno površino skorje velikih možganov prehranjujejo (slika 9.2):

- frontalni reženj: ACA,
- parietalni in temporalni reženj: ACM ter
- okcipitalni reženj: ACP

Spodnjo in medialno površino skorje velikih možganov prehranjujejo (slika 9.2):

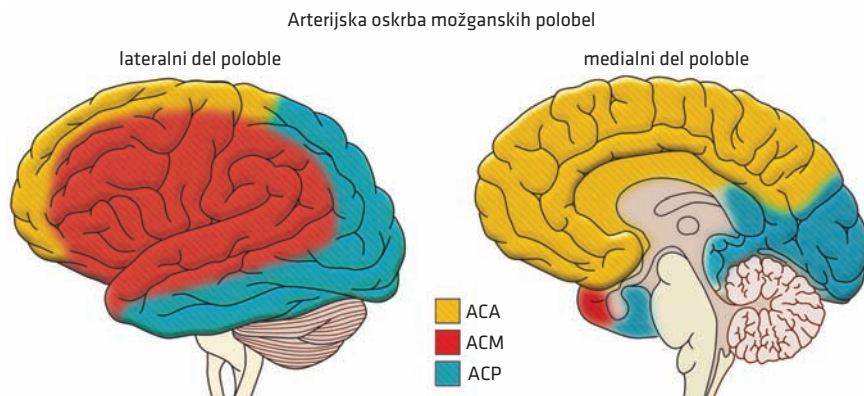
- frontalni reženj: ACM, ACA,
- parietalni reženj: ACA,
- temporalni reženj: ACP in
- okcipitalni reženj: ACP.

Bazalne ganglije prehranjujejo (slika 9.3):

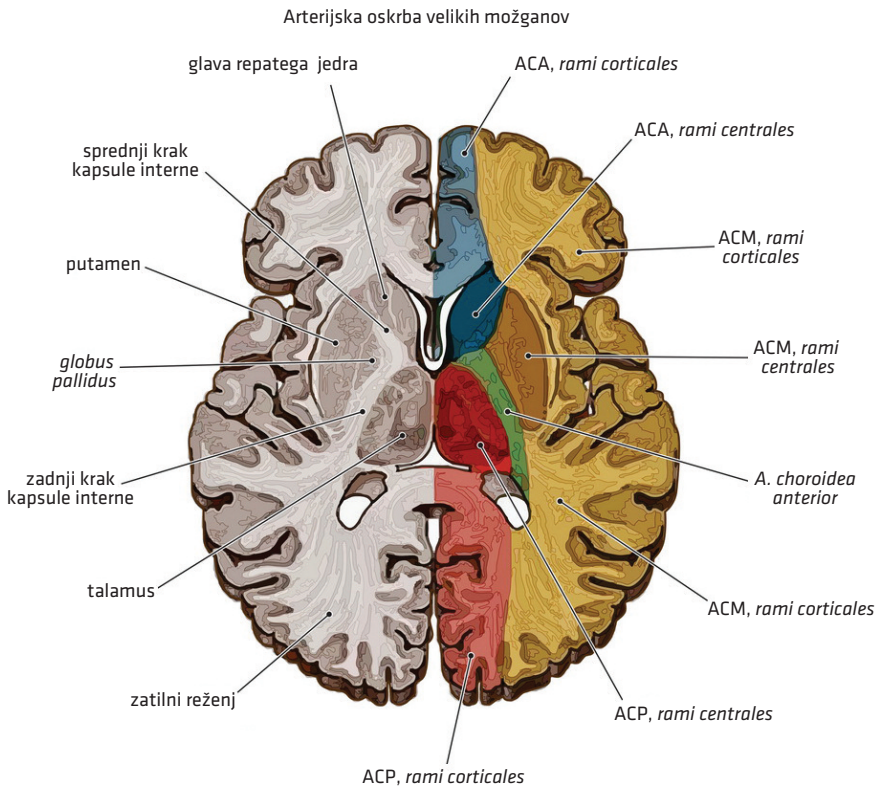
- putamen: ACA in ACM (perforantne veje, tj. lentikulostriatne arterije),
- globus palidus: ACA in
- repato jedro:
  - glava: ACA,
  - telo: ACM in
  - rep: sprednja horoidna arterija.

Kapsulo interno prehranjujejo (slika 9.3):

- sprednji krak: ACM, ACA in
- zadnji krak: sprednja horoidna arterija.



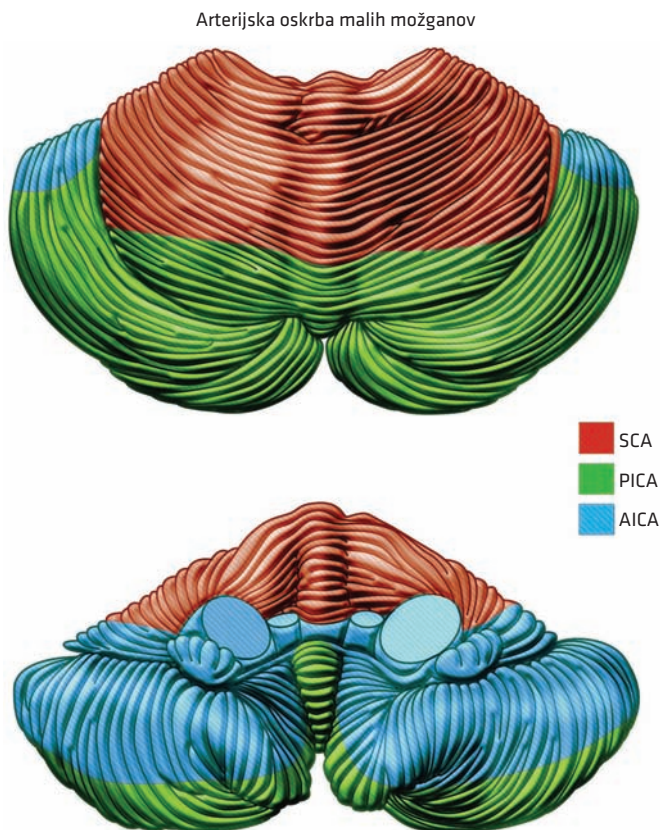
**Slika 9.2.** Arterijska oskrba povrhnjih struktur možganskih polobel. ACA – sprednja možganska arterija (*arteria cerebri anterior*), ACM – srednja možganska arterija (*arteria cerebri media*), ACP – zadnja možganska arterija (*arteria cerebri posterior*).



**Slika 9.3.** Arterijska oskrba velikih možganov. ACA – sprednja možganska arterija (*arteria cerebri anterior*), ACM – srednja možganska arterija (*arteria cerebri media*), ACP – zadnja možganska arterija (*arteria cerebri posterior*).

Male možgane prehranjujejo (slika 9.4):

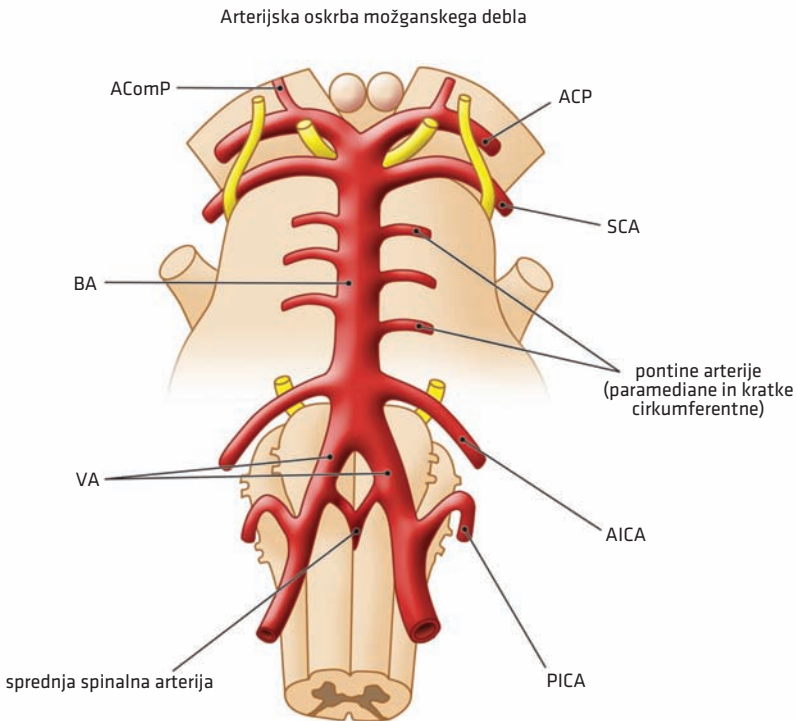
- vermis:
  - zgornji del: SCA in
  - spodnji del: PICA,
- poloble:
  - zgornji del: SCA,
  - spodnji zadnji del: PICA in
  - spodnji sprednji del: AICA.



**Slika 9.4.** Arterijska oskrba malih možganov. Zgornja slika prikazuje zadajšnji del malih možganov iz superoposteriorne perspektive, spodnja pa sprednji del, ki je v stiku z možganskim deblom. SCA – zgornja malomožganska arterija (angl. *superior cerebellar artery*), PICA – zadnja spodnja malomožganska arterija (angl. *posterior inferior cerebellar artery*), AICA – sprednja spodnja malomožganska arterija (angl. *anterior inferior cerebellar artery*).

Možgansko deblo prehranjujejo predvsem veje AB (slika 9.5).

- mezencefalon:
  - lateralni del mezencefalona: ACP,
  - tektum: SCA in
  - osrednji del mezencefalona: manjše veje AB,
- pons:
  - manjše veje AB
- podaljšana hrbtenjača:
  - sprednja in zadnja spinalna arterija ter
  - PICA.



**Slika 9.5.** Arterijska oskrba možganskega debla. AComP – zadnja komunikantna arterija (*arteria communicans posterior*), ACP – zadnja možganska arterija (*arteria cerebri posterior*), SCA – zgornja malomožganska arterija (angl. *superior cerebellar artery*), AB – bazilarna arterija (*arteria basilaris*), AV – vertebralna arterija (*arteria vertebralis*), AICA – sprednja spodnja malomožganska arterija (angl. *anterior inferior cerebellar artery*), PICA – zadnja spodnja malomožganska arterija (angl. *posterior inferior cerebellar artery*).

## Značilni sindromi zaradi motnje prekrvitve posameznih možganskih žil

Ob nenadni zapori možganske arterije se pojavi žariščen nevrološki izpad oz. sindrom, ki ustreza področju prehrane prizadete možganske arterije. Podoben nenaden žariščni nevrološki izpad je lahko tudi posledica krvavitve v možganovino. Za lažje razumevanje posameznih sindromov je potrebno tako znanje o arterijski prehrani posameznih delov možganov kot tudi znanje o delovanju posameznega dela možganov. Motorični in senzorični homunkulus ponazarjata, kateri deli možganov nadzorujejo motoriko (v *gyrus precentralis*) oz. senzibiliteto (v *gyrus postcentralis*) posameznih delov telesa.

### Sindrom srednje možganske arterije

Povirje ACM je najpogostejše mesto možganske okvare. Klinična slika pri tem obsega motnje motorike, motnje senzibilitete in motnje višjih možganskih dejavnosti (slika 9.6).

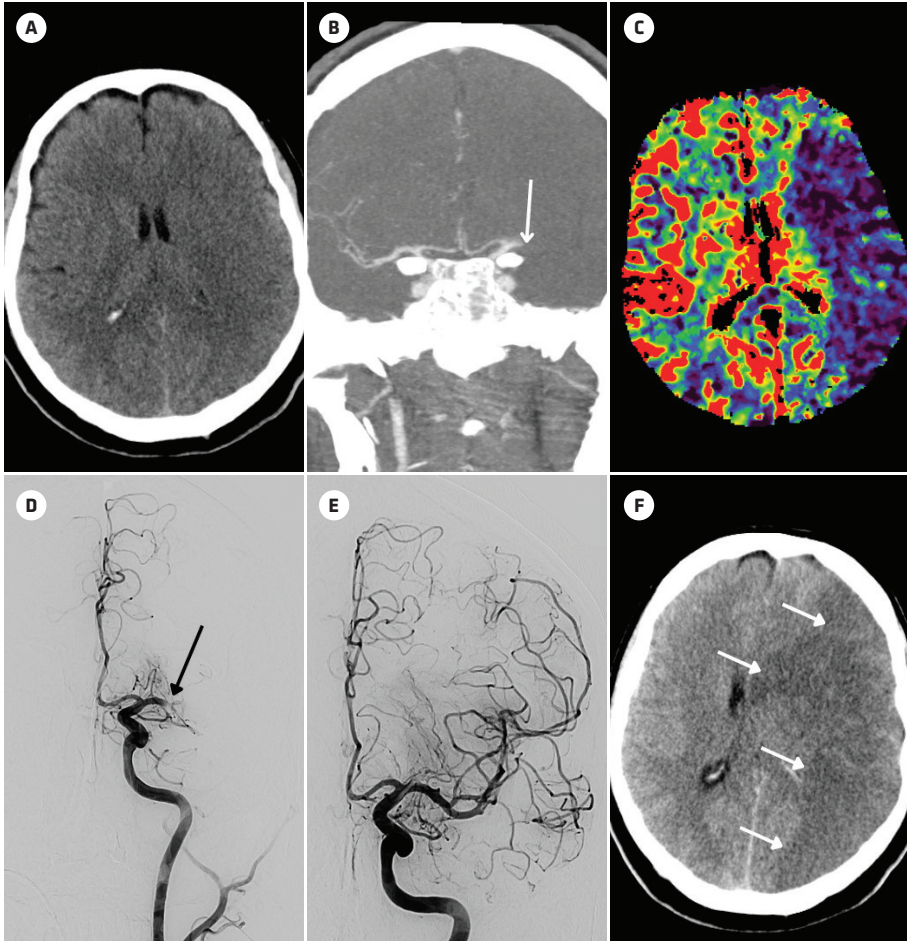
Motnje motorike vključujejo ohromelost kontralateralno od okvare. Takoj po okvari je prisotna ohlapna ohromelost, ki ji po nekaj dneh sledi spastična ohromelost.

- Najbolj so prizadete distalne mišice zgornjega uda, ki so v okviru homunkulusa zelo obširno zastopane.
- Spodnje okončine so običajno manj prizadete, saj del možganske skorje za njihovo delovanje leži v povirju ACA.
- Mišice aksialnega dela telesa so običajno prizadete manj, saj dobivajo tako križano kot tudi nekrižano nitje. Posledici tega sta ohranjeni stoja in drža.
- Prizadete so mišice spodnjega dela obraza (povešen ustni kot) in mišice jezika, saj jedri obraznega živca (*nervus facialis*) in hipoglosalnega živca (*nervus hypoglossus*) dobivata pretežno križano nitje. Ostali motorični možganski živci kot tudi del obraznega živca, ki oživčuje mišičje okrog oči in čela, dobivajo tako križano kot nekrižano nitje, zato niso prizadeti.

Motnje senzibilitete se kažejo kot kontralateralni senzorni primanjkljaj, ki prav tako bolj prizadene roko kot nogo. Prisotna je lahko tudi homonimna hemianopsija ali kvadrantopsija.

Motnje višjih možganskih dejavnosti so odvisne od strani prizadete možganske poloble.

- Če je prizadeta dominantna možganska polobla, lahko pride do afazije, apraksije, agnozije prstov, agrafije, akalkulije in nesposobnosti razlikovanja levo ter desno.
- V primeru prizadetosti nedominantne poloble je lahko okvarjena prostorska orientacija, pride lahko do zanemarjanja (angl. *neglect*) druge polovice telesa ali apraksije za oblačenje.

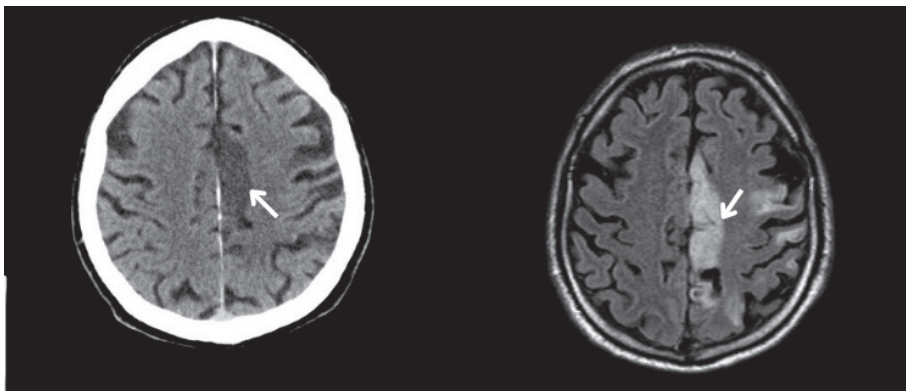


**Slika 9.6.** Ishemična možganska kap; sindrom srednje možganske arterije (*arteria cerebri media*, ACM). 62-letni desničar je bil zaradi nenadne motnje govora in ohromelosti desnih okončin pripeljan v službo urgentne nevrologije. Ob sprejemu je imel deviacijo glave in pogleda v levo, desni ustni kot je bil paretičen (povešen), desni okončini sta bili plegični. Plantarni odziv desno je bil v ekstenziji. Nativni CT glave (A) prikazuje zabrisano mejo med belo in sivo možganovino levo frontotemporoparietalno in deloma v področju bazalnih ganglijev. Na CT-angiografiji (B) je vidna zapora M1-segmenta leve ACM brez vidnih kolateral (puščica). Preostale znotrajlobanjske arterije so normalno prehodne. Na CT-perfuziji je levo frontotemporoparietalno v delu povirja leve ACM vidno  $12,2 \times 4$  cm veliko področje ishemije (umbre, ki je prikazana modro) brez področja penumbre (C). Kljub neugodnemu izvidu so se zaradi teže klinične slike odločili za mehansko trombektomijo. Na DSA je bila pred mehansko trombektomijo vidna zapora leve ACM (D, puščica prikazuje mesto zapore), po posegu pa je bil pretok ponovno vzpostavljen (E). Kontrolni CT po 24 urah prikazuje obsežno hipodenzno področje sveže ishemije, ki zajema praktično celotno povirje leve ACM (puščice). Vidne so hiperdenzne spremembe kortikalno frontoparietalno, ki predstavljajo hemoragično transformacijo.



### Sindrom sprednje možganske arterije

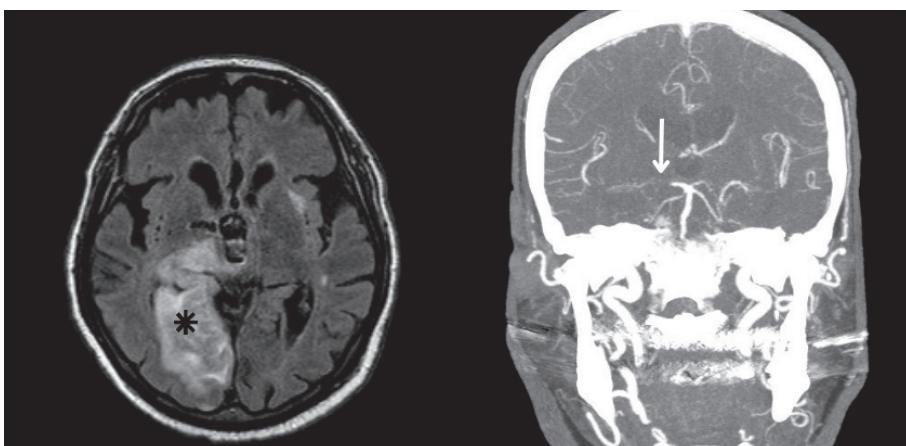
Prizadeti sta motorična in senzorična funkcija kontralateralno od okvare. Običajno pride do pareze spodnjega uda, ki je bolj izrazita kot pareza zgornjega uda. Pride tudi do hipestezije kontralateralno od okvare po istem vzorcu; bolj je prizadeta noga (slika 9.7).



**Slika 9.7.** Ishemična možganska kap; sindrom sprednje možganske arterije (*arteria cerebri anterior*, ACA). 65-letni pacient je nenadno zbolel s plegijo desne spodnje okončine in abulijo. Na nativnem CT (slika levo) je vidno hipodenzno demarkirano področje levo frontoparietalno parafalcino; v povirju ACA (puščica). Svežo ishemično spremembo v končnem predelu povirja ACA potrjuje tudi MR glave, kjer je viden hiperintenziven signal s sekvenco zasičenja signala iz tekočine (angl. *fluid-attenuated inversion recovery*, FLAIR) (slika desno, puščica).

### Sindrom zadnje možganske arterije

Kontralateralno od okvare pride do homonimne hemianopsije ali kvadrantne hemianopsije. Pojavita se tudi zmedenost in delirij (slika 9.8).



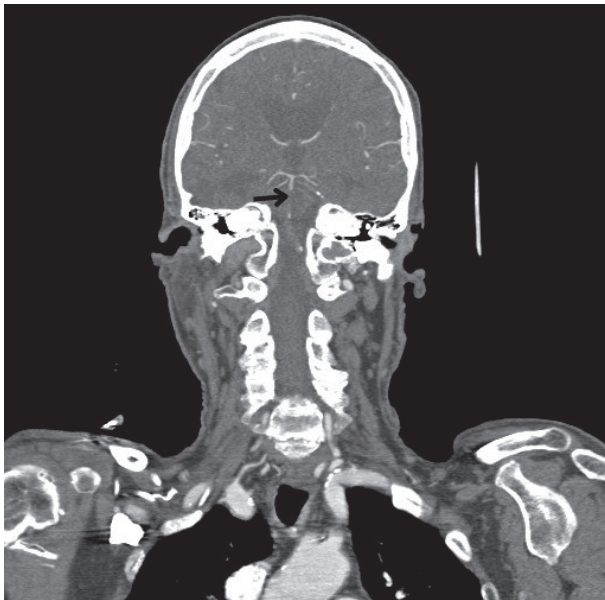
**Slika 9.8.** Ishemična možganska kap; sindrom zadnje možganske arterije (*arteria cerebri posterior*, ACP). 76-letni pacient je nenadno zbolel z levostransko hemiplegijo in dizartrijo. Opažali so še zmedenost in parezo horizontalnega pogleda v desno. MR (levo) prikazuje obsežno področje akutne ishemiije v celotnem povirju desne ACP; zajeti so zgornji del desnega mezencefalona, desni talamus, medialni temporalni reženj in večje področje parieto-okcipitalno. Pomembnih utesnitev in herniacij ni. Na CT-angiografiji (desno) je vidna zapora desne ACP.

### Sindromi penetrantnih arterij (lakunarni sindromi)

Lakunarni infarkti nastanejo kot posledica *in situ* tromboze malih penetrantnih arterij, ki se nahajajo v področju bazalnih ganglijev, talamusa, ponsa in malih možganov. Kortikalni izpadi (npr. afazija, sindrom zanemarjanja (angl. *neglect*) itd.) se zaradi ohranjene aktivnosti možganske skorje običajno ne pojavijo. Pride pa lahko do kontralateralnega motoričnega ali senzibilitetnega izpada (običajno ne oboje) po obrazu, roki in nogi, lahko tudi do ataksije in dizatrije.

### Sindrom bazilarne arterije

Pri okvari AB pride do zelo raznolike klinične slike, ki lahko vključuje diplopijo, vrtoglavico, ataksijo, asimetrijo zenic, tetraparezo ali hemiparezo ter različne senzibilitetne izpade. Zaradi prizadetosti ascendentnega retikularnega aktivirajočega sistema (ARAS) se lahko pojavijo tudi kvantitativne motnje zavesti od somnolence do kome (slika 9.9).



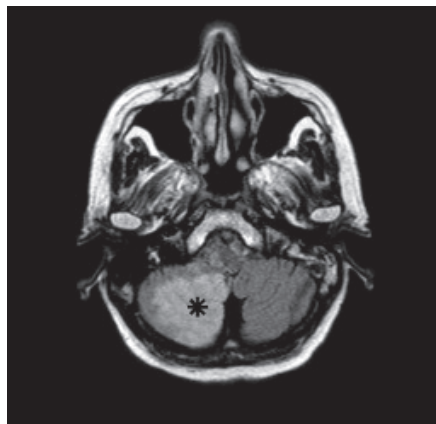
**Slika 9.9.** Ishemična možganska kap; sindrom bazilarne arterije (*arteria basilaris*, AB). 85-letni pacient je zbolel z nihajočo nevrološko simptomatiko; motnjo govora, tetraparezo ter motnjo zavesti. Stanje je nihalo ter se postopoma slabšalo. Bolnik je bil somnolenten, na bolečinski dražljaj je odprl oči. Produkcije govora ni bilo. Leva zenica je bila širša kot desna, prisoten je bil grob nistagmus, ki se je spreminjal ob smeri pogleda. Na CT-angiografiji je vidna okluzija srednjega dela AB; vse žile zadnje cirkulacije se polnijo preko kolateral.

### Sindrom vertebralne arterije

Posledica zapore AV ali njene veje PICA je ishemija v predelu posterolateralne podaljšane hrbtenjače, ki lahko vključuje:

- senzibilitetni izpad po obrazu na strani okvare in po telesu kontralateralno od okvare,
- dizatrijo,
- disfagijo,
- hripavost in
- ipsilateralno ataksijo okončin. (slika 9.10).

**Slika 9.10.** Ishemična možganska kap v povirju desne zadnje spodnje malomožganske arterije (angl. *posterior inferior cerebellar artery*, PICA); Wallenbergov sindrom. 60-letni pacient je zbolel z nenadno vrtoglavico, disfagijo in spremenjeno senzibiliteto po desni polovici obraza. Ob nevrološkem pregledu so ugotavljali blago dizartrijo, Hornerjev sindrom desno, horizontalni nistagmus v smeri pogleda z diplopijo ob pogledu v desno in navzgor, periferno okvaro desnega obraznega živca, slabši občutek za bolečino po desni polovici obraza in slabši občutek za dotik po desni polovici obraza. Prisotna je bila blaga ataksija desne roke. Na MR je na meji med ponsom in podaljšano hrbtenjačo desno posterolateralno na prehodu v spodnji malomožganski pedunkel vidno  $14 \times 10 \times 5$  mm veliko ishemično področje hiperintenzivnega signala.



## MOŽGANSKE VENE

Možganske vene imajo zelo tanke stene, so brez zaklopk in večinoma ne sledijo arterijam. Venska drenaža možganov se začne s sistemom malih intersticijskih ven, ki se združujejo v večje možganske vene in vodijo v duralne venske sinuse. Možganski venski sistem delimo na površinski in globoki sistem (slika 9.11).

### Površinski možganski venski sistem

Površinske možganske vene potekajo v subarahnoidnem prostoru in drenirajo vensko kri skorje in bele možganovine velikih možganov. Kri se iz njih izliva neposredno v venske sinuse. Iz superolateralne površine poloble odvajajo kri v zgornji sagitalni sinus (*sinus sagitalis superior*), medtem ko posteroinferiorna stran odteka v transverzni sinus (*sinus transversus (lateralis)*). Iz orbit in inferiorne površine sprednje kotanje odteka kri v kavernozni sinus (*sinus cavernosus*).

Anatomija površinskih ven se med posamezniki precej razlikuje, pogost je asimetričen potek, vedno pa je med njimi precej anastomoz. Zaradi odsotnosti zaklopk omogočajo pretok krvi v obe smeri, zaradi česar se ob trombozi enega od sinusov kri lahko preusmeri v drugega.

### Globoki možganski venski sistem

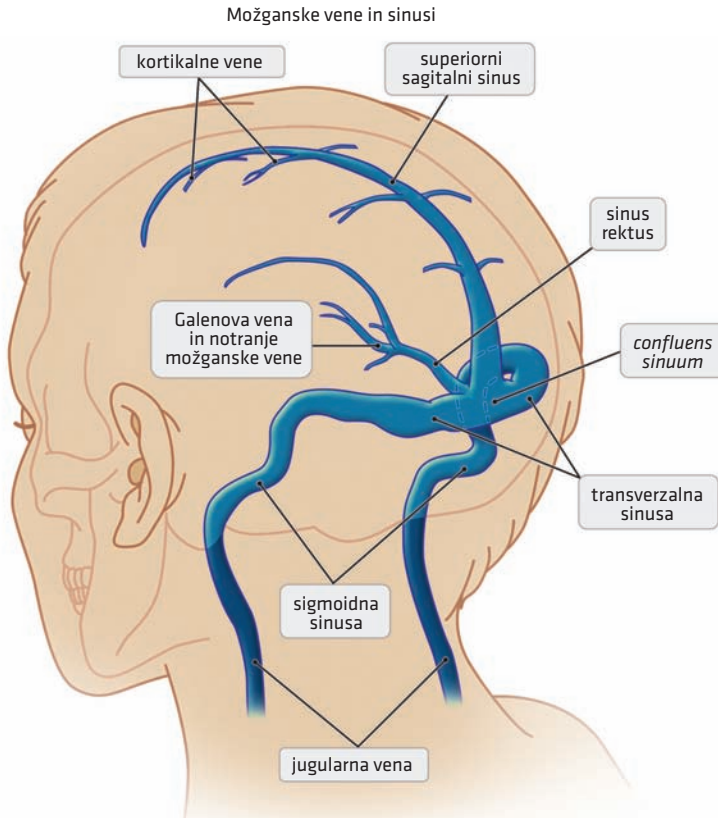
Globoke možganske vene drenirajo kri iz notranjosti velikih možganov (globlje plasti bele možganovine in možganska jedra) in deloma tudi možganskega debla. Kri se steka v notranjo možgansko veno (*vena cerebra interna*) in bazalno veno (*vena basalis*). Globoke vene se združijo v veliko Galenovo veno (*vena Galeni*), ki se izliva v ravni sinus (*sinus rectus*).

Globoki sistem sestavljajo transverzni, ravni in sigmoidni sinus (*sinus sigmoideus*).

### Venski sinusi

Duralni venski sinusi se nahajajo med zunanjo (periostalno) in notranjo (meningealno) plastjo dure. Vanje se izliva kri iz globokih in povrhnjih možganskih ven, poleg tega pa tudi iz diploičnih ven (*venae diploicae*) in emisarnih ven (*venae emisariae*).

Venski sinusi so preko emisarnih ven povezani z venami skalpa in obraza. Klinično so emisarne vene pomembno vstopno mesto okužbe v lobanjsko votlino. Emisarne vene namreč nimajo zaklopk, kar omogoča dvosmeren pretok krvi.



**Slika 9.11.** Možganski venski sistem.

V sinusih, predvsem v sagitalnem sinusu, najdemo tudi arahnoidne granulacije, preko katerih se cerebrospinalna tekočina (likvor) resorbira v venski obtok. Te strukture so anatomsko pomembne, ker se ob trombozi sinusa tudi v njih tvori strdek, kar onemogoča resorbcijo likvorja in lahko vodi v povišanje znotrajlobanjskega tlaka.

Kri iz možganov se torej drenira v venske sinuse in teče v naslednji smeri:

Ravni sinus je nadaljevanje velike možganske vene (*vena cerebri magna*) in spodnjega sagitalnega sinusa. Ravni sinus in zgornji ter spodnji sagitalni sinus se nahajajo v *falx cerebri*. Konvergirajo okcipitalno in se srečajo v *confluens sinuum*. Od *confluens sinuum* se nadaljuje parni venski sistem, ki vodi kri v transverzalni in nato v sigmoidni sinus. Ta na lobanjski bazi tvori notranjo jugularno veno, ki poteka skozi jugularni foramen v vrat. Kavernozi sinus se nahaja na obeh straneh turškega sedla in skozi zgornji ali spodnji petrozni sinus drenira kri v notranjo jugularno veno (slika 9.11).

## POUDARKI POGLAVJA

- Arterijsko kri možganom dovajajo parni ACI in AV, ki potekajo v subarahnoidnem prostoru.
- Glavne arterije za prehrano možganov so ACA, ACM in ACP ter sprednja horoidna arterija.
- Večji del konveksne površine možganov prehranjuje ACM. Njeno povirje je najpogostejše mesto možganske okvare. Klinična slika pri tem obsega motnje motorike, motnje senzibilitete in motnje višjih možganskih dejavnosti.
- Ločimo površinski in globoki sistem možganskih ven.
- Kri iz možganskih ven se izliva v duralne venske sinuse.
- Skozi kavernozi sinus potekajo številne strukture. Poznavanje teh je lahko pomembno pri diagnozi tromboze kavernoznega sinusa zaradi značilne klinične slike, povezane z njimi.

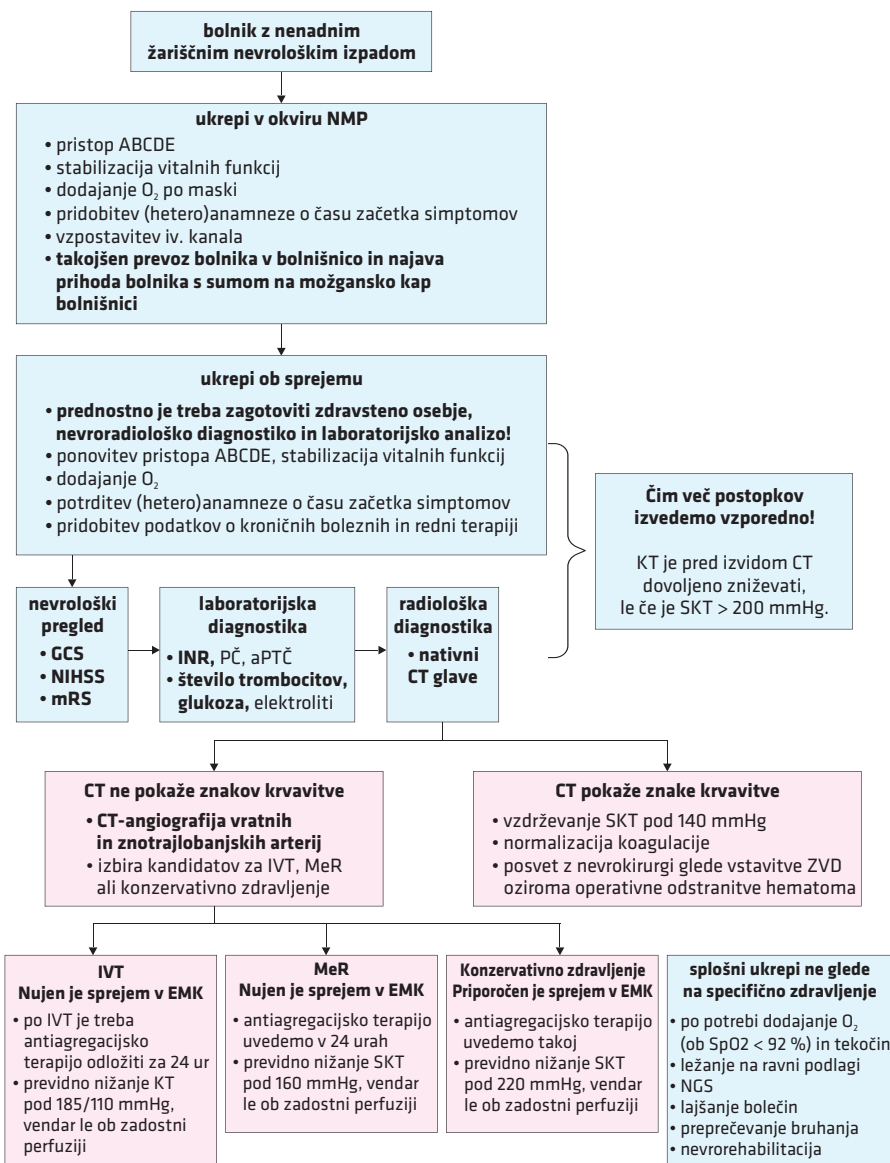
---

## LITERATURA

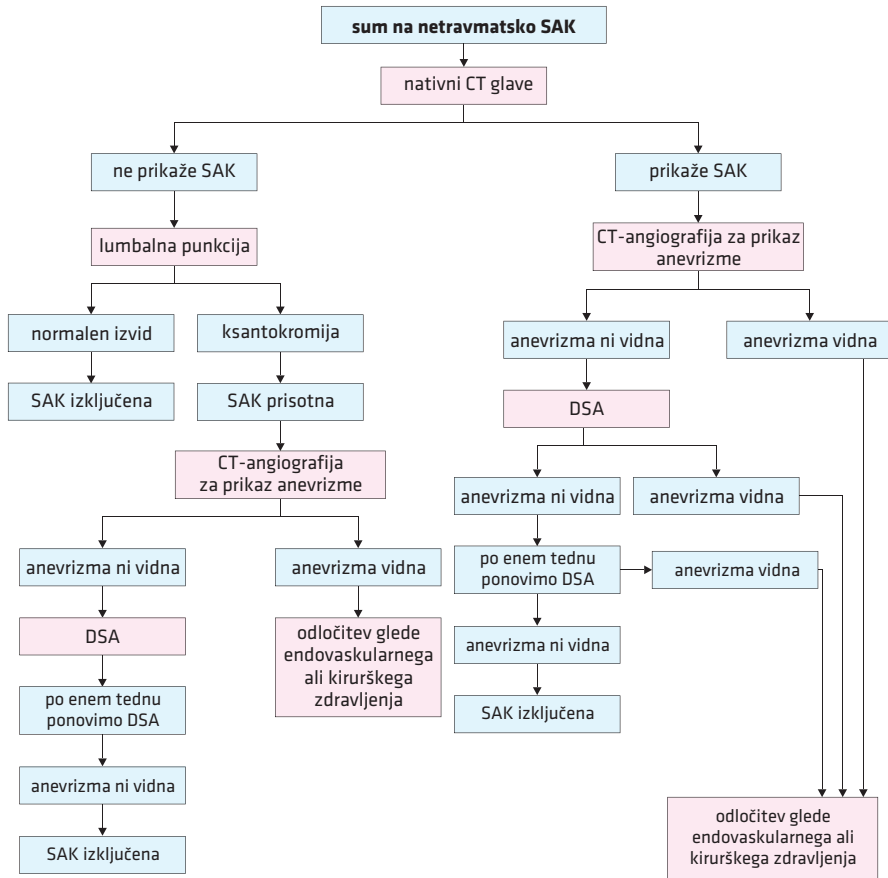
1. Žilje centralnega živčevja. In: Kobe V, ed. Anatomija 2, skripta za študente medicine. Živčevje in čutila. 7th revised and updated ed. Ljubljana: Medicinska fakulteta; 2020. p. 41–8.
2. Specialni del. In: Kobe V, ed. Anatomija 3, skripta za študente medicine. Obtočila in žleze z notranjim izločanjem. 5th revised and updated ed. Ljubljana: Medicinska fakulteta; 2020. p. 27–106.
3. Blood supply and vascular disorder of the central nervous system. In: Bähr Mathias Frotscher M, ed. Duus' topical diagnosis in neurology: Anatomy, physiology, signs, symptoms. Sixth ed. Stuttgart: Thieme; 2019. p. 269–314.
4. Diseases of the brain and meninges: Cerebral ischemia and ischemic stroke. Mattle H, Mumenthaler M, Gralla J, et al. Fundamentals of neurology: An illustrated guide. 2nd revised and updated ed. Stuttgart: Thieme; 2017. p. 140–56.
5. Prince EA, Ahn SH. Basic vascular neuroanatomy of the brain and spine: What the general interventional radiologist needs to know. Semin Intervent Radiol. 2013; 30 (3): 234–9.



## Priloge



**Priloga 1.** Klinični algoritem ob sumu na možgansko kap. NMP – nujna medicinska pomoč, ABCDE – (angl. *airway, breathing, circulation, disability, exposure*), iv. – intravenski, KT – krvni tlak, SKT – sistolični krvni tlak, GCS – Glasgowska lestvica nezavesti (Glasgow Coma Scale), NIHSS – Lestvica nacionalnega zdravstvenega inštituta za možgansko kap (National Institutes of Health Stroke Scale), mRS – prilagojena Rankinova lestvica (Modified Rankin Scale), INR – delni trombotični čas z mednarodnim umerjenim razmerjem (angl. *international normalized ratio*), PČ – protrombinski čas, aPTČ – aktivirani parcialni trombotični čas, IVT – intravenska tromboliza, EMK – enota za možgansko kap, MeR – mehanska revaskularizacija, ZVD – zunanja ventrikularna drenaža, NGS – nazogastrična sonda. Ustvarjeno z uporabo BioRender.com.



**Priloga 2.** Klinični algoritem ob sumu na subarahnoidno krvavitev. Ob tehnično dobro izvedeni CT-angiografiji lahko namesto DSA po enem tednu ponovimo CT-angiografijo. SAK – subarahnoidna krvavitev, DSA – digitalna subtrakcijska angiografija. Ustvarjeno z uporabo BioRender.com.



**Priloga 3.** Glasgowska lestvica nezavesti (Glasgow Coma Scale, GCS).

<b>Odzivnost</b>		<b>Točkovanje</b>
Odpiranje oči	spontano odpira	4
	odpira na zvočni dražljaj	3
	odpira na boleč dražljaj	2
	oči ne odpira	1
Verbalni odziv	orientirano, razumljivo govori	5
	zmedena govorica	4
	nepriperne besede	3
	nerazumljive besede	2
	ne govori	1
Najboljši motorični odziv zgornjega uda	sledenje navodilom	6
	lokalizirajoč odziv na bolečino	5
	normalni (umaknitveni) fleksijski odziv na bolečino	4
	nenormalni (spastični) fleksijski odziv na bolečino	3
	ekstenzijski odziv na bolečino	2
	ni odziva	1
<b>SEŠTEVEK</b>		<b>3/15–15/15</b>

**Priloga 4.** Lestvica nacionalnega zdravstvenega inštituta za možgansko kap (National Institutes of Health Stroke Scale, NIHSS).

<b>Stanje zavesti</b>	<b>Motorika desne zgornje okončine</b>	<b>Ataksija okončin</b>
0 – normalno odziven	0 – normalna	0 – ni prisotna
1 – somnolenten	1 – poveša v prvih desetih sekundah	1 – ataksija ene okončine
2 – soporozen	2 – spusti na posteljo/se upira težnosti	2 – ataksija obeh okončin
3 – komatozen	3 – se ne upira težnosti	
	4 – gibi niso možni	
<b>Stanje zavesti/vprašanja</b>	<b>Motorika leve zgornje okončine</b>	<b>Senzibiliteta</b>
0 – dva pravilna odgovora	1 – poveša v prvih desetih sekundah	0 – ni prizadeta
1 – en pravilen odgovor	2 – spusti na posteljo/se upira težnosti	1 – blaga do zmerna izguba občutka
2 – ni pravilnega odgovora	3 – se ne upira težnosti	2 – težja oz. popolna izguba občutka
	4 – gibi niso možni	
<b>Stanje zavesti/ukazi</b>	<b>Motorika desne spodnje okončine</b>	<b>Ekstinkcija/motnje pozornosti</b>
0 – pravilno izvede dve nalogi	0 – normalna	0 – ni prisotna
1 – pravilno izvede eno nalogo	1 – poveša v prvih desetih sekundah	1 – delna – za eno modaliteto
2 – pravilno ne izvede nobene naloge	2 – spusti na posteljo/se upira težnosti	dražljajev (vidni, tipni, slušni)
	3 – se ne upira težnosti	2 – popolna, za več modalitet
	4 – gibi niso možni	
<b>Pogled/gibljivost zrkla</b>	<b>Motorika leve spodnje okončine</b>	<b>Motnje izgovorjave</b>
0 – ni pareza pogleda	0 – normalna	0 – normalna artikulacija
1 – delna pareza pogleda	1 – poveša v prvih desetih sekundah	1 – nekatere besede nerazumljive
2 – popolna pareza ali forsirana deviacija pogleda	2 – spusti na posteljo/se upira težnosti	2 – govor skoraj povsem nerazumljiv
	3 – se ne upira težnosti	
	4 – gibi niso možni	
<b>Vidno polje</b>	<b>Pareza obraznega mišičja</b>	<b>Afazija</b>
0 – ni izpadov vidnega polja	0 – ni prisotna	0 – ni prisotna
1 – delna hemianopsija	1 – blaga asimetrija obraza	1 – blaga do zmerna afazija
2 – popolna hemianopsija	2 – delna ohromelost spodnje polovice obraznega mišičja	2 – huda afazija
3 – bilateralna hemianopsija/slepota	3 – popolna ohromelost	3 – nezmožnost govora

**Priloga 5.** Prilagojena Rankinova lestvica (Modified Rankin Scale, mRS)

<b>Stopnja</b>	<b>Opis</b>
0	<b>Brez simptomov prizadetosti.</b>
1	<b>Kljub simptomom brez pomembnejše prizadetosti.</b> Bolnik opravlja vsa dnevna opravila in vsakdanje aktivnosti.
2	<b>Lažja prizadetost.</b> Bolnik ni zmožen opravljati vseh opravil in aktivnosti, vendar je samostojen pri skrbi zase.
3	<b>Zmerna prizadetost.</b> Bolnik potrebuje pomoč pri vsakdanjih opravilih, vendar lahko samostojno hodi.
4	<b>Zmerna do težja prizadetost.</b> Bolnik ne zmore hoditi in skrbeti zase brez pomoči.
5	<b>Huda prizadetost.</b> Bolnik je priklenjen na posteljo, inkontinenten in potrebuje celostno nego.
6	<b>Smrt.</b>

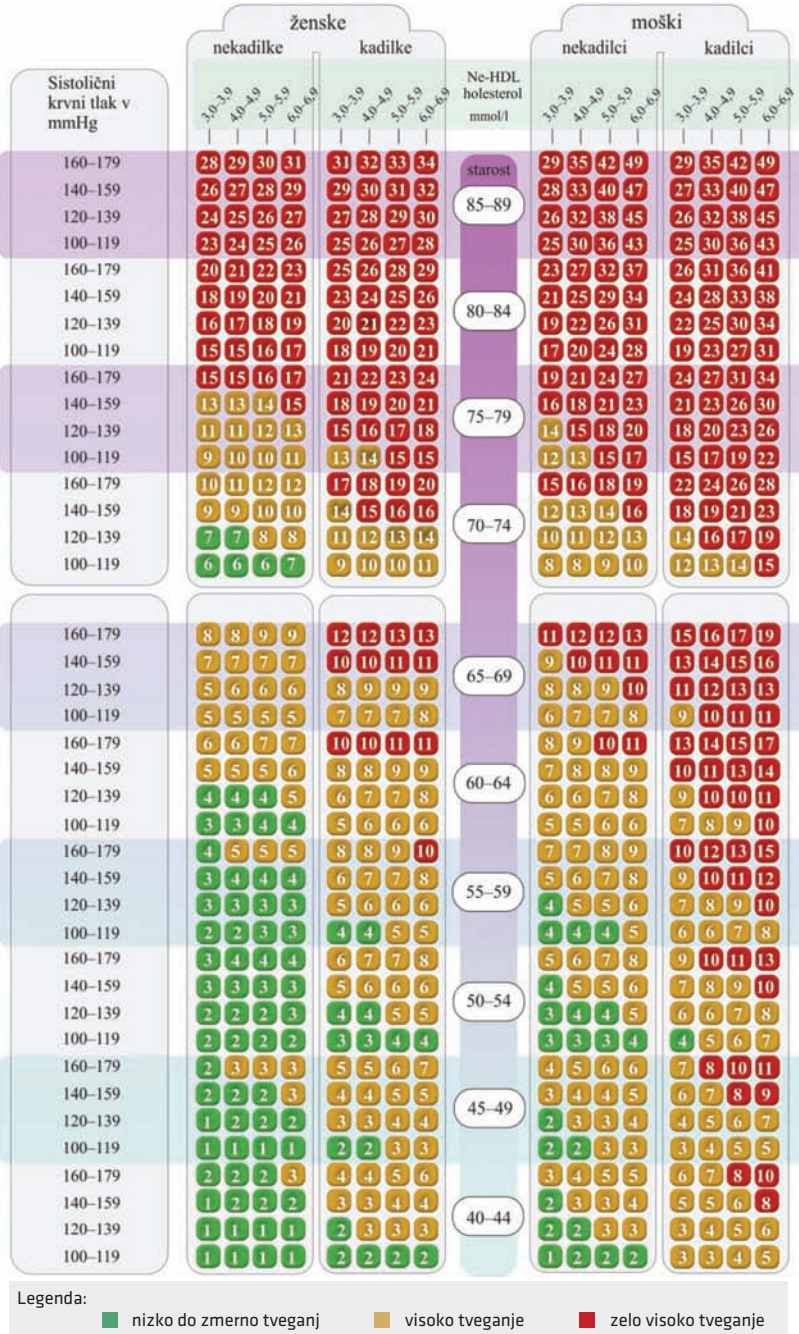
**Priloga 6.** Ocena tveganja za ishemične dogodke pri bolniku z atrijsko fibrilacijo.

<b>CHADS<sub>2</sub> ocena</b>		<b>CHA<sub>2</sub>DS<sub>2</sub>-VASc ocena</b>	
<b>Dejavnik tveganja</b>	<b>Točkovanje</b>	<b>Dejavnik tveganja</b>	<b>Točkovanje</b>
Srčno popuščanje (angl. <i>Congestive heart failure</i> )	1	Srčno popuščanje (angl. <i>Congestive heart failure</i> )	1
Arterijska hipertenzija (angl. <i>Hypertension</i> )	1	Arterijska hipertenzija (angl. <i>Hypertension</i> )	1
Starost ≥ 75 let (angl. <i>Age</i> )	1	Starost ≥ 75 let (angl. <i>Age</i> )	2
Sladkorna bolezen (angl. <i>Diabetes</i> )	1	Sladkorna bolezen (angl. <i>Diabetes</i> )	1
Možganska kap (ishemična, prehodna pretočna motnja, sistemski embolusi) (angl. <i>Stroke</i> )	2	Možganska kap (ishemična, prehodna pretočna motnja, sistemski embolusi) (angl. <i>Stroke</i> )	2
		Žilne bolezni (angl. <i>Vascular disease</i> )	1
		Starost 65–74 let (angl. <i>Age</i> )	1
		Spolna kategorija; ženska (angl. <i>Sex category</i> )	1
<b>Najvišje možno število točk</b>	<b>6</b>	<b>Najvišje možno število točk</b>	<b>9</b>

**Priloga 7.** Znaki in sindromi, značilni za ishemično možgansko kap v posameznih arterijskih povirjih. PICA – zadnja spodnja malomožganska arterija (angl. *posterior inferior cerebellar artery*).

Sindrom	Klinični znaki in simptomi
Sindrom srednje možganske arterije ( <i>arteria cerebri media</i> )	kontralateralna hemipareza in hemihipestezija (roka bolj prizadeta od noge) ter kontralateralna hemianopsija. V primeru okvare desne ACM je prisoten še sindrom zanemarjanja (angl. <i>neglect</i> ) ali nezavedanje okvare (anozognozija) leve polovice telesa. Okvara leve ACM pa se kaže kot disfazija ali afazija.
Sindrom sprednje možganske arterije ( <i>arteria cerebri anterior</i> )	kontralateralna pareza in hipestezija noge, ki je hujša kot pareza roke
Sindrom zadnje možganske arterije ( <i>arteria cerebri posterior</i> )	kontralateralna hemianopsija, zmedenost, delirij
Sindrom penetrantnih arterij (lakunarni sindromi)	kontralateralna hemipareza ali hemisenzibilitetni izpad (običajno ne oboje) po obrazu, roki in nogi, ataksija, dizatrija; brez kortikalnih izpadov (afazija, sindrom zanemarjanja (angl. <i>neglect</i> ) ali izpadi vida)
Sindrom bazilarne arterije ( <i>arteria basilaris</i> )	kvantitativna motnja zavesti od somnolence do kome, diplopija, vrtoglavica, ataksija, asimetrija zenic, različni vzorci pareze udov
Sindrom vertebralne arterije ( <i>arteria vertebralis</i> ) oz. zadnje spodnje malomožganske arterije (PICA)	dizatrija, disfagija, hripavost, ipsilateralen senzibilitetni izpad po obrazu in kontralateralen senzibilitetni izpad po telesu, ataksija

## 10-letna ocena tveganja za srčno-žilni dogodek



**Priloga 8.** Lestvica 10-letne ocene tveganja za srčno-žilni dogodek (SCORE). Pri primarni preventivi možganske kapi smernice iz leta 2019 zapovedujejo predvsem spremljanje LDL ne pa ne-HDL holesterola (angl. *non-high-density lipoprotein cholesterol*), ki je sicer vključen v SCORE. LDL – lipoprotein nizke gostote (angl. *low-density lipoprotein*), HDL – lipoprotein visoke gostote (angl. *high-density lipoprotein*).

**Priloga 9.** ICH-ocena (Intracerebral Hemorrhage Score) za oceno prognoze bolnikov z znotrajmožgansko krvavitvijo, GCS – Glasgowska lestvica nezavesti (Glasgow Coma Scale).

Kategorija	Podatek/najdba	Točke
GCS	3-4	2
	5-12	1
	13-15	0
Starost	≥ 80 let	1
	< 80 let	0
Volumen hematoma	≥ 30 ml	1
	< 30 ml	0
Lokacija hematoma	supratentorialno	0
	infratentorialno	1
Krvavitev v ventrikle	ne	0
	da	1
<b>Seštevek</b>		<b>0-6</b>

**Priloga 10.** Hunt-Hessova lestvica za oceno prognoze bolnikov s subarahnoidno krvavitvijo.

<b>Stopnja</b>	<b>Znaki in simptomi</b>	<b>Preživetje</b>
1	asimptomatski ali šibek glavobol in mila togost tilnika	70 %
2	zmeren do hud glavobol, tog tilnik, brez nevroloških izpadov, paralize raznih možganskih živcev	60 %
3	zaspanost, minimalen nevrološki izpad	50 %
4	stupor, zmerna do huda hemipareza, možna je zgodnja decerebracijska rigidnost in vegetativne motnje	20 %
5	globoka nezavest, decerebracijska rigidnost, umiranje	10 %



## Seznam kratic

- AB – bazilarna arterija (*arteria basilaris*)  
ABCDE – (angl. *airway, breathing, circulation, disability, exposure*)  
ACA – sprednja možganska arterija (*arteria cerebri anterior*)  
ACC – skupna karotidna arterija (*arteria carotis communis*)  
ACI – notranja karotidna arterija (*arteria cerebri anterior*)  
ACM – srednja možganska arterija (*arteria cerebri media*)  
AComA – sprednja komunikantna arterija (*arteria communicans anterior*)  
AComP – zadnja komunikantna arterija (*arteria communicans posterior*)  
ACP – zadnja možganska arterija (*arteria cerebri posterior*)  
AF – atrijska fibrilacija  
AH – arterijska hipertenzija  
AHA – Ameriško združenje za srce (American Heart Association)  
AICA – sprednja spodnja malomožganska arterija (angl. *anterior inferior cerebellar artery*)  
AKZ – antikoagulacijsko zdravljenje  
ApoE4 – apolipoprotein E4 (angl. *apolipoprotein E4*)  
aPTČ – aktivirani parcialni tromboplastinski čas  
ARAS – ascendentni retikularni aktivirajoči sistem  
ASA – Ameriško združenje za srce in možgansko kap (American Stroke Association)  
AV – vertebralna arterija (*arteria vertebralis*)  
AVM – arteriovenska malformacija  
CAA – možganska amiloidna angiopatija (angl. *cerebral amyloid angiopathy*)  
DALY – nezmožnosti prilagojena leta življenja (angl. *disability-adjusted life year*)  
DSA – digitalna subtrakcijska angiografija  
DWI – difuzijsko obteženo slikanje (angl. *diffusion weighted imaging*)  
EDH – epiduralni hematom  
EMK – Enota za možgansko kapo  
ESO – Evropsko društvo za možgansko kap (European Stroke Organization)  
FLAIR – sekvenca zasičenja signala iz tekočine (angl. *fluid-attenuated inversion recovery*)  
GCS – Glasgowska lestvica nezavesti (Glasgow Coma Scale)  
GFR – glomerulna filtracija (angl. *glomerular filtration rate*)  
GVT – globoka venska tromboza  
HMK – hemoragična možganska kap  
IBS – sindrom razdražljivega črevesa (angl. *irritable bowel syndrome*)  
ICH-ocena – Intracerebral Hemorrhage Score  
IMK – ishemična možganska kap  
INR – delni tromboplastinski čas z mednarodnim umerjenim razmerjem (angl. *international normalized ratio*)  
iv. – intravensko  
IVT – intravenska tromboliza  
KAS – karotidna angioplastika s stentiranjem  
KT – krvni tlak  
LDL – lipoprotein nizke gostote (angl. *low-density lipoprotein*)  
MA – možganska anevrizma  
MeR – mehanska revaskularizacija

mRS – prilagojena Rankinova lestvica (Modified Rankin Scale)  
MT – mehanska endovaskularna tromboliza  
MVT – možganska venska tromboza  
NGS – nazogastrična sonda  
NIHSS – Lestvica nacionalnega zdravstvenega inštituta za možgansko kap (National Institutes of Health Stroke Scale)  
NMP – nujna medicinska pomoč  
NOAK – nova oralna antikoagulacijska zdravila  
OOO – odprto ovalno okno  
PCSK9 – (angl. *proprotein convertase subtilisin/kexin type 9*)  
PČ – protrombinski čas  
PHASES – Population, Hypertension, Age, Size of aneurysm, Earlier SAH from another aneurysm, Site of aneurysm  
PICA – zadnja spodnja malomožganska arterija (angl. *posterior inferior cerebellar artery*)  
SAK – subarahnoidna krvavitev  
SCA – zgornja malomožganska arterija (angl. *superior cerebellar artery*)  
SDH – subduralni hematom  
SLE – sistemski eritematozni lupus (angl. *systemic lupus erythematosus*)  
TEA – trombendarteriektomija  
TIA – prehodna ishemična motnja (angl. *transient ischemic attack*)  
TOAST – Trial of ORG 10172 in Acute Stroke Treatment  
UIATS – The Unruptured Intracranial Aneurysm Treatment Score  
WHO – Svetovna zdravstvena organizacija (World Health Organization)  
ZMK – znotrajmožganska krvavitev  
ZVD – zunanja ventrikularna drenaža

## Stvarno kazalo

- Anevrizma 13–15, 43, 50, 52, 53, 61–64, 66–68, 71–76, 80, 110
- Arterijska hipertenzija 13, 16, 30, 31, 32, 34, 38, 43, 49, 50, 72, 75, 80, 114
- Arterio-arterijski embolizem 12, 33, 35, 46
- Arteriovenska fistula 53, 61, 63, 71, 76, 78–80, 85
- Arteriovenska malformacija 53, 61, 63, 71, 76–78, 80, 85
- Ateroskleroza 16, 32, 34, 35, 43, 44
- Atrijska fibrilacija 29, 30, 31, 32, 35, 36, 38, 45, 54, 114
- Charcot-Bouchardova mikroanevrizma 13, 50, 72
- Cushingova triada 21
- D-dimer 83, 84, 86, 87, 90
- Dislipidemija 29–32
- Enota za možgansko kap 25, 27, 43, 46, 109
- Epileptični napadi 21, 25–27, 54, 55, 57, 58, 64, 68, 78, 80, 83, 85, 86, 88
- Glasgowska lestvica nezavesti 23, 55–57, 109, 111, 117
- Hemoragična možganska kap 9, 10, 11, 18, 25, 27, 50
- Herniacija 21, 22, 54, 55, 56, 64, 65, 66, 67, 89, 103
- Hidrocefalus 21, 61, 65, 67, 68, 85
- Hornerjev sindrom 86, 105
- In situ* tromboza 12, 33–37, 46, 104
- Intravenska tromboliza 20, 24, 26, 27, 33, 40–43, 46, 89, 109
- Ishemična možganska kap 9, 10, 11, 12, 16, 17, 20, 21, 31, 33–38, 40, 42, 43, 44, 46, 50, 65, 75, 93, 102–105, 115
- Kardioembolizem 32, 33, 35, 36, 44, 46
- Kriptogena kap 35, 38, 44, 46
- Krvni sladkor 21, 23, 25, 27, 29, 30, 31, 41, 43, 44, 46, 49, 50, 53–57, 63, 64, 68, 109
- Krvni tlak 29, 31
- Motnja zavesti 14, 20, 21, 23, 26, 54, 55, 61, 64, 65, 67, 68, 86, 88, 104, 115
- Možganska amiloidna angiopatija 13, 14, 49, 50, 52, 53, 57, 58
- Nevihetni glavobol 61, 64, 67, 68
- Nevrorehabilitacija 19, 26, 27, 57, 58, 109
- Oralna kontracepcija 16, 30, 31, 38, 83–85, 88, 89
- Perimezencefalna krvavitev 61–63, 67
- Povišan znotrajlobanjski tlak 15, 21, 25, 49, 54–56, 58, 64, 67, 83–86, 88–90, 106
- Primarna preventiva 18, 29–32, 45, 116
- Protrombogeno stanje 88
- Rehabilitacija 19, 25–27, 34, 57
- Revaskularizacija 19, 20, 33, 35, 42–44, 89, 109
- Sekundarna preventiva 30, 32–34, 35, 38, 43–46, 57, 58, 89
- Sindrom kavernoznega sinusa 83, 86, 107
- Sladkorna bolezen tipa 2 16, 30–32, 38, 44
- Sprednja možganska arterija 22, 38, 39, 72, 73, 93–95, 98, 103, 115
- Srednja možganska arterija 21, 37–39, 41, 42, 50, 67, 73, 93–95, 97, 98, 101, 102, 115
- Subarahnoidna krvavitev 9, 10, 11, 15, 17, 20, 50, 61–68, 72, 85, 88, 110, 118
- Telemedicina 19, 20, 26, 27
- Willisov krog 35, 51, 72, 93, 95
- Zadnja možganska arterija 73, 93, 94, 95, 98, 103, 115
- Znotrajmožganska krvavitev 9, 10, 11, 13, 17, 20, 24, 31, 49–58, 78, 79, 117
- Žariščni nevrološki izpad 10, 19, 20, 33, 38, 39, 49, 53, 54, 58, 64, 78, 83, 85, 90, 93, 101, 109



## CEREBROVASCULAR DISEASES

Temeljno učbeniško gradivo

Letnik 63; Junij 2024, Ljubljana

doi: 10.61300/6302MZN

---

CIP – Kataložni zapis o publikaciji  
Narodna in univerzitetna knjižnica, Ljubljana

616.831-005(075)

MOŽGANSKOŽILNE bolezni / [glavni urednici Janja Pretnar Oblak, Hana Rakuša]. –  
Ljubljana : Medicinski razgledi, 2024

ISBN 978-961-6260-27-5

COBISS.SI-ID 192991235

---

Gradivo je Katedra za nevrologijo leta 2024 potrdila kot univerzitetni učbenik (temeljno učno gradivo)  
za obvezni predmet Živčevje na Medicinski fakulteti Univerze v Ljubljani.

---

### EDITOR-IN-CHIEFS

Janja Pretnar Oblak, Hana Rakuša

### EDITORIAL BOARD

Tilen Kristanc, Nastja Medle, Katja Pavšič,  
Gašper Tonin, Uroš Tršan

### REVIEWERS

prof. dr. Zvezdan Pirtošek, dr. med.,  
prof. dr. Tanja Hojs Fabjan, dr. med.,  
prof. dr. Katarina Šurlan Popović, dr. med.

### PICTORIAL MATERIAL

Mark Boh, Jernej Mlakar, Katarina Šurlan  
Popović, Tina Gspan, Jernej Avsenik, Hana  
Rakuša

---

### EDITORIAL OFFICE

Društvo Medicinski razgledi  
Korytkova ulica 2  
1000 Ljubljana  
Slovenija

**T** +386 1 524 23 56 **F** +386 1 543 70 11

**E** info@medrazgl.si

**W** www.medrazgl.si

**POR: 02014-0050652588**

---

### EDITOR-IN-CHIEF

Manca Bregar

### MANAGING EDITOR

Hana Rakuša

### PRODUCTION EDITORS

Taja Bedene, Niko Farič, Julija Kalcher,  
Gaj Kušar, Živa Šubic

### EDITORIAL BOARD

Rok Erzar, Anja Horvat, Tamara Jarm,  
Matija Kiker, Gaja Markovič, Nastja Medle,  
Eva Pušnik, Zala Roš, Gašper Tonin, David  
Vidmar, Nina Zimič, Larisa Žerovnik

### READERS FOR SLOVENIAN

Mateja Hočevar Gregorič, Gašper Tonin

### READER FOR ENGLISH

Lea Turner

---

### DTP

SYNCOMP d. o. o.

### PRINTING PRESS

Grafika Gracer d. o. o.

### FRONT COVER

Janja Pretnar Oblak

---

### SUPPORTED BY

Medicinska fakulteta UL

Javna agencija za znanstvenoraziskovalno  
in inovacijsko dejavnost RS

---

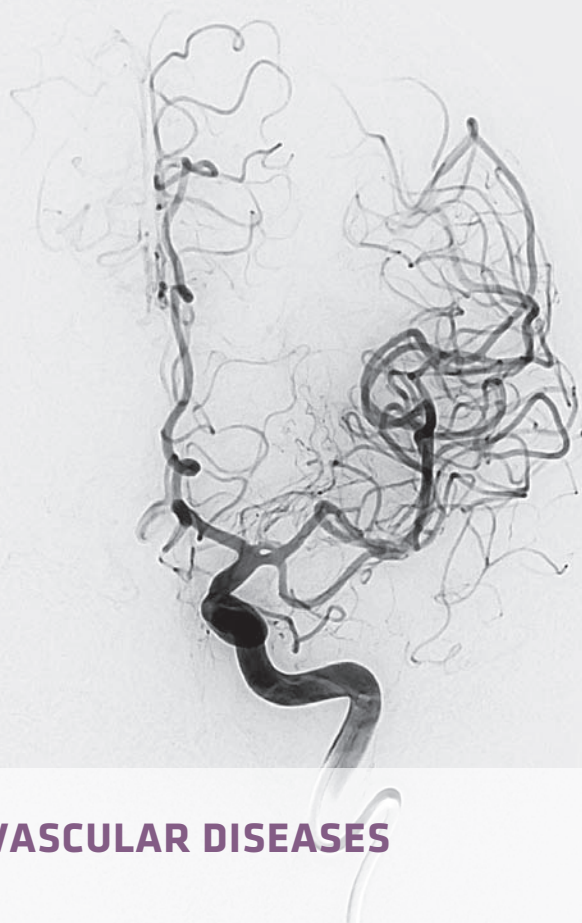
Medicinski razgledi is published in four issues a year, 1.500 copies per issue.

Regular price per copy is **12 €**, for students **10 €**, for institutions **16 €**.

---

### COPYRIGHT © MEDICINSKI RAZGLEDI 2024

All rights reserved. No part of this publication may be reproduced or transmitted in any form or by any means  
without written permission from the publisher.



## CEREBROVASCULAR DISEASES

- 3** List of authors
- 5** Editorial – Janja Pretnar Oblak
- 7** Reviewer's Foreword – Zvezdan Pirtošek
- 9** Introduction Into Vascular Neurology – Hana Rakuša, Janja Pretnar Oblak
- 19** The Universal Approach to Treating a Stroke Patient – Hana Rakuša, Janja Pretnar Oblak
- 29** Primary Prevention of Stroke – Uroš Tršan, Janja Pretnar Oblak
- 33** Ischemic Stroke – Uroš Tršan, Janja Pretnar Oblak
- 49** Intracerebral Haemorrhage – Hana Rakuša, Janja Pretnar Oblak
- 61** Subarachnoid Haemorrhage – Gašper Tonin, Katja Pavšič
- 71** Cerebrovascular Anomalies – Gašper Tonin, Katja Pavšič
- 83** Cerebral Venous Thrombosis – Tilen Kristanc, Hana Rakuša, Janja Pretnar Oblak, Katja Pavšič
- 91** Appendix